

**G. Geldiýewa, E. Saklapow,
T. Orazow, N. Bekmyradow**

ÇAGA HIRURGIÝASY

Ýokary okuw mekdepleri üçin okuw kitaby

*Türkmenistanyň Bilim ministrligi
tarapyndan hödürlenildi*

Türkmen döwlet neşirýat gullugy
Aşgabat – 2012

UOK 617:378

G 32

Geldiyewa G. we başg.

G 32 **Çaga hirurgiýasy.** Ýokary okuw mekdepleri üçin okuw kitaby. – A.: Türkmen döwlet neşirýat gullugy 2012.

TDKP № 342, 2012

KBK 54.5 ýa 73

© G. Geldiyewa we başg., 2012.



**TÜRKMENISTANYŇ PREZIDENTI
GURBANGULY BERDIMUHAMEDOW**



TÜRKMENISTANYŇ DÖWLET TUGRASY



TÜRKMENISTANYŇ DÖWLET BAÝDAGY

TÜRKMENISTANYŇ DÖWLET SENASY

Janym gurban saňa, erkana ýurdum,
Mert pederleň ruhy bardyr köňülde.
Bitarap, garaşsyz topragyň nurdur,
Baýdagyň belentdir dünýäň önünde.

Gaytalama:

Halkyň guran Baky beýik binasy,
Berkarar döwletim, jigerim-janym.
Başlaryň täji sen, diller senasy,
Dünýä dursun, sen dur, Türkmenistanym!

Gardaşdyr tireler, amandyr iller,
Owal-ahyr birdir biziň ganymyz.
Harasatlar almaz, syndyrmaz siller,
Nesiller döş gerip gorar şanymyz.

Gaytalama:

Halkyň guran Baky beýik binasy,
Berkarar döwletim, jigerim-janym.
Başlaryň täji sen, diller senasy,
Dünýä dursun, sen dur, Türkmenistanym!

**Türkmenistanyň Prezidenti
Gurbanguly Berdimuhamedow:**

*– Saglygy goragyşyň ösmegi üçin zerur şertleriň
biri-de lukmançylyk ylmynyň ösmegi bolup durýar.*

GIRIŞ

Garasysz, hemişelik Bitarap Türkmenistanyň täze bilim syýasaty yglan edildi we dünýä derejesinde uly sepgitlere ýetmäge giň mümkinçilikler döredildi. Döwlet tarapyndan ylmyň, bilimiň, önümçilik-okuw ulgamlarynyň kanun taýdan esaslandyrylmagy, öňe sürülýän ugurlaryň anyk kesgitlenilmegi netijesinde, halkyň durmuş derejesini ýokarlandyrmaga, milletiň saglygyny gorap saklamaga döredilýän mümkinçilikler lukmançylyk ugrundaky okuwa täzeçe garaýyşlary dörettdi.

Lukmançylyk ýokary okuw mekdebiniň talyplary üçin çaga hirurgiýasy dersiniň okuw maksatnamasyna laýyklykda ylmyň we tehnikaýyň soňky gazanan üstünliklerini (ultrases, kompýuter *tomografiýasy*, lazer şöhlesi, laparoskopıya we ş.m.) öz içine alýan elniňizdäki okuw kitaby ýazyldy we onda ady belli alymlaryň (Ý.F. Isakow, G.A. Bairow, S.Ý. Doleskiý, A.I. Lýonişkin) işleri giňden peýdalanyldy.

Kitap ortopediýaly çaga hirurgiýasy dersiniň esasy bölümlerini öz içine alýar. Onuň maksady çagalarda duş gelýän dogabitdi kemislikleriň we hirurgiki keselleriň aýratynlyklaryny, bejeriş usullaryny talyplara öwretmekden ybarat.

Türkmenistanyň Garasyszlyk döwründe çaga hirurgiýasy uly ösüşlere eýe boldy. Çagalaryň dogabitdi kemisliklerini we kesellerini anyklamak hem-de bejermek üçin häzirki zaman enjamlary ulanylyp, uly üstünlikler gazanyldy we gazanylýar.

Kitap çaga hirurgiýasynda toplanan dünýä tejribesiniň hem-de Garaşsyz Döwletleriň Arkalaşygyna girýän ýurtlarda gazanylan üstünlikleriň esasynda ýazyldy.

Hirurgiýa lukmançylygyň ösen pudaklarynyň biri bolup, näsaglary bejermek üçin, esasan, tiz, gaýragoýulmasyz hirurgiýa usullarynyň ulanylyşyny öwrenýär. Hirurgiýa usuly bilen keselleri bejermek özüniň gözbaşyny gadymy döwürlerden alyp gaýdýar. Grek alymy (Gippokrat b.e. öň 460–377 ý.) ylmy hirurgiýanyň düýbünü tutujydyr. Ol agyr peritonitli keselileriň keşbinde bolýan alamatlary ilkinji gezek aýdyň ýazypdyr. Bu alamatlar «Gippokratyň keşbi» ady bilen şu günlere çenli gelip ýetdi we giňden ulanylýar. Hirurgiýanyň ösmegine uly goşant goşan Gündogaryň meşhur alymy Abu Aly Ibn Sina (Awisenna 980–1037 ý.) operasiýalaryň agyrysyzlandyрма usulyny ulanypdyr. Onuň ýazan dünýä belli «Lukmançylyk ylmynyň kanunlary» atly kitaby häzir hem özüniň ähmiýetini ýitirenok.

Garaşsyz Türkmenistanda hirurgiýanyň ösmegi dünýäde medisina ylmynyň ösüşi bilen baglydyr. Türkmenistanda çaga hirurgiýasy özüniň gözbaşyny 1977-nji ýylda Türkmen döwlet lukmançylyk institutynda çaga hirurgiýasy kafedrasynyň döredilmeginden başlaýar. Kafedrada, esasan, talyplary çaga hirurgiýasynyň ähli bölümlerinden okatmak hem-de bejeriş işleri alnyp barylýar.

Soňky döwürde çagalaryň hirurgiýasy hemmetaraplaýyn ösüşe eýe boldy. Çagalaryň dogabitdi kemislikleriniň, hirurgiki keselleriniň anyklanyşynyň, bejerilişiniň guramaçylyk meseleleri oňyn çözülýär. Şonuň bilen bilelikde ylmy-barlag işleri durnukly guralýar. Gysga wagtyň içinde kafedranýň mugallymlarynyň ýerine ýetiren köp sanly ylmy-barlag işleriniň netijesi öz ýurdumyzda we daşary ýurtlarda (Russiýa, Ýaponiýa, Polşa, Ukraina, Täjigistan, Gazagystan) çapdan çykdy. Bejeriş, anyklaýyş işlerinde Soawe, G.A. Bairow, A.I. Lýonuşkin, S.Ý. Doletski ýaly dünýä belli alymlaryň eden işleriniň esaslary peýdalanyldy. Şol sanda çagalaryň dürli ugurdaky kesellerini, ýagny bagyr hirurgiýasyna (Y.J. Jumageldiýew), çagalaryň hereket-daýanç agzalarynyň patologiyasyna, (E.J. Koçkarow), trahiobronhial we öýken patologiyasyna (B.A. Geldiýew),

aşgazan we içege patologiýalaryna, peşew çykaryş we geçiriş ýollarynyň patologiýasyna, iriňli keselleriň kesgitleniş we bejeriş usulynyň kämilleşdirilmegine degişli meselelere Türkmenistanyň döwlet lukmançylyk uniwersitetiniň çaga hirurgiýasy kafedrasynyň işgärleri uly goşant goşdular.

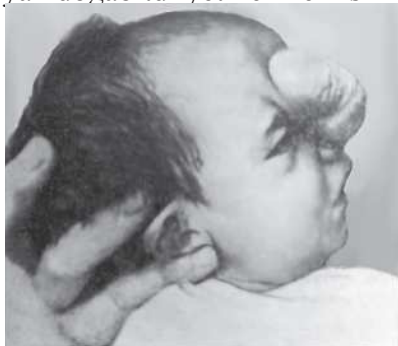
Häzirki wagtda kafedrada ylma we amaly lukmançylyga uly üns berilýär. Ehinokokkoz keselini bejermekde täze bejeriş we anyklaýyş usullary girizildi we kafedra tarapyndan 8 sany oýlap tapma patent alyndy. Soňky ýyllarda çagalarda bolýan dogabitdi kemislikleri ir wagtda aradan aýyrmagyň üstünde işlenilýär. Dünýäniň iň täze, häzirki zaman anyklaýyş we bejeriş usullary ulanylýar.

Kafedrada çagalarda bagryň dogabitdi kemisliklerini anyklamakda we bejergi işlerinde uly üstünlikler gazanyldy, damar anastamoz operasiýalary ýola goýuldy. 1996-njy ýylda diplomdan soňky taýýarlyk we lukmanlary kämilleşdiriş okuwy açyldy. Bu okuwda ýurdumyzyň çaga hirurlary, ortoped-traumatologlary, urologlary öz hünärini yzygiderli kämilleşdirýärler. Dünýäniň häzirki zaman anyklaýyş we bejeriş usullary bilen tanyş bolýarlar.

KELLE-OÑURGA BEÝNISINIŇ, BOÝNUŇ DOGABITDI KEMISLIKLERI WE KESELLERI

Kelle-beýni ingisi

Kelle-beýni ingisi kelleçanak süňkleriniň ýetmeýän, ýagny sepleşmeýän ýerinden beýni bardasynyň, gabygynyň, kähalatda bolsa, beýni dokumalarynyň çykmagy bilen emele gelýän, seýrek duş gelýän dogabitdi ýetmez kemislikleriniň biridir (*1-nji surat*).



1-nji surat. Öňki kelleçanak ingisi

Kelle-beýni ingisiniň ýüze çykyşy düwünçeğiň irki ösüp başlaýan döwründe beýniniň ýukajyk gatlagy beýni turbajyk bilen galtaşýan döwründe kelleçanak süňkleriniň we beýniniň ösüşiniň bozulmagy bilen bagly bolýar.

Kelle-beýni ingisiniň öňki *sagittal*, yzky we kelleçanak esasyndaky *bazilýar* toparlara bölmek bolýar.

Köplenç, burnuň düýbünde, gözün hanasynyň öň tarapky iç gyrasynda ýerleşýän ingiler duş gelýär. Yzky kelle-beýni ingisi ýeňse çukurynyň töwereginde ýerleşýär.

Anatomik gurluşy boýunça olary şeýle tapawutlandyrýarlar:

► **Meningosele** ingi haltasynda beýni bardasyny we beýni suwuklygyny saklaýan görnüşidir. Beýniniň gaty gabygy we beýni maddasy bu inginiň döremegine gatnaşmaýar.

► **Meningoensefalosele** – hakyky kelle-beýni ingisi. Ingi haltasynda beýni bardalary we beýni dokumasy duş gelýär.

► **Meningoensefalosistosele** – kelle-beýni ingisiniň has agyr görnüşi bolup, ingi haltasynda beýni maddasy we giňelen beýni garynjyklary ýerleşýär.

Kliniki alamatlary boýunça kelle-beýni ingileri dürli görnüşde we ululykda bolup bilýär. Çaga seredeninde burnuň kökünde, ýagny göz hanasynyň düýbünde, onuň içki burçunda, seýrek ýagdaýda bolsa ýeňse ýüzünde çiş görnüşli emele gelmäni görmek bolýar. Çişň üstünde deri örtügi üýtgedik, elläp göreninde içi agyrsyz, ingi çişiniň dykzlygy ýumşak bolup bilýär. Kähalatda inginiň içine kelle beýni suwuklyk (likwor) ýygnananda *flýuktuasiýa* alamatyny hem duýmak bolýar. Çaga bimaza-birahat bolanda çiş gataýar. Käbir ýagdaýlarda elläp göründe süňküň ýetmezini onuň gýralaryndan duýmak bolýar.

Kelläniň öň böleginde ýerleşýän ingilerde burun kökünüň ýasy bolmagy, gözün gýşarmagy ýaly üýtgemeler ýüze çykýar.

Yzky beýni ingilerinde bolsa, beýniniň agyr zeper ýetmegi netijesinde, *mikroesefaliýa* we akyl taýdan yza galmaklyk ýüze çykýar.

Anyklanylyşy:

► Rentgen suratynda süňküň ýetmezini, ýagny kemçiligini görmek bolýar we ol kelle-beýni ingi keselini anyklamaga mümkinçilik berýär.

► Kompýuter *tomografiýa* usuly bilen oňurganyň hem beýniniň haýsy bölümünde inginiň ýerleşendigini hem-de nähili görnüşdedigini anyklap bolýar.

► Ultrases barlag usuly arkaly kelleçanagyň gurluşyndaky ýetmezini, onuň içki basyşynyň ýokarlanýan derejesini we inginiň görnüşini bilmek bolýar.

Beýleki kesellerden tapawutlandyrmak. Öň tarapda ýerleşýän kelle-beýni ingilerini gözün içki burçunda ýerleşýän *dermoid kistasyn-dan* tapawutlandyrmalydyr.

Dermoid kistalar ingilerden tapawutlylykda, köplenç, kiçi (1–1,5 sm) we gaty dykz bolýar. Kelle-beýni ingisi ýagly dokumanyň howpsuz çişinden, *gemangiomadan* we *limfangiomadan* tapawutlandyrylanda çişde ingä mahsus bolan süňküň ýetmezi we damar urgusy bolmaýar.

Kelleçanakdaky *bazilýar* ingilerini *teratomadan* tapawutlandyrmalydyr. Bular, köplenç, organlarda ýerleşip, onuň düwünleri dürli dykzlykda we ululykda bolýar.

Bejerilişi. Operasiýany taýýarlykly ýagdaýda geçirmeli, emma inginiň çalt ulalyp, onuň hamynyň ýarylmak howpy bar bolan ýagdaýynda islendik ýaşda, şeýle hem ýaňy doglan çagalarda-da ope-

rasiya geçirmek bolýar. Ingileri bejermek üçin hödürilenen birnäçe usullaryň içinden, esasan, ikisi, ýagny *ekstra we intrakranial* görnüşli operasiýa usuly oňaýly hasaplanylýar.

Ekstrakranial usulda ingi haltasy aýrylýar. Süňk ýetmezi bar bolsa, kelleçanak açylmazdan ingi derwezesi *plastika* edip ýapylýar. Bu usuldan 1 ýaş aýyrmadik çagalarda süňk ýetmeziniň uly bolmadyk halatynda peýdalanylýar. Süňk ýetmezini ýapmak üçin uly injik süňkünden alnan *autotransplantant*, ýukajyk gatlak ulanylýar, emma bu usul kiçi çagalarda ýerine ýetirilende, onuň netijeleri her dürli bolýar. Şol sebäpli kafedranýň kliniki bazasynda soňky ýyllar täze bejeriş usuly amaly lukmançylyga ornaşdyryldy. Ýaňy doglan çagalarda inginiň ýetmez ýerini ýumşak dokumalar arkaly hem ýapmak maslahat berilýär.

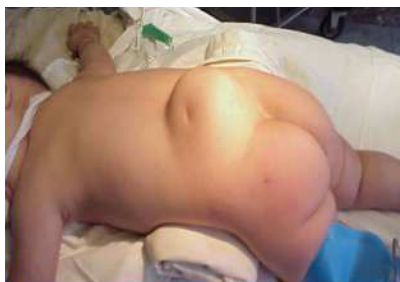Intrakranial usulda süňk ýetmeziniň içki deşigi kelleçanak boşlugynyň üsti bilen barlyp ýapylýar. Dürli awtorlaryň bellemegi boýunça bu operasiýa 1 ýaşdan uly çagalarda geçirilende iki tapgyra bölünýär:

- Süňk ýetmeziniň içki deşigini ýapmak.
- 3–6 aýdan soň ingi haltasyny aýyrmak we burnuň *plastikasyny* geçirmek.

Elbetde, bu operasiýadan soň dürli gaýrüzülmeler ýüze çykýar. Ol oňurga beýni ýiliginiň suwuklygynyň akmagy we *gidrosefaliya* görnüşde duş gelýär.

Şoňa görä-de, olaryň önüni almak maksady bilen *degidratasion* bejergisi we yzygiderli bil oňurga *punksiýasy* geçirilýär.

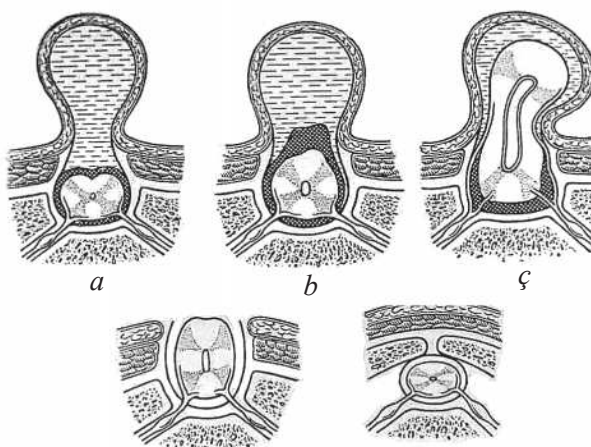
OŇURGA-ÝILIK INGISI (spina bifida)



2-nji surat. Oňurga ýilik ingisi

Keseliň döreýşi. Oňurga-ýilik ingisi oňurgalaryň kadaly bitişmezligi, şol bir wagtda oňurga ýiliginiň we onuň bardalarynyň nädogry ösüşi netijesinde ýüze çykýar.

Oňurga-ýilik ingisi ýaňy dogan çagada hem duş gelýär (*2-nji surat*). Oňurga-ýilik kanalynyň bitişmezligi oňurganyň dürli bölümünde bolup bilýär.



3-nji surat.
«Spina bifidanyň»
görnüşleri

Köplenç, oňurga-ýilik ingisi bil oňurgasynda ýüze çykýar. Kähalatda bolsa «Spina bifida» gursak-döş we boýun bölümünde-de ýerleşýär.

Oňurganyň, oňurga ýiliginiň we onuň gabyklarynyň ösüp ýetişmezliginiň derejesine görä, inginiň emele gelmegine gatnaşýan dokumalaryň sanyna görä «Spina bifidanyň» birnäçe görnüşleri bar (3-nji surat).

► **Meningosele**—bu görnüşde oňurga ýaýjagazlarynyň bitişmezligi netijesinde, ýetmez ýerden oňurga ýiliginiň barda gabyklary, seýrek halatda «at guýrugynyň» aýry üpürjikleri çykýar. Köplenç, meningosele bil oňurgada ýerleşýär.

► **Mielomeningosele** – bu görnüşde oňurga-ýilik barda gabyklaryndan başga-da beýni maddasy hem çykýar. Oňurga ýiligi öz ýolundan çykyp, ingi haltasyňa düşýär we şol ýerde onuň uýy ýapylmadyk turbajyk görnüşinde saklanyp galýar. Köplenç, mielomeningosele türe bilguýmaç sebitinde ýerleşýär.

► **Mielosistosele** – bu iň agyr görnüşli kesel bolup, oňurganyň ýetmez ýerinden oňurga ýiligi özünüň ähli gabyklary bilen çykýar. Bu görnüşde oňurga ýiligine agyr zeper ýetýär.

► **Rahişizis** – bu görnüşde ähli ýumşak dokumanyň, oňurganyň, oňurga ýiliginiň we onuň gabyklarynyň doly derejede birleşmezligi sebäpli döreyär. Oňurga ýiligi gyzyň reňkli ýylmanak madda görnüşinde ýarylan oňurga ýiliginiň ýolunda ýerleşýär.

Yzky rahişizis, köplenç, oňki rahişizis, kelle beýnisiniň şikeslenmesi we beýleki agzalarda ýetmeziň ösüşi bilen baglanyşykly duş gelýär. Rahişizis, köplenç, bil sebitinde ýerleşýär. Şeýle çagalar ýaşayşa ukypsyz bolup, doglandan soň tiz aradan çykýarlar.

Kliniki alamatlary we anyklanyşy. Oňurga-ýilik ingileri oňurganyň ortarasynnda ýerleşip, dürli ululykdaky çiş görnüşinde ýüze çykýar. Çişiň deri ortüginde menekli saçjagazlary görmek bolýar.

Kähalatda ingi dykyz bolup, onuň derisi dartylyşan, ýukalan görnüşde bolýar. Eger-de ýaňy doglan çagalarda uly ölçegde ingi bar bolsa, onuň gabyjaklary dogluş wagtynda – dogum ýollarynda ýarylmagy mümkin. Şeýle ýagdaýlarda gabyjaklaryň kemçiligi, ýagny ýetmezi we *likworyň* damja görnüşinde akýanlygy anyklanýar.

Çiş elläp barlananda, onuň düýbünde bitişmedik ýaýjagazlaryň gaty gyrasyny anyklap bolýar. Çişe basan ýagdaýynda, çaga birahtlanyp başlaýar. Şol wagt ikinji elni bilen kelledäki uly ýemigi elläp barlanynda çişni üstüne basmagyňa jogap hökmünde onuň gataýandygyny görmek bolýar.

Oňurga-ýilik ingisi bolan çagalaryň anyklanyşy *newrologik* barlaglar geçirilenden soň tamamlanýar, sebäbi ol çagalarda, köplenç, çanaklyk boşlugynyň organlarynyň hereketiniň, aşaky uçlugyň ahyrynyň *funksiýasynyň* *parez* we *paraliç* görnüşinde bozulandygyny görmek bolýar. Peşew we täret saklamanyň bozulmagy hem duş gelýär. Oňurga-ýilik ingisinde rentgen barlagy keseliň kesgidini anyklamak üçin geçirilýär. R-suratda çiş halatasyna laýyk gelýän bir reňkdäki ýumşak dokumadan durýan täze emele gelmäniň deňinde oňurganyň doly ösmedik we birleşmedik ýaýjagazlaryny görmek bolýar.

Kompýuter *tomografiýa* usuly bilen oňurganyň haýsy bölüminde inginiň ýerleşenligini hem-de nahili görnüşdedigini anyklap bolýar.

Ultrases barlag usuly arkaly kelleçanagyň içini, basyşynyň ýokarlanan derejesini, okklýuziýa alamatyny, gidrosefaliýanyň derejesini anyklap bolýar. Oňurga-ýilik ingisiniň düzümini, inginiň görnüşini bilmek bolýar.

Beýleki kesellerden tapawutlandyrmak. Oňurga-ýilik ingisi

özünüň ululygy we ýerleşşi boýunça türrе-ujа guýmaç – türrе töwе-reginde ýerleşen *kistoz-teratomany* ýаdа salýar. *Teratoma* ingiden tapawutlylykda *asimmetrik* ýerleşýär we çanaklygyň içine tarap ösýär. Bu bolsa *teratomany* göni içegäniň üsti arkaly barlamаga mümkinçilik berýär.

Çи *palpasiýa* edeniňde onuň bir maddadan durmaýandygyny bilmek bolýar. Rentgen barlagy hem keseli anyklamаga kömek berýär. *Teratomanyň* rentgen suratynda süňk dykzlygyndaky goşulmalary görmek bolýar.

Bejerilişi. Eger ingide aşaky аýaklaryň we çanaklykdaky organlaryň funksiýasy bozulan ýagdaýыnda geçirilen operasiýа оňаýly netije bermeýär. Ol ata-enäniň haýыsy boýunça kosmetiki maksat bilen ýerine ýetirilýär.

Çаgada III–IV derejeli ýetmezli dogulmaklyk, ingi haltanyň ýarylmany iriňlemegi *meningit* ýа-da beýleki agzalaryň agyr keselleriniň anyklanylmany operasiýаныň geçirilmegine garшы görkezmedir.

Operasiýаныň maksady ingi haltasyny аýыrmakdan, оňurgаныň ýаýjagazynyň ýetmez ýerini *aponevrozyň* gat usuly bilen ýapmakdan durýar.

Gaýra üzülmeler: meningit, parez, paralіç, täreti we peşewi saklamazlyk, gidrosefaliýа. Soňky аýdylan gaýra üzülmeleriniň оňünü almak maksady bilen kafedranyň kliniki bazasynda *likworyň* myşsa çыkaryjy operasiýasy amaly lukmançыlyga орнаşдырылды we ol оňаýly netijeleri berýär.

BOÝNUŇ DOGABITDI KISTASY WE FISTULASY

Boýnuň dogabitdi suwuklyk ýygnanyp, pökgerip duran çи (kistasy) we onuň deşiđi (*fistulasy*), ýagny yşы orta we gapdal toparlara bölünýär. Olar düwünçek (*embrional*) döwründe ösüşіň bozulmany sebäpli ýüze çыkýar. Esasan, boýnuň ortasyndaky *kista* we *fistula* has köp duş gelýär.

Keseliň sebäpleri we gelip çыкышы. Köp hirurlaryň pikirine görä, bu kesel galkan görnüşli dilasty kanalyň ýapylma hadysasynyň bozulmany sebäpli ýüze çыkýar. Düwünçek döwründe galkan gör-

nüşli mäziň ösüntgisi aşak düşende yş galýar. Bu hadysa kadaly geçende şol yş ýapylýar. Eger ol doly ýapylmasa, boýnuň ortasynda *fistula* emele gelýär. Eger ýapyk boşluk emele gelse, onda boýnuň ortasyndaky *kistasy* döreýär.

Kliniki alamatlary we anyklanylyşy. Boýnuň ortasyndaky *kistasy* 1 ýaş çenli çagalarda seýrek ýüze çykýar. Ol ýumşakdan dykyz bolýar we şol ýerde garaşylmaýan ýagdaýlarda *flýuktuasiýa* döreýär. Ony elläp görmek arkaly barlag geçirilende agyry bolmaýar. Caga ýuwdunanda çiş görnüşli emele gelmäniň dilasty süňki bilen ýokary galýandygyny mese-mälim görmek bolýar. Köplenç ýagdaýda *kistanyň* diametri 2–3 sm-den uly bolmaýar, ýöne ýaşynyň ulaldygyça *kistanyň* içindäki ýygananan suwuklyk artyp, mukdary köpeliýär we ulalýar. Iriňlän ýagdaýynda ýerli alamatlar (simptomlar) – *giperemiýa* (gyzarmasy) we ýuwdunmada agyry duýulýar. Iriňlemäge *gematogen infeksiýasy* ýaly, kistadan agyz boşlugyna gidýän inçejik geçelge arkaly ýaýraýan mikroblar sebäp bolup biler.

Boýnuň ortasyndaky deşik (*fistula*), umuman, iriňlän *kistanyň* öz-özünden açylmagy, ýagny ýarylmagy sebäpli emele gelýär. Kähalatlarda bolsa boýnuň orta çäginde gaýragoýulmasyz operasiýa geçirilenden soň ýüze çykýar. Boýnuň *fistulasy* kähalatlarda nokat görnüşinde bolup biler. Elläp barlanylanda, dilasty süňke tarap gidýän, dykyz sapak görnüşli emele gelmäni kesgitläp bolýar. Boýunyň *fistulasyny* anyklamakda *fistulografiýa* usuly ulanylýar. Kontrast madda *fistula* goýberilip onuň ýoly *R-skopiýa* arkaly takyk anyklanylýar.

Bejerilişi. Boýnuň orta *kistalary*, dilasty süňki operatiw ýol bilen aýrylýar. Operasiýa 3 ýaşdan soň geçirilýär. Operasiýadan öň reňkleýji serişde bilen *fistulografiýa* geçirilýär. *Fistula* yzygiderli kesilýär, dilasty süňk hökman aýrylýar. Operasiýa öz wagtynda dogry geçirilende, oňat netije berýär. Dilasty süňküň galdyrylmagy keseliň gaýtalanmagyna getirip bilýär.

Boýnuň gapdal kistasy we fistulasy. Boýnuň gapdal *kistasynyň* we *fistulasynyň* ýüze çykmagy çarşak görnüşli mäs akymynyň bi-tişmegi bilen baglydyr. Ol alkymdan, damagyň gapdal diwaryndan başlap, döşde gutarýar.

Kliniki alamatlary we anyklanyşy. Gapdal *kista* we *fistula* egiji

muskulyň iç tarapynda ýerleşýär. Gapdal *kistalar* anyk araçäkleşen dykyz *fistula* nemli gatlagynyň öndürýän neminiň üsti arkaly hem ýüze çykarylýar. Keseliň agyrlaşan ýagdaýynda ol nem iriň gatyşykly ýa-da diňe iriň görnüşinde bolýar. Nem *mikroskopik* usul bilen barlananda, onuň düzüminde *epitelial* öýjükleri görmek bolýar.

Boýun gapdal *fistulasy* örän aňsat anyklanylýar, emma *fistula* egrem-bugram görnüşinde bolan ýagdaýynda, ony gönüden-göni zond arkaly barlap bolmaýar. Şonuň üçin *fistulagrafiýa* geçirmek hökmandyr. *Fistulagrafiýa* köp maglumat beriji barlag usullarynyň biri bolup, ol R-kontrast erginleri ulanmak arkaly geçirilýär. Boýnuň *kistasyny* anyklamakda *palpasiýa* usuly ulanylýar we *ultrases* barlagynyň üsti bilen *kistanyň* çäkleri kesgitlenilýär.

Başga kesellerden tapawutlandyrmak. Boýnuň orta *kistasy* – *dermoid kistasyndan*, ýagly dokumanyň howpsuz çişinden, agyrlaşan ýagdaýynda bolsa *limfadenitden* tapawutlandyrylmalydyr.

Dermoid kistasy boýnuň kistasyna garanda gatyрак we çaga ýuwdunanynda gozganmaýar, dartgy bolmaýar. *Limfangioma* we ýagly dokumanyň howpsuz çiş, köplenç, uly möçberde bolup, onuň araçägin, anyklamak kyndyr. Dykyzlygy ýumşak görnüşinde bolýar. *Limfadenit* ýüze çykarylanda, *anamnezinde infeksiýanyň* girelge derwezesini tapmagyň uly ähmiýeti bar.

Kista tegelek ýa-da gumrynyň ýumurtgasyna meňzeş görnüşde emele gelýär.

Onuň üstünde deri üýtgemeyär, ellenende agyry bolmaýar. Gapdal *fistulasy* nokat görnüşinde nem bölüp çykarýar.

Doly *fistulasy* kentlewügiň yzky ýaýynyň yzyna açylmak arkaly bokurdak boşlugy bilen birleşýär. *Palpasiýa* edilende *fistula* ýolunda dykyz dartgynlyk duýulýar.

Gapdal *kistalary*, köplenç, *limfangiomadan* tapawutlandyryp bolýar. Anyklanyş geçirilende çişň ýerleşýän ýeri onuň dykyzlygynyň we deri astynda *fistula* ýolunyň bolmagyny R-kontrast usuly kesgitlemek üçin degerli maglumat berýar.

Gapdal kistalar infisirlenende olar *limfadenitden* tapawutlandyrylmalydyr, sebäbi keseli takyk anyklamakda *anamnez* maglumatlary esasy orny eýeleýär.

Bejerilişi. Gapdal *kistalary* we *fistulasyny* operatiw usul bilen

aýrýýarlar. Fistula damagyň gapdal diwaryna çenli aýrylýar. Doly fistula bejerilen ýagdaýynda olaryň ýakyn ýerleşen bölegini zond arkaly damagyň boşlugyna çöwürýärler, deşigi bolsa tikýärler. Gaýra üzülme bolan ýagdaýynda ýaranyň iriňlemegi mümkin.

► **Pýer-Robinyň alamaty** üç sany aýratyn dogabitdi nädogry ösüşi özünde jemleýär:

- eňeginiň bitmezligi,
- mikroretrognatiýa,
- glossoptoz.

Çaganyň daşky görnüşi doly ösmedik, eňegi gyşaran we süýşen bolup, dişleri biri-birine gabat gelmeýär.

Yza süýşen we yza gidýän dil dem alşyň bozulmasyny ýeňil derejeden agyr *asfiksiýa* çenli getirip bilýär. Nädogry ösüşiň klinikasy çaga doglan wagtynda soruşyň bozulmagy we dem alşyň bozulmagy, emýän ýa-da naharlanýan wagtynda *asfiksiýa* bolmagy bilen baglydyr.

Howa ýetmezçilik *inspirator* häsiýetli bolýar we ýuwaş-ýuwaşdan köpelýär. Dem alşyň ýiti bozulmasy wagtynda gaýragoýulmasyz kömek dili çykarmak we fiksirlemekden ybaratdyr. S.Ýu. Doleškiý çagany garnynyň üstüne ýatyrmagy we zonuň kömegi bilen naharlamagy ündeýär. 10–14 günden soň ýuwaş-ýuwaşdan nahary özüniň iýmegini 3–4 aýlap dowam edýär.

Çeýneýji myssalaryň tonusynyň güýçlenmegi we diliň dogry ýitip gitmegine getirýär, kentlewügiň bitmänligi üçin operasiýa adaty möhletlerde geçirilýär.

IRIŇLI SEPTIKI KESELLER

BÄBEKLERIŇ FLEGMONASY, MASTIT WE OMFALIT

Ýaňy doglan çagalarda (bäbeklerde) iriňli – *septiki* kesel örän agyr geçýär.

Iriňli-gaýnaglama keseli gadym döwürden bäri bellidir. Gündogaryň görnükli alymy Abu-Aly Ibn Sina iriňleme – gaýnaglama keselini gyzgyn hem çüýrän çiş diýip atlandyrýar. Ibn Sina iriňiň emele gelşini aýratyn belläpdir. Oýuk görnüşli *absessi* we *flegmona* iriňiň ýygnanmagy netijesinde döreýär we gyzgyn çiş emele gelýär.

Ýaňy doglan çagalarda iriňli gaýnaglama keseli neonatologiýada iň uly, çözülmegi zerur meseleleriň biri hasaplanýar. Şolaryň 50% hirurgik kesellerdir.

Antibiotiklere durnukly kesel döredijiler ýüze çykdy. *Stafilakokk* içege taýajygyndan, proteýden, gök iriň döredýän taýajykdan, wirusdan has ýyggy duş gelýär.

Soňky ýyllar irinli *infeksiýalarynyň* döremeginde *nanobakteriýalarynyň* ýüze çykarylmagy keseliň geçişinde we bejerlişinde aýratyn garaýsa eýe bolýar.

Ýaňy doglan çagalarda döreýän iriňler agzalara we dokumalara barýar, ösüş *funksiýasynyň* kemala gelmegine päsgel berýär. Deriniň we nemli bardanyň dokumasynyň *mikrofloralarynyň* geçirijiligi ýokary bolýar. Deriniň gatlagy gowşak ösen bolup, epiteliýanyň öýjükleri öz arasynda we bazal perdesi bilen baglanyşýar, *masserasiýa* we tenmeklik çalt ýüze çykýar, ol *mikrofloranyň* geçmegine mümkinçilik döredýär. Iriňli gaýnaglama keseliniň ýüze çykmagynda derasty gatlagyň gurluşynyň we gan aýlanysygynyň geçiş aýratynlygy bar.

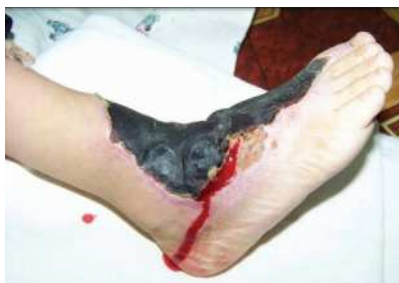Iriňli-gaýnaglama keseliniň ýygy-ýygdydan ýüze çykmagy we agyr geçmegi «j» immunoglobuliniň sinteziniň saklanmagyna getirýär, ol bedeni iriň dörediji *floranyň* täsirinden gorayar.

Klinika amalyýetinde ýaňy doglan çagalarda gaýnaglama keselleriniň arasynda has köp duş gelyäni olaryň deri astyndaky iriňli çiş, ýagny *flegmonasy*, göbeğiň töwereginiň gaýnaglama üýtgemesi we göwüs çismesi – mastitdir.

BÄBEKLERIŇ DERASTY IRIŇLI ÇİSİ – FLEGMONASY

Bir aýlyk çagalaryň derasty ýag gatlagynda özboluşly zeper ýetmegine «ýaňy doglan çagalaryň *flegmonasy* diýilýär». Kesel agyr geçýänligi bilen häsiýetlendirilýär hem-de basym derasty gatlagynyň ölmeği *nekrozy* we derisiniň bölünip aýrylmagy bolup geçýär (4-nji surat).

Nekrotik hadysanyň ösmegi netijesinde onda ýerleşen dokumalara



4-nji surat. Nekroz we deriniň
bölünip aýrylmagy

(beden etiniň fassiýasy, gapyrganyň ketirdewügi we ş.m.) zeper ýetýär. Zeper ýeten ojakda hirurgik keseli tapawutlandyrmak üçin, ony «ýaňy doglan çagalaryň *nekrotiki flegmonasy*» diýip atlandyryrlar.

Gistologik barlag geçirilende gaýnaglama geçen ýerinde *nekroz* bolup, ol derasty ýag gatlagyna we çuň ýerleşen dokumalara geçýär hem-de derasty mázleriniň töwere-

gine düşýär. *Limfa* damarlarynyň ugruna ýaýraýar. Gan damarlarynda *tromb* emele gelýär we ýumşak dokumalaryň töwereginde infiltratdan soňky *nekroz* başlaýar. Zeper ýeten gan damarynyň diwarynda, *endo* we *periarteritiň*, *sklerozynyň* alamatlaryny görmek bolýar. Çuň ýerleşen dokumalar *fibrin eksudatyny* sorýar, onda ýerleşýän *bakteriýalar* bilen gan damarlaryny doldurýar.

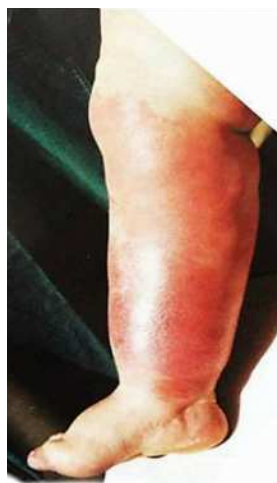Nekroz bölegi derasty ýag gatlagyna gaýnaglama bolmazdan ön töweregindäki dokumalara geçip bilýär. Derä zeper ýeten ýeriň üstünde ýerleşýär we gistologik barlagynda gaýnaglama alamaty tapylmaýar.

Bäbeklerde *mikroorganizmiň* geçiş ýollary dürli-dürlüdür. Köplenç, hirurglar *infeksiýanyň* geçişini gaýnaglama bolan ýeriň süzülen

ýerinden geçýär diýip hasaplaýarlar, ýöne *infeksiýanyň gematogen* ýol bilen geçýändigini hem ýatdan çykarmaly däl, ýagny çyrşak alnanda we iriňi ekeniňde *nekrotik flegmonada* esasy altynsow *stafilakokk* tapylýar. Ýaňy doglan çagalarda *flegmona* göbeğiň ýarasynyň bitmezliginden ýa-da derisiniň sypjyrylmany netijesinde bolýar. Bu kesel basym sepsise getirýär. Köplenç, hirurglar *flegmonany* agyr *septiki* gaýrüzülme diýip hasaplaýarlar. Şonuň netijesinde-de kesel beýleki agzalara ýaýraýar diýip hasaplaýarlar.

Kliniki alamatlary we anyklanyşy.

Ýaňy doglan çagalaryň *flegmonasy* örän çalt depginde ýaýraýar (*5-nji surat*). Keseliň ýaňy başlan döwründe çaganyň ýagdaýy dürli-dürli bolýar. Köplenç, çagada ýiti, möwç alyp zäherlenme bolýar. Keseliň şu görnüşine *toksiki* görnüşli nekrotiki *flegmona* diýilýär. Çaganyň ýagdaýy agyrlaşýar. Ýaňy doglan çagalar ene süýdünden ýüz öwürýärler, basym bedeniň gyzgyny (38° – 40°) ýokarlanýar, çaga gaýtarýar, biynjalyk bolýar. Ondan soň çagada ysgynsyzlyk ýüze çykýar we deri gatlagy ýeriň reňkine meňzeýär. Çaganyň dili gury bolýar. Ýürek tonlary kütelip, pulsý gowy sanalmaýar.



5-nji surat.
Aýagyň flegmonasy

Ganda *leýkositler* köpeliýär ($12\text{--}18 \cdot 10^9/\text{l}$). Olaryň gatnaşygy çepe süýşýär. Eger-de öz wagtynda gerekli bejergi geçirilmese, kesel möwç alýar. Bedeniň gyzgyny ýokary derejede durýar, zäherlenme güýçlenýär. Çaganyň hereketi, daş-töwereğine seretmesi, işdäsi peselýär, özi gowşak, ýygy-ýygydan suwuklyk gaýtarýar. Netijede, *eksikoz* ýüze çykýar. Kähalatlarda bolsa bu kesel agyr *septiki* ýagdaýlara (*pnewmoniýa*, *peritonit*, iriňli otit) we hatda ölüme-de getirip bilýär.

Kämahallar bäbekleriň *flegmonasy* ýiti däl görnüşde bolup, zäherlenme kän ýüze çykmaýar. Bu keseliň ýönekeý görnüşü örän seýrek duş gelýär (38%). Bedeniň gyzgyny kem-kemden ýokarlanýar ($37,2^{\circ}$ – 38°). Çaganyň işdäsi peselýär. Çaga birneme agymtyl, dili örtülen, ganynda *leýkositler* ujypsyz bolýar. Keseliň bi-

rinji sagadynda biynjalyklyk döreyär. Şu ýagdaýda ýerli alamatlar ýokarlanýar. Eger-de çaga dogry bejergi almasa, onda kesel öjügi başlaýar we, netijede, bedende suwsuzlyk başlanýar we ol gan azlyga getirýär. Birnäçe günden soň *septikopiemiýanyň* kliniki alamatlary ýüze çykýar.

Bäbekleriň *flegmonasynyň* ýerli ýüze çykması iki tarapyny-da-da birmenşeşdir. Keseliň birinji günlerinde deriniň üstünde, ýaranyň töwereginde gyzarma ýüze çykyp, ölçegi 1,5–2,0 sm barabar bolýar.

Gaýnaglama hadysasy, köplenç, pilçara we bil-çatalba töwereginde, gursakda ýa-da ýokarky taraplarda, käte bedeniň beýleki böleklerinde duş gelýär. 5–8 sagat geçenden soň deriniň üýtgän böleginiň möçberi ulalýar, ýukajyk pökgerme emele gelýär we dykylanma ýüze çykýar. Birinji günün ahyrynda we ikinji günün başynda *giperemiýa* köp bölegi tutýar, gyralary deň, dogry bolýar, dokumalaryň töwereginde çiş bolýar. Çişen ýerini elläp göreniňde, merkezinde çukur-oý bolýar, şol ýerde 2–3 günde gögümtil reňk emele gelýär we şol ýerde tiz wagtdan ownuk *seroz*-iriňli suwuklyklar, *fistula* (swiş) emele getirip daşyna çykýarlar. 5–7 günden başlap deriniň gyzaryp-çişen böleginde deri sypjyrylýar, ýukalýar, ol goýy-gyzyl reňkde bolýar (keseliň möwç alýan döwri). *Nekrozlaşan* bölekleriň bölünip aýrylmasy bolup geçýär. *Nekroz* aşakda ýatan dokumalara ýaýrap bilýär. Şonda bedeniň myşsalary, ketirdewükleri ýalaňaçlanýarlar. *Flegmona* gursakda ýerleşende käwagt döş kapasasynyň diwarynyň hemme gatlagy *nekrozlaşýar*, *pneumotoraks* ýüze çykýar. 10–15 günden soň *nekrozlaşan* dokumalar, adatça, aýrylýarlar, bu wagta çenli gaýnaglama alamatlary peselýär we ýaranyň üsti kem-kemden *granulýasiýalaşyp*, dokuma ösüp başlaýar. Ýaranyň doly özbaşdak epitelizasiýalaşmagy dürli möhletlerde bolup geçýär. Ol bejeriş usullaryna, näsagyň umumy ýagdaýyna we dokumalaryň yetmeziniň ululygyna bagly bolýar.

Beýleki kesellerden tapawutlandyrmak we anyklamak. Beze (*roža*) gaýnaglamasy, köplenç, bir aýlykdan uly bolan çagalara zeper getirýär we ol giriş derwezesiniň golaýynda ýerleşýär (sypjyрма, göbek ýarasy). Deriniň gyzarmasy has aýdyň ýüze çykýar. Deri ýaldyrawuk, deň derejede çişen bolýar. Käwagt gyzarmanyň üstünde gabarçaklar

emele gelýär. Zeper ýeten ojagy elläp göreniňde, onuň deriniň üstünden galyp durandygy we deň derejede gatydygy bildirýär.

Ýaňy doglan çagalarda *flegmona* ojagyny elläp, barmak bilen barlanyňda, onuň merkezinde «çökük» alamaty görmek bolýar. Bu bolsa derasty ýagynyň başlanan *nekrozy* bilen baglanyşyklydyr. Yzygiderli gözegçilik edilende, roža gaýnaglamasynda *giperemiýa* deň derejede ýaýramaýar, ol «ýalnyň dili» görnüşinde bolýar, *flegmonada* bolsa ol ýag damjasy görnüşde *diffuz* ýaýraýar.

Derasty *adiponekroz* emele gelýär. Bu, köplenç, uly agramly çagalarda duş gelýär.

Ol ýaňy doglan çagalaryň ýag dokumasynyň düzümine girýän gaty ýag kislotalaryň kristallaşmagy netijesinde ýüze çykýar. Itergi berýän ýagdaýlar: döwür-ýenjik zeper ýetme, *asfiksiýa*, direltmek usullary. Ýerli üýtgeşmeler ýaňy doglan çagalaryň *flegmonasyny* ýa-da salýan deriniň gyzarmagyny we agyryly bolýan deride we derasty ýag gatlagynda gaty ojaklaryň emele gelmegi bilen häsiýetlendirilýär. Ownuk, gaty düwürler kem-kemden birleşýärler we uly ojaklary emele getirýär.

Ýag *nekrozy* ýörite bejerişi talap etmeýär, olar özbaşdak aýrylýarlar. Ýaňy doglan çaganyň *flegmonasyndan* tapawutlylykda *adiponekrozda* çaganyň umumy ýagdaýy üýtgemeýär.

Absses, iriňli limfadenit, mastit bilen tapawutlandyрма geçirilýär, ol kesellerde çäklenen, güýçli agyryly çiş we, köplenç, *flýuktua-siýa* bolýar.

Bejerilişi. *Flegmonaly* bäbekleri (ýaňy doglanlary) çaga hirurgiýasy bölümünde ýerleşdirmek zerurdyr. Bejeriş çäreleri: hirurgiki, antibakterial we umumy berkidýän bejergileri öz içine alýar. Bejeriş çäreleriniň häsiýeti çaganyň umumy ýagdaýyna, kesel başlanandan bäri geçen wagta bagly bolýar. Keseliň bir döwürden başga döwre geçmegi bilen lukmanyň bejeriş usuly hem üýtgeýär. Birinji döwürde zäherlenmä garşy göreş geçirilýär. Çaganyň peselen *immunitetiniň* güýjüni ýokarlandyrmaga gönükdirilen we gyssagly hirurgiki çäreler geçirmelidir. Şol bir wagtyň özünde-de bedendäki *patogen* mikroorganizmlere garşy täsir etmeli. Ikinji döwürde *immuniteti* güýçlendirmek dowam etdirilýär, kesel dörediji *mikroflora* täsir eder ýaly ýerli bejergi geçirilýär. Bu

bolsa ölen dokumalaryň aýrylyp, ýaranyň bitmegine kömek edýär. Kābir ýagdaýlarda sepsis ýüze çykmalary artýar, täze iriňli ojaklar emele gelýär. Şonuň üçin ikinji döwürde *septikopiyemiýanyň* önüni almak üçin çäreler geçirilmelidir. Üçünji döwürde bejergi ýarany bitirmäge gönükdirilýär.

Keseliň kliniki görnüşine, çaganyň ýüz tutan wagtyna garamazdan, *flegmonaly* ýaňy doglan çaga, ähli bejeriş çäreleriniň gaýragoýulmasyz geçirilmegine mätäçdir.

Operatiw bejeriş işleri näsagyň keseli anyklanandan soň, zerur görkezmeler boýunça geçirilýär. Agyrny aýyrmak üçin ýerli *anestezia* ýa-da gysga wagtlaýyn umumy beýhuş geçirilýär.

Operasiýanyň usuly: *flegmona* merkezinde 1,5–2 sm uzynlykda kesilýär.

Soňra deriniň ähli soýlan böleginde küşt tertibinde ýene-de birnäçe kesim kesýärler. Adatça, az mukdarda seroz, iriňli suwuklyk bölünip çykýar. Ony bakteriologik barlaga alyp, ekip, *antibiotiklere* duýujylygy barlanylýar. Kiçi möçberli *flegmonada* zeperlenen dokumalaryň gyralaryndan goşmaça kesim kesilýär. Kesimleriň mukdary *flegmonanyň* möçberine bagly, ýöne olaryň arasy 2–3 sm köp bolmaly däl. Operasiýadan 4–6 sagat geçenden soň, *flegmonaly* töweregi gaýtadan görmek zerurdyr. Eger-de çişme-gyzarma ýaýran bolsa, sag dokumalaryň çäklerinde goşmaça kesim edilýär. Soňra çagany her gün barlag etmeli.

Ýara arassalanandan soň gaýnaglamanyň ýaýraýşy azalýar, şondan soňra ýerli bejergi ýarany bitirmäge gönükdirilýär. Deriniň 20–25 sm² çenli zeper ýeten ýaralar umumy berkidiji bejergi geçirilýär. Bu ýagdaýda fizioterapiýa geçirilende çalt epiteliýazasiýa geçýär. Möçberi uly, giň ýeri tutýan ýaralar ýuwaş-ýuwaşdan çaganyň umumy ýagdaýynyň agyrlaşmagyna we onuň horlanmagyna getirýär. Şeýle ýagdaýlarda ikilenji *infeksiýanyň* goşulmagy hem mümkin.

Fizioterapiýa bejergi *nekrozy* çäklendirmekde oňat kömek edýär, gaýnaglama ýagdaýynyň azalmagyna hem-de açylan deri bölejiginiň bitmegine kömek edýär. Ultramelewşe şöhleleri (UMŞ) eritema dörediji moçberde berlip başlanýar. UMŞ eritema emele getirmek bilen, töweregindäki dokumalaryň ojagynda gaýnaglama reaksiýasyny döredýär, gan we limfa aýlanyşyny güýçlendirýär.

Zeper ýeten ýere elektroforez usuly arkaly *antibiotikleri* goýbermeklige hem esasy üns berilýär.

Ähli nekrotik *flegmonaly* çagalara keseliň birinji gününden başlap giň täsirli *antibiotikler* berilýär we mikrobalaryň indiwiidual (hususy) duýujylygyna görä olary çalyşýarlar. Keseliň möwç alýan döwri geçenden soň, hepdede iki gezek *fizioterapiýa* (ÝŞÝB ýokary şöhleli ýylylyk bejeriş), 30–40 ml gan *autogemoterapiýasy*, *oksigenoterapiýa* we wita-minleri *immunoglobulinler* ulanmak maslahat berilýär.

Ýaňy doglan çagalaryň *flegmonasyna* başga-da gaýraüzülmeler ýüze çykarylanda, oňa degişli ýörite bejergi geçirilýär.

ÝAŇY DOGLAN ÇAGALARDA MASTIT

Ýaňy doglan çagalarda mastit (göwüş mázleriň iriňli gaýnaglamasy) köp duş gelyän keselleriň biri bolup, ol çagalarda göwüş máziniň fiziologik ösüşi döwründe gabat gelyär. Göwüş mázleri çagalarda ýaşayşyň birinji günlerinde birnäçe üýtgeşmeleri başdan geçirýär. Göwsüň diametri 3–4 mm-den uly dälidir. Birnäçe günün dowamynda göwüş kem-kemden ulalýar. Göwsüň üstündäki deri üýtgemeyär. Göwüş mázleri gysylanda ondan süýt görnüşli (moloziwo) suwuklyk çykýar. Soňra 2–3-nji hepdäniň ahyrynda göwüş mázleri kiçelip başlaýar we 28–30 günde kada gelyär. Göwüş máziniň çagalarda ulalmagynyň sebäpleri doly öwrenilmedik, ýöne bu hadysa enäniň gormonlarynyň çaga täsiri esasynda ýüze çykýar we oňa mastopatiýa diýilýär.

Çagalarda göwsüniň ösmegi fiziologik ýagdaýdyr, şol sebäpli bejergi ulanylmaýar.

Ýöne ol mastitiň emele gelşinde (*patogenezinde*) esasy orun tutmaýar. Kesel göwsüň şikesi esasynda hem bolup bilýär. Mastitde deriniň iriňli ýaralaryndan we göbegiň çişmesinden alnan iriňli madda ekilende bir görnüşli *stafilakokk* tapylýar.

Kliniki alamatlary we anyklanylyşy. Keseliň başlanyşy ýiti, çaganyň rahatlygy we işdäsi bozulýar, bedeniň gyzgyny 38,5°C bolýar. Umumy ýagdaýy kanagatlanarly ýa-da orta agyr, kähalatlarda agyr ýagdaýda hem bolup bilýär.

Göwüş máziniň töweregi kem-kemden gyzaryp we çişip başlaýar. Kesel, esasan, bir taraplaýyn bolýar ýa-da bir wagtda çep hem sag tarapyna zeper ýetip bilýär.

Ellenende göwüs mäzi agyryly we anyk çäklenen, biraz hereketlenýän dykyz infiltrat bildirýär, gyzgynyň ýerli ýokary galmagy bolýar. Birinji günün ahyrynda we ikinji günün başynda çişmäniň üstündäki deriniň reňki gögümtil-gyzyl bolup, ellenende agyry güýçlenýär, merkezinde *flýuktuasiýa* emele gelýär. Ganyň barlagynda *leykositleriň* köpelmegi we leykositler formulanyň çepe süýşmegi, eritrositleriň çöküş tizligi (EÇT) ýokary bolýar. Beýleki günlerde deriniň gyzarmasy güýçlenýär, infiltrat progressiw ulalýar we daş-töwerekdäki dokumalar bilen bitişýär. Soňra *flegmona* döräp, onuň ýaýramagy we öz-özüden ýarylmasy bolýar. Eger wagtynda bejergi geçirilmese, onda kesel *sepsise* geçýär.

Beýleki kesellerden tapawutlandyrmak we anyklamak. Mastiti, esasan hem, mastopatiýa bilen tapawutlandyryp bolýar. Mastopatiýada çaganyň umumy ýagdaýy kanagatlanarly, beden gyzgynynyň ýokary galmagy, ganyň umumy analiziň üýtgemesi bolmaýar. Mastitden aýratynlykda mastopatiýa iki, taraplaýyn bolýar. Ellenende gatama biraz kiçi, agyryly hereketlenýär, ýöne derisi üýtgemeyär. Kāwagt deriniň biraz gyzarmagy we agymasy bolup bilýär.

Lukmanyň çözgüdi mastopatiýada örän netijeli bolmaly. Çaganyň umumy ýagdaýynyň sähelçe erbetleşmegi, gyzgynynyň ýokary galmagy, gan barlagynyň üýtgemegi, ýerli üýtgemäniň ýaýramagy mastitiň haýal geçişini ýa-da başlandygyny aňladýar.

Bejerilişi. Iriňli mastitiň netijesi onuň bejeriliş wagtyna bagly. Hemme ýagdaýlarda gyssagly operasiýa edilýär. Ojagy kesip, iriň çykarylýar we umumy ýagdaýyny berkitmek üçin bejergi geçirilýär. Operasiýa edilende gysga wagtlaýyn beýhuş ediji serişdeler bilen agyrysyzlandyrylýar. Kābir hirurglar ýerli agyrysyzlandyrmalarda 0,25% nowokain ýa-da prokain, bupiwakain ulanýarlar.

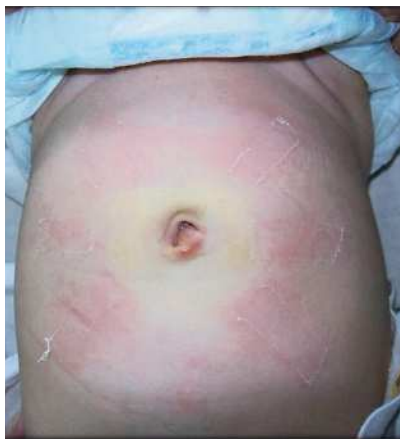Operasiýanyň usuly: kesimi ojagyň ýumşak ýerinden emzik ýagy tegmil aýlawyndan 1–1,5 sm daşdan alýarlar, alnan iriňi bakteriologik we *antibiotiklere* duýujylygyny barlamaga berilýär. Iriň boşlugyna ternaw görnüşli zond goýberilýär we derasty gatlagy iriňli eremesiniň aşagyny anyklaýarlar. Deri köp mukdarda soýlup aýrylanda, sag dokumalaryň araçäklerinden (1,5–2 sm) goşmaça kesilýär, ýara inçe rezin bölejikleri goýulýar.

Operasiýadan soňky bejergi: mikroblaryň *antibiotiklere* duýujylygyna baglylykda, näsag çagalara giň täsirli *antibiotikler* berilýär. Hepdede 2–3 gezek gan bilen plazma gezekli-gezegine goýberilýär, şeýle-de fizioterapiýa – ÝŞÝB, *antibiotikli* elektroforez berilýär. Çaga ene süýdi bilen iýmitlendirilmelidir.

Öz wagtynda geçirilen bejergide infiltrat 7–10 günde ýitýär, ýara bitýär. Eger-de näsag lukmana wagtynda ýüz tutmadyk bolsa, onda göwüs mäsiniň daş-töwereginde nekrotiki *flegmonaly* ýagdaý emele gelýär we kesel dowamly bejergini talap edýär (25–40 gün). Şeýle çagalarda goşmaça keseller (otit, *abssepli* öýken sowuklamasy, iriňli plewrit we ş.m.) döräp bilýär. Şu keselleriň bolmagy mastidiň doly bejerilmesini uzaga çekdirýär. Bejeriş kosmetiki taýdan, adatça, gowy netije berýär. Göwüs mäsleriniň funksiýasy, adatça, bozulmaýar, ol çagalygynda iriňli mastit geçiren aýallaryň barlaglary bilen tassyklanýar.

Omfalit

Göbeğiň daşyndaky deriniň gaýnaglamasyna omfalit diýilýär (6-njy surat). Ol çagalaryň ýaş döwründe köp duş gelýän patologiýadur. Göbek galyndysy gaçandan soň onuň ýarasynyň bitmese şol töweregiň gaýnaglamasynyň barlygy, *infeksiýa* goşulsa ölli göbek, iriňli göbek, göbek oýunda baş ýarasynyň emele gelmegi, fungusyň bolmagy we göbeğiň derasty ýag gatlagynda gaýnaglama ýüze çykyp, *flegmonany* emele getirip bilýär. Göbek ýarasynyň epitelizasiýalaşmagynyň doly we doly däl bitmegine, göbek-içege *fistulasynyň* barlygy hem-de oblitirirlenmedik urahusyň bolmagy sebäp bolýar. Doly däl içege we peşew göbek *fistulasy* göbek damarlary bilen bile ýerleşýär. Damlara *infeksiýa* düşse, onda örän howply bolan göbek sepsesine getirýär.



6-njy surat. Omfalit

Kliniki alamtalary. Göbek ýarasynyň epitelizasiýasynyň haýallanmasy dürli klinikany berýär.

Onuň özi hemme wagt suwjaryp durýar mydama suwa meňzeş bölünmeler çykýar. *Infeksiýa* goşulan ýagdaýynda göbekden bölünip çykýan suwuklyga «iriňli göbek» diýilýär. Ojagyň daş-töwereginde *granulýasiýa* ösýär, kähalatlarda ol göbek ýarasyny dolduryp durýar. *Granulýasiýa* gyzyl reňkde bolýar we elläniňde gan akýar. Şeýle nädogry *granulýasiýanyň* ösmegine göbek fungusy diýilýär. Fungusyň gaýrüzülmeleriniň biri göbek oýunda gan akýan ýara emele gelýär.

Anyklanylyşy. Keseli anyklamak, köplenç, kynçylyk döretmeýär. Keseli doly anyklamak üçin ilki bilen göbek *fistulasynyň* dürli görnüşi anyklanylýar. *Fungus* bolan ýagdaýynda kynçylyk *granulýasiýa* ösüp göbek ýarasyny ýapyp ilki bilen ilik görnüşli zondy göni garyn boşlugyna barlag geçirmeli. Kähalatlarda göbek ýarasyndand gelýän ys hem kömek berýär (peşew, täretiň ysy). Käbir ýagdaýlarda iriň akýan deşigiň görnüşlerini bilmek üçin ol lakmus kagyz ulanýarlar, ýöne ýokardaky agzalan zatlary anyklamak üçin ol peýda bermeyär. Şonuň üçin *fistulagrafiýa* geçirilýär. Bu usulda rentgenokonstrast maddany ýara ýoluna goýberip, rentgene düşürilýär. Doly däl akym kanallarda doly däl girelgäni görmek bolýar. Doly akym kanallarda kontrast madda inçe içegä düşýär.

Akym kanallary nokatlaýyn bolýar, lýapis bilen ýakylanda, göbek ýarasynyň gaýnaglamasyna sebäp bolup bilýär.

Bejerilişi. Göbek töweregindäki gaýnaglanma hadysasyny aýyrmakda ilki bilen konserwatiw usul ulanylýar: *antibiotik* bejergi *mikrofloranyň* duýgurlygyna esaslanyp goýberilýär, ýerli bejergide bolsa *antiseptik* erginleri bilen arassalamak usuly geçirilýär.

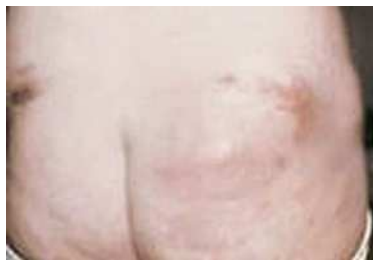Doly däl göbek-içegä ýa-da urahusyň döremeginde konserwatiw bejergide ýakma usuly: lýapis, 1,5% ýod, permanganat kaliniň 10%, göwher ýaşyl erginleri ulanylýar. Eger-de olar täsirsiz bolsa, operatiw bejergi geçirmelidir.

Doly göbek-içege ýa-da urahusyň döremeginde reňkleýji kontrast maddalary *fistula* goýberip, olaryň ýollaryny anyklap, operatiw bejergini ýerine ýetirmelidir.

Fiziobejeriş usuly (UMŞ, ÝSYB) ýerli bejergide ýokary netijeli diýip hasaplanýar. Bu usul konserwatiw bejergide-de, operasiýadan soňky döwürde-de giňden ulanylýar.

Absses

Dürli dokumalarda we agzalarda çäklenen iriňiň toplanmagyna *absses* diýilýär (7-nji surat). Deriniň astynda *absses* dürli sebäplere görä ýüze çykyp bilýär. Köp halatda *absses* limfadenitde, furunkulda, *flegmonada* ýiti iriňli gaýnaglamalarynyň netijesi bolup biler. On-dan başga-da sypjyrylan ýara her hili *infeksiýanyň* düşmegi bilen *abssese* öwrülýär, iriň toplanmagy *gematogen metastazyň* kömegi, sanjymdan soň döräp bilýär.



7-nji surat. Absses

Ilkibaşda *absses* emele gelen-de onuň boşlugyny gaýnaglama çiş-i gurşap alýar, soňra onuň gabygy emele gelýär. Sanjymda goýberilen mad-danyň daşynda emele gelen gabygy dykyz bolýar.

Kliniki alamatlary we anyklanyşy. *Abssesiň* ýerleşşi dür-lüdir (kelle, boýun, eňekasty, gasyk, ýanbaş we ş.m.). *Absses* bir-näçe gününň dowamynda emele gelip, çäklenen çişmä getirýär, deri gyzarýar, ýerli we umumy gyzgyn galýar, agyry bolýar. *Abssesiň* esasy alamaty *flýuktuasiýadyr*. Ýiti *abssesde* derä ýakyn gabygy çalt dargaýar. Boşluk boşandan soň bitişmegi, tygyn emele gelme-gi bilen tamamlanýar. Kähalatda iriň toplumynyň emele gelmegi uzaga çekýän bolsa, *mikrofloranyň wirulentliginiň* güýçli bolmagy bilen düşünilýär.

Sanjymdan soňky *abssesi* we iriň toplумы dowamly geçişe eýe bolýar. Başlangyç döwründe az-kem çişme, umumy gyzgyn bolýar. Näsaglaryň känbir agyra arzalary ýok. Soňra ýuwaşdan çiş ulalýar we köp wagtlap durnukly durýar. El barlagynda çiş emele gelme ara-çakli we az-kem agyryly bolýar. *Flýuktuasiýa* alamaty kesgitlenýär. Kähalatda ýitileşme ýüze çykýar: agyry, çişme ulalýar we *absses* ýarylýar. Soňra elmydama iriň akyp kesel wagtynda bejerilmese, *fistula* emele gelýär. Dowamly *absses* öz-özünden bejerilmeýär.

Piogen gabygy ýa-da del maddanyň bolmagy keseliň dowamly geçmegine getirýär.

II

Beýleki kesellerden tapawutlandyrmak. Bu keseli anyklamak kyn däl, ýöne kähalatda iriň toplumynyň diwary galyň ýa-da çuň ýerleşen bolsa, *flýuktuasiýa* alamatyny ýüze çykarmak kyn bolýar. Keseliň ýiti däl we dowamly görnüşi bolsa ony anyklamakda kynçylyk ýüze çykýar. Bu ýagdaýda ýönekeý iriň toplanma bilen bir ýerde ýygnanyp gelýän iriň deňeşdirilmeli bolýar. Ýogyn iňňe bilen barlag *punksiýasy* edilýär. Sanjymdan şonky *abssesi* anyklamakda toplanan *anamnez* we onuň ýerleşen ýerlerini bilmek gowy kömek berýär (pilçe töweregi, ýanbaş, egniniň üsti, daşky ýüzi).

Bejerilişi. *Absses* köp halatlarda saglyk öýüniň şertinde bejerilýär, ýöne umumy ýagdaýlaryň bozulmagy bilen we başga ýerlerde ojagyň döräp başlan wagty näsagy hökmany ýagdaýda hassahana ýerleşdirmek zerur. *Abssesiň* esasy bejergisi ony kesmek we iriňi daşyna akdyrmakdyr. Operasiýa ýerli ýa-da az wagtlaýyn umumy agyrysyzlandyrmak arkaly geçirilýär. Kesik deriniň gasynlarynyň ugry boýunça edilýär. Kesilenden soň we *absses* boşluk iriňden boşadylandan soň, ýaranyň gyralarynyň ýelmeşmezligi we iriňiň akmagyna päsgel bermezligi üçin çykaryjy goýulýar. Çykaryjy hökmünde rezin elligiň inçe bölegi goýulýar. Ýara dioksidin, riwanol erginli sargylar edilýär, çykaryjy bolsa boşlukdan iriňiň akması kesilýänçä durýar, soň aýrylýar we melhemli sargylar (Wişnewskiniň melhemi, *antibiotikleriň* emulsiýasy, dimeksid) ýara bitýänçä ulanylýar.

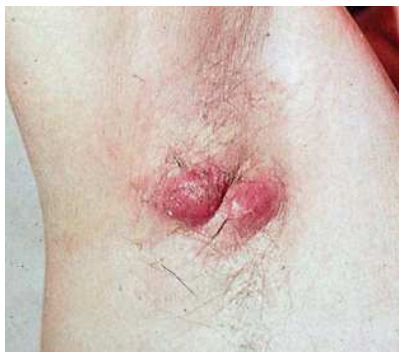Görkezilen bejergi usullaryndan başga-da *abssesi* iriňiň ýerleşýän ýerine we häsiýetine baglylykda başga bejergi usullary hem ulanylýar. Mysal üçin, *absses* bedeniň aýyk ýerlerinde ýerleşende kosmetiki taýdan iriň iňňe bilen sorulyp alynýar. *Abssesiň* boşlugy boşadylandan soň *antibiotikleriň* konsentirlenen ergini goýberilýär. Eger-de 2–3 gezek *punksiýadan* soň 1–2 günden bejergi täsir etmese, onda hökmany suratda uly bolmadyk kesik edilmelidir.

Limfadenit

Limfadenit – bu limfa düwünleriniň gaýnaglamagy netijesinde dürli iriňli kesel we ýörite *infeksiýa* görnüşinde ýüze çykmasydur (8-nji surat).

Limfa düwünleri, gorag (süzgüç) işlerinde uly orun tutup, mikroblary we olaryň *toksinlerini*, dokumalaryň dargama önümlerini we ş.m. saklap galýar hem-de köplenç halatda gaýnaglama alamatlaryny berýär.

Limfadenit keseli döredijiler bolup *stafilakokklar*, *streptokokklar* we beýleki limfa akymy ýa-da gan bilen düwnüň dokumasyna barýan *patogen* mikroblar hyzmat edýär.



8-nji surat. Limfadenit

Infeksiýanyň çesmesi we girelge derwezesi dürli hili bolup bilýär. Olar: tenmek we deriniň syjyrylmany, *piodermiýa*, *furunkul*, *flegmona* we ş.m.

Boýnuň limfa düwünleriniň kesellerinde girelge derwezesi bolup, köplenç, agyz boşlugy hyzmat edýär (näsag dişler, badam mázleri, stomatit we başgalar). Bulardan başga-da çagalarda limfadenit geçirilen täjhoraz, gyzamyk, garamyk ýaly keselleriň gaýrüzülmesi görnüşinde ýüze çykýar.

Limfa düwünlerindäki gaýnaglama çiş we iriňli dargama görnüşinde bolup bilýär. Çagalarda gaýnaglama basym bardanyň çäginde çykýar we *peradenit*, *adenoflegmona* görnüşine geçýär.

Kliniki görnüşi. Limfadenit, esasan, eňek astynda we boýun gapdallarynda, kähalatlarda bolsa gasykda we goltukda ýerleşýär.

Limfadenitde kliniki görnüşiň üýtgemegi kesel döredijiniň işjeňligine (aktiwligine) ýa-da onuň täsir etmeginiň dowamlylygyna we bedeniň umumy agdaýyna bagly.

Bu keseli ýiti, ýitileşýän we dowamly görnüşe bölmek bolýar.

► **Ýiti görnüşi.** Häsiýeti boýunça bir ýa-da birnäçe düwünleriň basym ulalmagy, agyryly bolmagy we olaryň bedene berýän täsiri, ysgynsyzlyk, gyzgynyň $37,5-39^{\circ}\text{C}$ çenli ýokary galmagy bilen häsiýetlendirilýär. Zeper ýeten düwün gaty, el barlagynda birden agyryly, ýöne daşyndan ol özüni gurşap alýan dokumalardan çäklenendir. Birnäçe günden ýa-da soň düwünleriň daşyny gurşap alýan derasty ýag gatlagynda çiş emele gelýär. Düwnüň üstünde gyzarma

bolýar, ýerli täsiri ýokarlanýar hem-de *flýuktuasiýa* alamaty ýüze çykýar. Öte geçen wagtynda deri ýukalýar, ýyrtylýan ýaly bolýar, çiş töwerege ýaýraýar. Köplenç, iriň daşyna açylýar we *fistula* emele gelýär ol iriňi bölüp çykarýar. Ondan soňra iriňleme hadysasy gaýtadan ösüşe sezewar bolýar. *Limfadenitiň* ýiti görnüşinde, ganyň umumy barlagynda leýkositar formulanyň çepe süýşmegi bolýar.

► **Ýitileşýän görnüş.** Ýokardaky görnüşden has pes geçýär. Keseliň başlanmagy ýiti bolman, agyrylar ýiti, az kesgitli, bedeniň gyzgyny adaty ýagdaýda $37-37,5^{\circ}\text{C}$, dowamlylygy 2–3 gün, kähallatlarda 3–5 gün, käte bolsa bir hepde çekýär. Ulalan limfa düwünleri durnukly bolýar. Ol töweregindäki dokumalar bilen birleşýär, gaty (dykyz) we agyryly bolýar, ýöne deriniň gyzarmagy adaty ýagdaýda bolýar. Daşyny gurşap alýan ýag öýjüklerine ýaýramaga häsiýetli däl, geçirilen bejerginiň netijesinde iriňleme yza gaýdyp iriň emele getirmegi, käte dowamly görnüşine geçmegi mümkin. Düwünler iriňlände, bedeniň gyzgyny iň ýokary derejä galýar. *Limfadenitiň* ýiti däl görnüşinde ganyň umumy barlagynda EÇT ýokarlanmagy we ujypsyz leýkositoz, neýtrofil süýşmegini görmek bolýar.

► **Dowamly görnüş:** Ilkinji ýa-da ýitileşýän görnüşleri dowamly bolup biler. Ol bir ýa-da birnäçe düwünleriň ulalmagy, ýöne az agyry bilen häsiýetlendirilýär we töweregindäki ýerleşýän dokumalar bilen birleşmedik bolýar. Düwnüň üstindäki deri üýtgemeýär. Elläp göründe agyryly, ýöne kähallatlarda düwünleriň duýujylygy bolýar. *Limfadenitiň* dowamly görnüşü kynlyk bilen bejerilýär, *antibiotikleriň* ulanylýanlygyna seretmezden, gaýnaglama agyr geçýär. Bedeniň gyzgyny adaty bolup, ganyň häsiýeti üýtgemeýär. *Limfadenitiň* soňky iki görnüşü köp duş gelýär. Sebäbi ol *mikrofloranyň wirulentliginiň* ýüze çykmagy we *antibiotiklere* öwrenişmekliginiň netijesidir.

Beýleki kesellerden tapawutlandyrmak. Ýiti *limfadenit* adaty ýagdaýda gabat gelende, keseliň taryhynda aýratynlyklar bolanda we barlag edilip, *infeksiýanyň* girelge derwezesi anyklanylanda keseliň kesgidini goýmak kyn däl. Ýokarky ahylrlaryň ýumşak dokumalary zaýаланanda, zeper ýetende olar infisirlenende, degişli goltugasty we tirsek düwünlerinde gaýnaglama häsiýetli bolýar, eger-de aşaky ahylrlara zeper ýetende ol but we dyz asty limfa düwünleriň zaýаланmagyna, olarda gaýnaglamanyň ýüze çykmagyna getirýär. Boýun

düwünleriniň zeper ýetmeginde *infeksiýanyň* girelge derwezesini anyklamak biraz kyn bolýar.

Kähalatlarda düwünlerde bolýan iriňleri, çuň ýerleşen *absessleri* hem-de *flýuktuasiýany* kesgitlemek kyn bolýar. Beýle ýagdaýda uly iňňe bilen deşip görülyär.

Ýitileşýän we dowamly geçýän *limfadenitleri* deňeşdirip, inçeke-selden, *limfagranulomatozdan*, dömmе-çiş keselinden, *aktinomikozdan*, merezýelden, sözenekden tapawutlandyrmalydyr.

Olar üçin tuberkulin barlagy, Wassermanyň reaksiýasy geçirilmelidir. Wajyp maglumatlary gistologik barlaglar edilende ýa-da, has gowusy, biopsiýa alnanda bilip bolýar. Ähli aýdyň däl halatlarda derman bejergini uzaklaşdyrman, çagany hünärmenlere maslahata ibermeli we degişli hassahana ýerleşdirmeli. Şeýlelikde, keseli pişik dyrnagy alamatyndan saýlamaly. Pişik dyrnak keseli, esasan, opistorhoz wirusy toparyndan ornitoz tarapyndan döredilýän, «ýeňil geçýän limforetikulyoz» ady bilen belli bolan kesel görnüşinde ýüze çykýar. Wirusyň geçirijisi – pişik, aralyk eýesi bolsa – guş bolýar. Bu kesel çagalarda pişik dişländen ýa-da dyrnaçaklanyndan soň ýüze çykýar. Gizlin döwri 10–20 gün. Keseliň esasy alamatlary: dişlenen ýerinden daşdaky limfa düwünleriň ulalmagy, bedeniň gyzgynynyň galmagy, ysgynsyzlyk. Bejergisi: ýerli. Hassahana ýerleşdirmek hökman däl.

Bejerylisi. Limfadenitiň başlangyç döwründe dermanly bejergi ulanylylar.

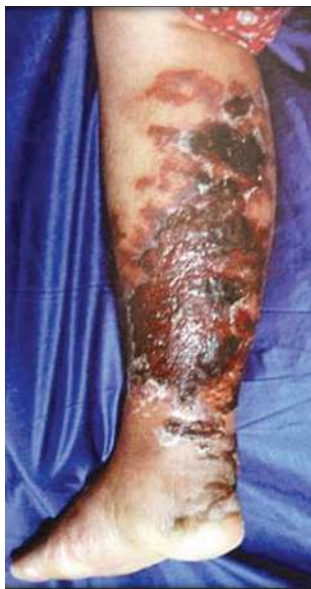Bozulan ýere rahatlyk berilýär gyzgynlyk goýulýar. ÝŞÝB hem-de antibakterial bejeriş geçirilýär. Ilkinji wagtlar gyzgynlygy 10–12 sagatlap saklamak maslahat berilýär.

Gowy netije almak üçin zeper ýeten ýere *antibiotikleri* nowokainde eredip bellemeli. Ony her 2–3 günden gaýtalasa gowy netije berýär. İçmek üçin sulfanilamid ýa-da günün dowamynda täsir edýän *antibiotikler* berilýär. Onuň gapdalyndan esasy ojagy, *infeksiýanyň* girelge derwezeleri bejerylýär. Ýokarda aýdylanlaryň netijesinde, köplenç, iriň emele gelmän näsag gowy gutulýar.

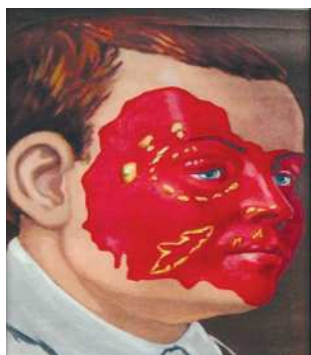Ýumşama ýerleri emele gelende operatiw bejergi geçirilýär, ýagny onda ýerli agyrysyzlandyrmak bilen ýa-da gysga wagtlaýyn täsirli beýhuş berlip kesilýär we drenirlenýär. Haçan-da, näsagyň umumy ýagdaýy tötänden agyrlaşa, (*adenoflegmona* bolanda) onda ol hassahana ýerleşdirilmelidir, operatiw bejergi geçirmek üçin.

Boýun töwereginiň *limfadeniti* öň aýdylyp geçilişi ýaly, dowamly we ýiti däl görünüşleri ýaly agyr geçýär. Muňa *infeksiýany* saklaýan burun-bokurdagyň, burnuň, agyz boşlugynyň dowamly *infeksiýa* ojaklarynyň bolmaklygy sebäp bolýar. Olar aýrylmasa, ulanylýan *antibiotikler* islenilýän bejergi täsirini bermeyär.

Beze keseli (Roža)



a)



b)

9-njy surat. Roža

a) gangrenoz, b) eritematoz

Beze – bu ýokanç kesel bolup, deriniň hususy, kähalatda nemli bardasynyň ýiti, çalt ýaýraýjy gaýnaglamasydyr (9-njy surat). Çagalarda beze seýrek duş gelýär. Kesel dörediji, *streptokokklar*, käwagyt *pnevmokokklardyr*.

Infeksiýa deriniň we nemli bardanyň dokumasyna zeper ýetmegi bilen geçýär. Giriş derwezesi deriniň sypjyrylmagy, dynnamagy, ýargaklar we başga zeper ýetmeler degişlidir. Eger-de çaga keseliň ýüze çykmagyna çenli sagdyn bolsa, onda **ilkinji beze**, eger-de iriňli keselleriň gaýrüzülmeleri görünüşinde ýüze çyksa, oňa **ikilenji beze** diýilýär. Bu kesel *limfogen* we *gematogen* ýollar bilen ýüze çykýar. Gaýnaglama deriniň emzijek görünüşli gatlagynda başlaýar. Ol *seroz* ýa-da *serozgemorragiki* häsiýetde bolýar. Gaýnaglama ýagdaýy deriniň hemme gatlagyny gurşap alýar. Beze keseli näsaglar bilen gatnaşykda, enjamlaryň, sargy hasalarynyň, eliniň üsti bilen geçip biler. Näsaglar barlaglardan geçirilensoň, enjamlary we elini gowy zyýansyzlandyrmalydyr. Beze we şol kesel diýip pikir edilýän näsaglary, mümkin bolsa, beýlekilerden aýrylaşdyrmaly we şoňky hatarda sargy etmeli.

Kliniki alamatlary. Gaýnaglamanyň häsiýetine baglylykda bezäniň birnäçe görnüşli geçişi tapawutlandyrylýar: *eritematoz*, *bulýoz*, *flegmanoz hem gangrenoz*. Köplenç, *bulýoz* şekilli bolup, käwagt diňe bu keseliň aýratyn geçişini aňladýar.

Beze ýiti başlanýar. Käwagt keseliň ilkinji sagatlarynda ýerli alamatlardan umumy alamatlar (bedeniň gyzgynynyň ýokarlanmagy, ögemek, gaýtarmak, iç geçme) üstün gelýär. Enäniň göwrelilik döwründe, beze gaýragoýulmasyz bejergini talap edýär.

Eritematoz görnüşinde alamat ýerli bolup, gyzaran bölegi tapawutlandyrylar, onuň gyalary gowy araçäklenen, käwagt geografik kartany ýatladýar. Zeper ýeten ýeri agyryly bolýar. *Flýuktuasiýa* bildirýär.

Bulýozda beze eho görnüşinde bolýar. Birinji gornüşinde dürli möçberde gyzaran gabarçaklar emele gelýär, olar serroz suwuklygy bilen doldurylan. Käbir gabaklaryň özi derrew ýarylýar, käbirleri bolsa birnäçe wagtdan soň ýarylýar, bu wagta çenli başgalary emele gelýär.

Beze keseliniň *eritromatoz* we *bulýoz* görnüşlerinde keseliň umumy dowamlylygy bejergisi bilen 5–10 güne ýetýär. *Flegmonoz*, *gangrenoz* görnüşlerinde ol az kem uzagrak bolýar. Kähalatlarda beze bir ýerden, kähalatlarda bolsa yzygiderli bir ahyrda başlap gutarman beýleki ahyrlara hem geçip bilýär. Bezäniň gaýtalanýan görnüşleri hem mälimdir. Olar birnäçe aýdan birnäçe ýyla çenli dowam edýär.

Bezäniň kliniki geçişine islendik iriňli *infeksiýa* agzanyň mikroblaryň durnuklylygyna umumy göreşiji täsir edip biler. Beze gaýnaglamasynda ojakdan aşaky limfa düwünlerinde *limfangit* bolýar.

Umumy bejerilişi. *Toksikoz* zerarly ony *intensiw* bejermelidir. Zähersizlendirme bejergisinden başga-da gyzgyny bolan ýagdaýynda antibakterial bejergi oňat netije berýär, penisilin, antigistamin bejergisi bellenilýär. Eger-de dermanlaryň bejeriji ähmiýeti bolmasa, giň täsirli *antibiotikler* ulanylýar.

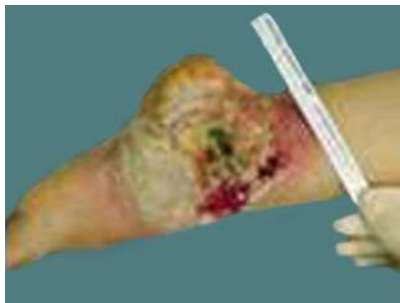Ýerli bejergisi babatda ýeke-täk garaýyş ýok. Onda sargylar we wannalar ulanmaly däl. *Eritematoz* görnüşinde gury daňylar we *kwars* şöhleleri oňat kömek edýär.

Piodermiýa

Piodermiýa – bu deriniň iriňli keselidir (10-njy surat). *Piodermiýanyň* emele gelmegine çaga dogrulan öýlerde sanitar-gigiýena

şertleriniň ýaramaz bolmagy, enesinde gaýnaglama ojaglaryň bolmagy, çaga dogrulýan öýden çykandan soň, çaga ýeterlik gigiýena edilişiniň bozulmagy sebäp bolýar. Bu kesel ýaýramaga ýakyn bolup we onuň *septiki* görnüşine hem-de ölüm howpuna getirip bilýär.

Gelip çykyş alamaty boýunça piodermiýa *streptokokk*, *stafilokokk* sebäpli bolýar. Köplenç, gatyşyk görnüşde hem duş gelýär. *Streptodermiýalaryň* arasynda ýaňy doglan bäbekleriň gabarçak keseli, *wezikulopustulýoz*, *impetigo* we beýleki görnüşleri tapawutlandyrylýar.



10-njy surat. Piodermiýa

we hoz görnüşindäki pakgarma emele gelýär. Pakgarmanyň içindäki suwuklyk bulançak bolup, onuň daşynda tegelejek gipertermiýa ýüze çykýar. Ilkibaşda pakgarma garanyňda, ahylaryň deri gasynlarynda we ýanbaşda emele gelýär. Soňra bedeniň ähli ýerlerinde ýüze çykýar. Pakgarma ýarylyp, olaryň yzynda ýara galýar. Çaganyň umumy ýagdaýy kanagatlanarly bolup, ýöne bedeniň gyzgyny käwagt galýar. Çaganyň işdäsi kesilýär, ysgynsyzlyk, diareýa ýüze çykýar. Ortaça 2–3 hepdeden çaga keselden doly gutulýar.

Streptokokkly ýokanç deri keseli (impetigo)

Kliniki alamatlary. Näsagyň ýüzünde we ahylarynda ýuka diwarly nohut ululygynda pakgarmalar (**fliktenler**) emele gelýär. **Fliktenleriň** daşyna pakgarjakdaky ýaly tegelek gyzarma döreýär. Fliktena suwuklygy bulanyp, soňra gan gatyşykly suwuklyga öwürülýär. Pakgarma gapagy ýumşak, ol ýarylýar we *eroziýa* emele gelýär. *Impetigo* pakgarjakdan aýratynlykda *eroziýanyň* üstünde

kesmek döreyär. Kesel ýeňil bolanda 7–10 günün dowamynda geçýär. Gowşak çagalarda uzaga çekýär we umumy ýagdaýy erbetleşýär.

Streptokokkly impetigo: halka görnüşli, bulýoz we kiçijik *flikten* görnüşde bolýar. Olar agzyň burçunda emele gelýär. Ýaňy doglan çagalarda *streptodermiýanyň* başga görnüşü, ýagny *seбореýa ekzema* görnüşü duş gelýär. Ol bäbeğiň kellesiniň saçly ýerine zeper ýetirýär: wulgar ekzema, ol deriniň aşaky gatlaklarynda emele gelip, ýokarsynda agyryly düwünler görnüşinde bolýar. Esasan, aşaky ahyslarda we ýanbaşda bolýar.

Streptodermiýanyň ähli görnüşlerinde çişň sagdyn böleklere ýaýramagynyň öňi alynmalydyr.

Anyklanyşy kyn däl. Ol ýönekeý seredilende pakgarmalaryň esasynda görünýär.

Bejerilişi. Keseli ýerli bejergiler hem-de umumy ýagdaýy gowulandyrmak üçin serişdeler: witaminler B₆, dogry iýmit düzgüni bellenilýär. Pakgarçak spirtiň 1–2%-li ergini, brilliant gögi bilen arassalanylýar.

Örgün bar ýerlere *dezinfisirleýji* melhemleri ýa-da sintomisiniň 1–5% *emulsiýasyny* çalyp saralýar. Emele gelen kesmekleri aňsat aýyrmak üçin, köplenç, gaýnadylan ösümlik ýagyny kompres etmek amatlydyr. Başga-da ýyly wannalar, kaliý permanganat (1:5000) erginli wannalar ulanylýar. Eger çaganyň ýagdaýy agyrlaşsa, giň spektrli *antibiotik* serişdeler ulanylýar.

Follikulit

Sačyň töwereginde düwün emele gelýär we şonuň netijesinde iriňleýär. Emele gelen kesmek 7–12 günün dowamynda yz galman ýitýär.

Köpçülikleýin çykmasy: Iriňli düwünçekler deri mázleriniň çykaryş akymalaryny zaýalaýar. Olar esasy gaty düwünleriň merkezine gelýär. Kesilende içinden goýy sary reňkli iriň akýar. Ýara bitenden soň azrak yz galýar.

Stafilodermiýa kesgidi goýlan çaganyň deri örtüğine seredip, iriňiň häsiýetine görä aýdylýar.

Bejerilişi. Stafilodermiýanyň haýsy görnüşü bolsa-da, ol gabarçak kesilme bilen gutarylýar we oňa anilin, sintomisin emulsiýasy

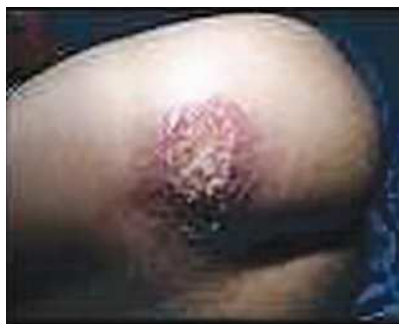ýapylýar. Infiltratly näsaglar fizioterapiýa usuly bilen bejerilýär. Çuň ýerleşen iriňli düwünleriň *abssedirleýän furunkuly* kesilýär. Hökmany görnüşde aktiw we keseliň agyr geçişinde immun ulgamy goldaýjy *antistafilakokkly* plazmany, gamma-globulini, *detoksikasion* çäreleri geçirmeli. Mundan başga-da çaganyň iýmiti gowulandyrylmaly. Giň spektrli *antibiotikler* berilmeli.

Karbunkul (dokuzdonly)

Bu deri we derasty ýag gatlagynyň bir we birnäçe haltajyklarynyň ýiti iriňli nekrotik gaýnaglamasydyr (*11-nji surat*).

Dokuzdonly, adatça, ýekebara döreyär. Onuň esasy ýerleşýän ýeri bil we ýanbaş töwereginde, boýnuň yzky ýüzünde hem-de ahyrlarynda bolýar. Onuň adamlarda duş gelmeginiň esasy sebäbi şahsy gigiýenanyň bozulmagy, ýeterlik iýmitlenmeýändigini hem-de agyr keseller sebäp bolýar. Onuň döredijisi altynsow *stafilakokklardyr*. Gaýnaglama, esasan, derasty ýag gatlagyna we *fassiýa* ýaýraýar.

Kliniki alamatlary. Kesel ýiti başlanýar. Ilki bilen karbunkulyň dörän ýerinde gijilewük we gyzarma peýda bolýar. Onuň merkezinde bir we birnäçe gara nokatlar görünýär we üstünde gabarma emele gelýär. Gaty çişen ýeri basym ulalýar we agyryly bolýar. Ýaranyň üstündäki deri gatlagy bagyr reňkinde, çiş we dartylan görnüşinde bolup, 3–7 günün dowamynda onuň aşagyndaky dokumalar ölýär we deriniň epidermisi ýukalyp gopýar. Soňra birnäçe deşiklerden az mukdarda goýy iriň akyp başlaýar. Ölen dokumalar galan saç düýpleri bilen



11-nji surat. Karbunkul
(Dokuzdonly)

gaýdýar. Ýarada oý emele gelip ol hem külke, maýda (*granulýasiýa*) bilen doldurylýar. Ýara bitenden soň şol ýerde yz galýar. Töwereginde reňki üýtgeýär. Dokuzdonly bilen kesellän näsagyň umumy ýagdaýy peselýär. Çagalarda bedeniň gyzgyny galýar (esasy dokuzdonlynyň ösýän döwründe) işdäsinin pese düşmegi, kellagyry, duýujylygynyň

ýokarlanmagy bolýar.

Dokuzdonly wagtal-wagtal limfangaitden we limfadenit bilen gaýrüzülmeleri bolup bilýär. Kämahal bolsa ol *tromboflebit*, meningit we *sepsise* geçip gidýär.

Kliniki alamatyň esasynda anyklanyşy kynçylyk döredenok.

Bejerilişi. Hassahanada hemmetaraplaýyn bejergi geçirilmeli (*toksikoza* we *sepsise* garşy). Keseliň başlangyç döwründe dermanlar bilen bejerilýär. Wişnewskiniň melhemi bilen daňy goýulýar we antibakterial derman serişdeleri ulanylýar. Eger-de çişe bejergi täsir etmese, onda operasiýa geçirmek maslahat berilýär.

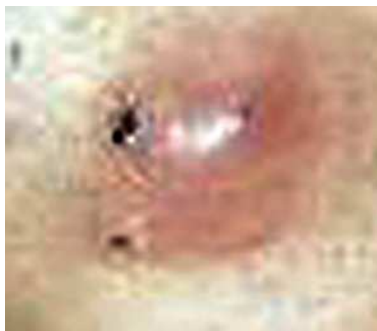Umumy agyrysyzlandyrmanyň astynda operasiýa geçirilýär. Deriniň galyňlygynda ýaranyň üstünde haç görnüşinde kesilýär we ölen dokumalar gyrlyp aýrylýar. Iriň sykylp çykarylýar. Ýaranyň boşlугy sorujy salftetkasyňy gipertonik ergine ýa-da Wişnewskiniň melhemi-ne batyrylyp doldurylýar. Sorujy her 2–3 günde çalşylýar, ýara bolsa antibakterial melhemler ýapylýar.

Furunkul (çyban)

Ol ýag mázleriniň we gurşap alýan dokumalaryň saçly haltajyklarynyň ýiti iriňli-*nekrotik* gaýnaglamasydyr. Ol uly ýaşly çagalarda köp duş gelýär. Keseliň döredijisi *stafilakokkdýr* (*12-nji surat*).

Furunkulyň döremegine agzanyň üşemegi, dowamly keseller, nädogry iýmitlenilmegi we awitaminoz sebäp bolýar.

Kliniki alamatlary. Çagalarda zeper ýeten ýerlerde gijilewük döreýär, esasan hem, ýanbaşlarynda, bilinde, boýnunda, elde, aýakda, soňra agyry peýda bolýar. Iki günden soň deriniň üst ýüzünde ýaranyň ýokarsynda gara nokat görnüşinde çiş döreýär. *Furunkul* dodakda, gabaklarda, maňlaýda bolýan derasty ýaglarynda, derisinde dörände daş-töwerekdäki dokumalarda çiş ýüze çykýar. Eger-de *furunkul* çagalaryň gulak geçelgesinde, burnunda bolsa ýiti agyry ýüze çykýar. Birinji hepdäniň ahyrynda çişme çuňlugynda agyry peselip, öýjükler ölüp başlaýar we saçyň galyndylary bilen gopup gaýdýar. Emele gelen ýara külke, ownuk (*granulýasiýa*) bilen doldurylýar. Eger-de gaýrüzülme bolmasa, ýara 3–4 hepdede bitýär. *Furunkul* bolan ýerde



12-nji surat. Furunkul.
(Çyban)

Operasiýanyň esasy şerti iriňli ojakdan çybanyň özenini aýyrmaklykdyr.

aksowult yz galýar. Çaganyň ýagdaýy agyrlaşmaýar. Gaýrüzülmelerden *limfangit*, *limfadenit*, *flegmona* bolup bilýär. Gorkuly tarapy: *infeksiýa* kelleçanak boşlugyna düşüp, beýni perdejikleriniň gaýnaglamasy – *meningiti*, ýüzdäki *furunkullardan* soň *septikopiýemiýa* döretmegi mümkin.

Bejerilişi. Dokumalar çişip, ýumşandan soň, operasiýa edip iriňni aýyrmaly.

Sepsis

Bir *infeksiýa* ojagyndan *bakteriýalaryň* we olaryň toksinleriniň gana düşmegine *sepsis* diýilýär. Ol bolsa öz gezeginde ýaýramaklyga getirip, köp agzalarda, ýagny organlarda we ulgamlarda dürli iriňli ojaklar (*degeneratiw we distrofiki* üýtgeşmeleri, *funksional bozulmalary*) döredýär. Iriňli gaýnaglama hadysasy (prosesi) we keseli çalt agyrlaşma häsiýete eýedir. Öňki döwürde sepsisi, esasan, *stafilakokk* ýüze çykarýardy, häzir bolsa gramm « – » mikroorganizmler içege taýajygy, *proteýler* hem döredýär. Olar ýaňy doglan çagalaryň bedenine deri we nemli bardalardan, göbek ýarasyndandan girýärler. Kähalatlarda *infeksiýanyň* çeşmesini bilmek kyn bolýar. Iň bir agyr geçýän görnüşi göbek sepsisidir. Ol *peritoniti* ýüze çykarýar. Ýaňy doglan çagalaryň *sepsis* arkaly ölümi 20–30%, kemis doglan çagalarda 35% tutýar.

Kliniki alamatlary. *Sepsis*ň alamatlary bir aýyň dowamynda ýüze çykýar. *Infeksiýanyň* girelgesi boýunça göbek, *piogen*, *otogen*, içege görnüşleri bar. Keseliň başlangyjy dürli-dürli bolýar. Ilkibada çagada ysgynsyzlyk, işdäsinin peselmegi, aglaklyk, agramynyň azalmagy ýaly alamatlar ýüze çykýar. Kähalatlarda bolsa kesel ýiti başlaýar. Ol bedeniň gyzgynynyň ýokary galmagyna, umumy ýagdaýynyň agyrlaşmagyna getirýär. Ýaňy doglan çagalar enesiniň göwsüni almaýar, deri örtügi solak reňkde, ýer reňkli öwüşginde bolýar. Käwagt çaga aglanda *akrosianoz* ýüze çykýar. Çaganyň içi geçip,

gaýtaryp başlaýar, bedeniň gyzgyny onçakly ýokary bolmaýar, *toksiko*z ýokarlanýar. Agzanyň suwuklygyny ýitirýändigine garamazdan, ýumşak dokumalaryň çişmesi, kähalatda gatama ýüze çykýar. Sepsise köp halatda öýken sowuklamasy goşulýar. Şonuň bilen bilelikde täze piogen ojaklary—ortaky gulakda, süňklerde, käwagt garyn boşlugynda *nekrotiki enterokoliti* ýüze çykýar. Keselliniň ölmäge golaýlaşan döwründe ganyň lagtalanmagynyň bozulmagynyň alamatlary bilinýär: *gemorragik* örgün, sanjym edilen ýerinde gan akmaklyk, kateterlerde *tromblaryň* emele gelmegi bolýar.

Kliniki geçişi boýunça *septikotoksemiýany*, *septikopiemiýany* ýüze çykarmak bolýar.

► **Septikotoksemiýa:** has agyr geçýär, ol, köplenç, ýaňy doglan çaganyň ilkinji iki hepdeliginde we ýetmez doglan çagada ýüze çykýar. Ýaňy doglan çagada iýmit siňdirişiň bozulmagy ýüze çykýar. Kähalatda saralma we bagryň ulalmagy ýüze çykyp, lukmanlary ýalňyşdyrýar. Kesel kem-kemden möwç alýar we horlanmak, anemiýa alamatlary, çiş we iriňli ojaklar, ýürek-damar ýetmezçiligi alamatlary ýüze çykýar.

► **Septikopiýemiýada:** sepsisiň alamatlaryndan başga dürli iriňli ojaklar emele gelýär. Köp ýaýran iriňli görnüşi, iki hepdelik we ýokary ýaşly çagalarda duş gelýär. Ýaňy doglan çagalarda iriňli ojaklar *otitiň*, öýken sowuklamasynyň, *flegmonanyň*, *artritiň*, *meningitiň*, *peritonitiň*, *plewritiň*, *osteomiýelitiň* alamatlary ýüze çykýar. Keseliň çalt agyrlaşmagy netijesinde çagada täze iriňli ojaklar emele gelýär, ol bolsa bedeniň gyzgynynyň galmagyna getirýär we çaganyň ýagdaýy agyrlaşýar.

Anyklanyşy. Agyr ýagdaýlarda anemiýa, *leýkositleriň* ujypsyz köpelmegi, çepe süýşen *neytrofilýoz*, *leýkositleriň* üýtgeşmeleri ýaly näsazlyklar ýuwaş-ýuwaşdan ýüze çykýar. Käbir näsaglaryň *leýkositleriniň* sany üýtgemeýär hem-de azalmagy duş gelýär. Kemis çagalarda kesel örän agyr geçýär we ölüm derejesi ýokary bolýar. *Sepsisiň* ýüze çykanlygynyň göbek ýarasynyň haýal bitmegi, agramynyň ýitirilmegi boýunça bilmek bolýar. *Antibiotikleriň* giňden ulanylmagy netijesinde çagalarda sepsisiň geçişi adaty däl, ýiti däl, alamatlary öçük, tolkun görnüşli geçýär. Şol sebäpli kesel kynçylyk

bilen hem-de giç anyklanylýar.

Bejerilişi. *Sepsis*ň bejergisinde gowy netije almak üçin ilkinji iriňli ojagy ýok etmeli. Has täsirli antibakterial dermanlar ulanylýar. Çagadan alnan mikroorganizmiň hökmany suratda dürli *antibiotiklere* duýujylygy barlanylmaly. Bu zatlar edilmedik ýagdaýynda ýarym sintetiki penisillin (okasillin, metasillin) sefalosporinler, aminoglikozidler (sizomisin, amikasin) ulanylýar. Ereýän *furaginsolafura* (0,1 ergini 8–10 ml 1 kg) damardan goýberilse, örän gowy täsir edýär. Hökmany suratda *dezintoksikasion* dermanlary goýbermelidir. Ganyň reologik häsiýetini gowulandyrmak üçin *reopoliglýukin*, bellenilýär. Suwuklyk-elektrolit deňagramlygyny dikeltmeli, çaganyň organizmini protein bilen üpjün etmeli. Ýaňy doglan çagada immun ýagdaýyny ýokarlandyrmak üçin gamma globulin, giperimmun plazma goýberilýär.

Iriňli gaýnaglama keselleriň ählitaraplaýyn bejergisinde *gemosorbsiýa*, plazmoferez, ksenoperfuziýa gany ultrafiiolet şöhlesi bilen şöhlelendirmek, elektroforez, diatermiýa, magnitoterapiýa we ýerli usullar ulanylýar. Ýaralary arassalamak üçin ultrases, lazer şöhlelendirme-geliý-neon, geliý-kadmiý, suwuklyklary ozonlaşdyрма we kömürturşy bilen lazerlemek usullary ulanylýar.

ÝITI GEMATOGEN OSTEOMIÝELIT

Ýiti *gematogen* osteomiýelit (ÝGO) süňk ýiliginiň ýiti gaýnaglamasydyr. Gaýnaglama şeýle-de süňk dokumalaryna, süňküsti dokumalara, ýumşak dokumalara hem ýaýraýar. Ganüsti bilen geçýän *osteomiýelit* diýilmeginiň esasy sebäbi hem mikrobyň ojakdan süňke gan akymy bilen girmegidir. Köplenç, bu gan akymynyň giren ýerini anyklap bolmaýar. Ýiti *osteomiýelit* bilen, esasan, 3 ýaşdan ýokary bolan çagalar keselleýärler. Bu kesel bilen oglanlar gyzlara görä köp keselleýärler. Köplenç, bu kesel uly injik süňkünde, but, egin, kiçi injik, egin ýany süňklerinde duş gelýär; ownuk we ýasy süňklere zeper ýetmeýär. Çagalyk döwründe süňkleriň gan bilen üpjünçilik aýratynlygy *osteomiýelitiň* çaganyň ösüş döwründe ýygy duş gelýänligini düşündirip bolýar. Iki ýaşamadyk çagalarda gan aýlanyş damarlaryň ýygy tory, *epifiziň*, *metafiziň* we *diafiziň* özbaşdak gan

üpjünçiligi, *epifizar* ketirdewügendin süňkleşmek mañzyna barýan köpsanly ownuk hertaraplaýyn damarlar geçýär.

Çagalarda 2 ýaşdan soň *metafizar* gan üpjünçiligi ýokarlanýan bolsa, 2 ýaş çenli epifizar gan üpjünçiligi ýüze çykýar. *Epifizar* we *metafizar* ulgamlar özbaşdakdyr, ýöne olaryň arasynda birikmeler bardyr.

Umumy damarlaryň tory diňe epifiziň süňkleşmeginden soň emele gelýär. Süňkiçi damarlaryň umumy howuzda, şeýle hem Gawersowyň kanalynda gan aýlanyşygynyň biraz peselmegi keseliň döremegine sebäp bolýar. Bu ýagdaý ýokanjyň we gaýnaglama önümleriniň süňkde galmagyna ýardam edýär.

Osteomiýelitiň döremeginde çaganyň gan üpjünçilik aýratynlygynyň ähmiýeti uludyr. 2–3 ýaş çenli çagalarda epifizar zona şikes ýetýär. Wagtyň geçmegi bilen metafiz gan üpjünçiligi çalt depginde ösýär, şonda metafize hem şikes ýetýär.

Keseliň gelip çykyşy. 1880-nji ýylda Lui Paster osteomiýelit bilen kesellän näsagyň iriňinden mikrob alýar hem-de ony *stafilakokk* diýip atlandyrýar. Haýsy-da bolsa bir mikroorganizm gan üsti bilen osteomiýelitiň döredijisi bolup bilýär. Esasan hem, *stafilakokk* (80%) ýa-da *stafilakokk* bilen içege taýajygy, gök iriň taýajygy bilen proteýa duş gelýär. Göbek ýarajygy, zeper ýeten deri, deriniň iriňli keselleri, bokurdagyň, burnuň we ýokarky dem alyş ýollarynyň gaýnaglamasy, doly geçýän mikrob ýokanjyň girýän derwezesi bolup bilerler.

Dokumalaryň ýerli üýtgemegi ÝGO döremegine esas bolup bilýär. Şonuň üçin döwür-ýenjilere, gaýnaglama we başgalara uly üns berilýär. Käbir şikesleri näsag duýmaýar. *Osteomiýelit* sensibilizasiýa döwründe, antigeniň ýeterlik mukdary täsir edende ýüze çykyp bilýär.

Häzirki wagtda ÝGO-nyň gelip çykyşy doly öwrenilmedik. Ony giňişleýin öwrenmek dowam edýär.

ÝGO-nyň gelip çykyşynyň nerw-reflektor taglymaty. Süňküň gan üpjünçiliginiň bozulmagynda, agzalaryň sensibilizirleşmeginde, osteomiýelite şert döretmekde merkezi nerw ulgamy wajyp ýer eýeleýär. Süňkde we süňk ýiliginde gaýnaglama ýagdaýy aşakdaky ýaly geçýär. Süňk ýiliginiň birden çişmesi ýüze çykýar. Şonuň esasynda ne-

krotiki üýtgemeler çalt ösüp başlaýar. Sünküň *trofikasyny* bozýan sünk beýni kanalyndaky basyş ýokarlanýar. Çiş suwuklygy Gawersowyň we Folkmanyň ýollaryndan sünküsti gabygynyň aşagyna ýaýraýar we gatlagyny çişirýär.

Eýýäm iki gije-gündiziň dowamynda sünküsti gabygynyň aşagynda ganly suwuklyk ep-esli möçberde ýygnaýar (köplenç, iriňli, gataňsy ýaglar). Iriňleme önümler damarlaryň geçirme häsiýetini ýokarlandyrýar. Bu bolsa sünk-ýilik ýolundaky basyşy artdyrýar. ÝGO-da sünk, ýilik basyşy 300–500 mm suw-sütüni ýetýär (çagalar üçin onuň beýikligi bolsa 60–100 mm suw-sütüni bolmaly).

Muňa akson-refleksler ýardam edýärler. Bular kapillýar basyşy güýçlendirýär hem-de olaryň geçirijisini ýokarlandyrýar. Stafilakok florasynyň işläp çykarýan koagulyýasiýasy sünk damarlarynda *fib-rinleriniň* döremegine we *trombozyna* getirýär. Çişme we tromboz sünk dokumasynyň trofikasyny derrew bozýar. Sünk ýiliginiň we sünküsti gabygynyň ýymitlenmeginiň üýtgemegi, nekrotoksiniň göni täsiriniň netijesinde *nekroz* güýçlenýär. *Nekrozyň* möçberi *trombirle-nen* damaryň göwrümüne köp derejede baglydyr. Damaryň göwrümi näçe uly bolsa, şonça-da sünküň ep-esli ýeri şikeslenýär. Gaýnaglama iriňli görnüşe geçýär. Iriň we beýleki maddalar, periostyň aýrylmagyny dowam etdirýärler. Soňra iriň ýumşak dokumalara geçip, damarara ýşlaryndan derasty öýjüklerе sinýär. Şeýlelikde, damarasty we derasty *flegmonalaryň* döremegine getirýär.

Kliniki alamatlary. T. P. Krasnobaýewiň (1925 ý.) bölmegine gorä, ÝGO-nyň üç görnüşini bolýar:

- ▶ *Toksiki* ýa-da adinamiki;
- ▶ *Septikopiyemiýa* ýa-da agyr;
- ▶ Ýerli ya-da ýeňil.

■ **ÝGO-nyň toksiki (adinamiki) görnüşini has agyrdyr.** Onuň geçişinde zäherlenmäniň umumy alamatlary köpdür. Kesel gyzgynyň 40–41°C çenli galmagyndan, üşütmeden başlanýar. Günüň dowamynda gyzgyn ýokarylygynda saklanýar. Näsagyň umumy yagdaýy örän agyr bolýar: aňynyň bulaşmagy, samrama, gallýusinasiiýalar ýüze çykýar. Ýüreginiň urgusy we pulsý ýygy, gowşak häsiýetli, ýagny käte sapak görnüşli, tony pes, käte kadasyz.

Deriniň ýüzünde gyzyl tegelek görnüşli *toksiki* örgün (garynda, elinde, aýagynda) bolýar. Ýagdaýyň gaty agyr bolýanlygy sebäpli, gaýnaglamanyň ilkinji ojagyny kesgitläp bolmaýar diýen ýalydyr. Çaga agyra arz etmeýär, kesellide ilkinji üýtgeşmeler bolsa bir gije-gündiziň dowamynda ýüze çykmaýar. *Toksiki* görnüşiniň anyklanylyşy örän kyndyr. Öňler keseliň bu görnüşini, köplenç, ölüm bilen tamamlanýardy. Häzirki wagtda reanimasiýa bölüminiň bolmagy çagany *toksikoz* ýagdaýdan çykarmaga mümkinçilik berýär, ýagdaýy gowulandyrmakda ýeňillik döredýär.

■ **ÝGO-nyň septikopiýemiki görnüşini, köplenç, çagalarda, septiki** görnüşde ýüze çykýar. Keseliň alamatlary birden ýüze çykýar. Käte mundan öň çaga umumy gowşaklygyna, ýadawlygyna, kellagyra arz edýär. Gyzgyny 38–39 °C çenli galýar hem-de remitiki häsiýetli bolýar. Kesel başlandan birnäçe sagat geçenden soň, şikesli ýerde agyry döreýär. Agyry örän güýçli, çaga rahat ýagdaýda ýatyp bilmeýär, aglaýar, uklap bilmeýär. Agyryly ýerine çala degseň, çaga aglaýar, umumy ýagdaýy örän agyr bolýar. Aňy ýerinde bolýar, emma käwagt samraýar ýa-da gaharlanýar, gaýtarýar, uly täret suwuk bolýar. Deriniň ýüzüne *toksik* örgün öryär, köplenç, *petehiýa* ýüze çykýar.

ÝGO-nyň *septikopiýemiki* görnüşiniň ýerli ýüze çykmany 2 günün dowamynda-da anyk bolmaýar, emma ünsli seredilende el-aýagynyň ýagdaýyny aýap saklaýanlygyny görüp bolýar.

Ýumşak dokumalaryň azrak çişini, *palpasiýa* edilende dartgynlyk emele gelýär, ýiti agyryly bolýar. Şol wagtda çaga agyryny bir ýerde görkezip bilmeýär (bir ýerde toplanmaýar), el-aýagy doly basylyp göründe biynjalyk bolýar.

Gaýnaglamanyň 2–3-nji gününde onuň ýerli alamatlary anyk bildirip başlaýar, çişini betereýär, *palpasiýada* agyry kesgitlenýär. Şol döwür süňkünüň ýognamagyny *palpirlmek* bolýar. Soňra çaga kömek edilmese, çişiniň üstünde deriniň gyzarmasy ýüze çykýar, *flýuktuasiýa* bildirýär. ÝGO-nyň bu görnüşine iriňli *infeksiýanyň metastazirlenmege*, beýleki süňklerde we içki organlarda (öýkende, bagyrda, böwrekde) iriňli ojaklaryň döremegi häsiýetlidir.

Köplenç, metastatik ojak *toksikozyň* esasy çeşmesi bolup galýar.

Iriňli *metastazlar osteomiýelitiň* başynda, şeýle hem çaganyň ýagdaýynyň gowulaşmagynda hem döräp bilýär.

Şeýle ýagdaýyň gaýtalanyp beterleşmegine baha berlende ýatda saklamaly, göz önünde tutmaly. Şeýle ýagdaýlarda iriňli şikesi örän ünsli gözlemelidir. *Metastatik absedirleýän* öýken sowuklamasy, köplenç, ÝGO kesellilerde duş gelýär. ÝGO-nyň *septikopiemik* görnüşiniň beterleşmesi iriňli *perikarditdir*. Häzir hem bu kesel, köplenç, ölüm derejesine eltýär.

■ **ÝGO-nyň ýerli odak görnüşü** az-kem ýeňilräk geçýär. Ilki bilen ýerli alamatlar ýüze çykýar, *toksikoz* kän ýüze çykmaýar. Kesel gyzgynyň 37–38° C galmagyndan, el-aýagyň şikes ýeten ýerinde ýiti agyrynyň emele gelmeginden başlanýar. Çaga gözden geçirilende aňynyň durulygy bellenilýär. Deride *toksik* örgün bolmaýar. Pulsy ýygy, dolulygy kanagatlanarly. Agyrly el-aýak hereketsiz, oňaýly ýagdaýda goýlan, kesgitli ýerinde çiş, ýumşak dokumalar, esasanam, derisi az kem çiş bolýar. Gyzgyn çiş üstünde gaty çalt gyzarma we *fliýuktuasiýa* başlanýar. ÝGO-nyň ýerli görnüşinde deriniň az ýerine şikes ýetýär. *Osteomiýelitiň* bu görnüşiniň ahyry köplenç erbet däl, beterleşme we dowamlaşma ýagdaýa geçmegine seýrek duş gelinýär.

Gan barlagynda *leýkositlar* düzüminiň çepe süýşmekligi, *leýkositleri* we neýtrofilleriň *toksik* däne görnüşliligi bellenilýär. Uzak wagtlap saklanýan EÇT-niň köpelmegi kesgitlenilýär. Proteinler tarapyndan *disproteineimiýa*, globulin fraksiýalarynyň köpelmegi we *gipalbuminemiýa* orun tutýar. Keseliň uzaklaşmagy hem agyr geçmegi gan azlygyna getirýär. Gan azlygy toksinleriň uzak wagtlap süňk ýiligine zeper ýetirip durmagyndan emele gelýär. Ganyň lagtalanmasy bozulýar, *fibrinolitik* häsiýeti we *fibrinogeniň* goýulygy ýokarlanýar, *rekalsifikasiýa* tizleşýär, gan lagtalanmagynyň möhleti gysgalýar, *protrombiniň* indeksi ýokarlanýar.

Rentgen barlagy. Çaganyň osteomiýelit bilen keselländigi güman edilse, hassahana düşen günü rentgenografiýa geçirilmelidir.

Ýumşak dokumalaryň üýtgeýşini, süňke nähili derejede şek ýetendigini anyklamak üçin rentgenogramma geçirilýär. Barlag üçin surata düşürme keseliň başlanyna 12–14 gün diýlende gaýtadan ge-

çirilýär. Şol wagtda uzyn turba görnüşli süňklerde ýiti *osteomiýelitiň* ilkinji rentgenologik alamatlary ýüze çykýar. Metafiziň ýa-da *diafiziň* gabyk gatlagynyň kölegesiniň ýanynda süňküň gapdaly bilen gelip, inçe çyzyk ýukajyk gatlak görnüşli *periostit* ýüze çykýar.

Periostitiň uzynlygy eksudat bilen süňküstüniň gatlaklaýyn gopmagynyň derejesine baglydyr. Rentgenologik üýtgeşmeler süňklerde keseliň başlan wagtyndan 3–4 hepde geçenden soň ýüze çykýar. Gabyk gatyň galyňlygynda ýa-da *metafiziň* turba görnüşli maddasynda aýry-aýry ýagty ojaklar saýgarylýar. Olar birleşip rentgenologik *osteoporo* bilen ýüze çykýar. Süňküň içi görünýär, *trabekulýar* tory giň gözenekli bolýar, gabak gatlagy ýukalýar. *Osteoporozyň* gabadynda, köplenç, süňküň patologik şikesiniň (döwügininiň) çyzygyny görmek bolýar. Döwürlemek ýagdaýy bilen birlikde täze süňküň döremeginiň alamatlaryny ýüze çykarmak bolar.

Periostitiň üýtgemegi kortikal gatlagyň gatamagyna getirýär. Süňkler dürli reňkli we gödek tegmilli bolýar. Keseliň uzaga çekmegi bilen *osteosklerozyň* alamatlarynyň has köpelyändigini rentgenogramma edilende görünýär. Ýiti *osteomiýelitiň* dowamly görnüşe geçmegi 3–6 aýdan rentgenogrammada *sekwestrden* dolan boşluklaryny we süňk dokumalarynyň galňamagyny ýüze çykarýar.

Basga kesellerden tapawutlandyrmak ÝGO-ny garahassa, paratit, meningit, dümewleme, gyzamyk, tajihoraz ýaly ýokanç kesellerden tapawutlandyrmalydyr. Şeýle ýagdaýlarda anamnezi doly toplanýar. Çaga günüň dowamynda doly gözden geçirilýär, sebäbi keseliň täze alamatlarynyň bolmagy mümkin (*osteomiýelitiň* ýerli ýüze çykması, öýken sowuklamasyndaky üýtgeşmeler, örgün). Anyklama kyn bolan ýagdaýynda antibakterial we simptomatik bejergiler geçirilýär, şeýle hem kesele gözegçilik etmek dowam etdirilýär. Goşmaça barlaglar geçirilýär (rentgenologik we başgalar). Çişme ýagdaýynyň ýüze çykmalarynda *flegmonalar*, but we gasyk limfadeniti, infeksiýa artrit, inçekesel şikesi, süňk çişmesi, kortikal giperostoz bilen deňeşdirmek bolýar. *Flegmonada* çişme alamatlary (deriniň gyzarmagy, *flýuktuasiýa*) keseliň başyndan ýüze çykýar. Çuň damarlaryň *flegmonalarynda* keseli anyklamaga punksiýa usuly kömek edýär.

But we gasyk *limfadeniti* bolanda ýiti agyry, el-aýagyň çişmesi, gyzgynyň galmagy ýüze çykýar.

Käbir çagalarda dabanyň, injigiň deri şikesiniň bolmagy, limfangitiň bolmagy, barlap göründe ulalan we ýiti agyryly daşdaky limfatik düwünleriň bolmagy anyklamaga ýardam edýär.

Bogunlaryň guragyry çişmesi keseliň ilki günlerinde ÝGO meňzeýär. Guragyryda birnäçe bogunlara şikes ýetýär, agyry ondan oňa geçýän häsiýetli, bu ýagdaýy *infeksiýa*, *toksikoz* döretmeýär. Ýüregiň gapsalaryna şikes ýetmegi, guragyrynyň özboluşly mahsus synaglarynyň bolmagy dogry kesgit goýmaga kömek edýär.

Ýerli iriňli gan öýülmede, *giperemiýada* ýa-da deriniň çişmesi, gögermegi ýüze çykýar: ýaradan iriň bilen gan öýülmeleriň çykmagy, süňküstüne şikes ýetmänligi ostemiýelitiň ýoklugyny subut edýär. *Poliomiýelitte* newrologik bozulmalar häsiýetlidir. Mundan başga-da, bu keselde el-aýagyň çişmesi bolmaýar, agyry barlap göründe ya-da hereket edilende ýiti ýüze çykýar. Süňkleriň inçekesel şikesi ÝGO-nyň ýerli görnüşi bilen deňeşdirilmelidir. ÝGO häsiýetli bolan organizmiň umumy täsiri, keseliň ýerli ýüze çykmalary inçekeselde tersine haýal başlanýar. Kesgit goýmakda rentgenologik barlaglar uly ähmiýete eýedir (anamnezden daşary). Inçekeselde *osteoporozyň* bolmagy, ojagyň merkezde ýerleşmegi häsiýetlidir. 3 ýaşdan uly çagalarda *osteomiýelitiň metafizar we diafizar* toplanmaly ýagdaýy bolsa-da, inçekeselde *epifize* şikes ýetmek mahsusdyr. Süňk çişmeleri (*sarkomasy*, *osteogen sarkoma* we başgalar) şaýat bolup geçýärler. Bu *osteomiýelite* meňzeş bolýar. Süňküň *sarkomasynyň* rentgenologik alamatlary esasy prosesiniň uzyn turba görnüşli süňkleriň *diafizinde* toplanmagydyr. *Diafize* doly şikes ýetýär we ol galňaýar. Çiş maddalary gabyk gatlakdan geçip süňküstünde ýerleşýär. *Periostal* reaksiýa süňküň daşynda ýuka süňk gabygyny döredýär. Süňk bolsa çişmegiň ýokaryk çykmagy bilen gat-gat bolýar we ahrynda *diafizi* gatlakly görnüşli edýär. Çiş bilen *osteomiýelitiň* esasy aýratynlyklary hem *osteomiýelitte* hakyky rentgenologik üýtgeşmeler birnäçe ýyllaryň dowamynda ýüze çykça, çişde süňküň üýtgemegi birnäçe aýyň içinde bolup geçýär. Şeýle hem östemiýelitte täze süňk döremeýär, muny rentgenogramma görkezýär. Kähalatlarda bolsa sekwestrasiýa ýüze çykýar, çişlerde bolsa beýle bolmaýar.

Ýuinga sarkomasy beýleki süňklere görä ýygy we çalt metastaz

berýär.

Gutarnykly anyklanyş diňe biopsiýadan soň kesgitlenilýär.

Osteogen sarkoma süňküň metafizinde ýerleşmek we rentgenologik-iňňe şekilli ösüntgiler bilen depgi – «*sporlar*» ýa-da artykmaçlyk – «güberçek» alamaty bilen süňk dokumasynyň aýratyn çäklenen wulkanyň agzy ýaly (krater) şekilli şikes–defektli süňk emele gelmek hem-de *sekwestrasiýanyň* ýoklugy bilen häsiýetlenýär.

Kortikal giperostoz ÝGO-nyň ýerli görnüşi bilen hökman deňşdirilmelidir. Bu kesel beden gyzgynynyň kem-kemden ýokarlanmagy, çaganyň biynjalyk bolmagy bilen häsiýetlenýär. Barlap göründe, el-aýaklarda tutuşlygyna agyry duýulýar. Süňküň diafiz böleginde çiş ýüze çykýar.

Rentgen barlagynda ýokary *giperostaz we osteoskleroz* kesgitlenýär, bu bolsa süňküň deformasiýasyna we süňk-ýilik kanalynyň daralmagyna getirýär. Täze emele gelen süňk dokumasy *kortikal* gatlakdan daşda *sirkulýar* görnüşinde ýerleşendir.

Bejerilişi. ÝGO üç sany esasy meseleden durýar:

- ▶ Makroorganizme täsir etmek;
- ▶ Mikroorganizme täsir etmek;
- ▶ Yerli ojagy arassalamak.

• Makroorganizme täsir etmek – bu agyr *toksikozy* aýyrmak we bozulan *gemostazy* kadalaşdyrmakdyr. Agyr ýagdaýda operasiýadan soňky döwrüň 2–3 gije-gündiziň dowamynda süňküň içine damja görnüşde *antiseptik* erginleri, *antibiotikleri* bilelikde goýbermek arkaly süňk *dializi* geçirilýär.

Dezintoksikasion terapiýa geçirilende, glýukozanyň 10%-li ergini insulin bilen, poliglýukin, natiw plazma, dimedrol, suprastin ýa-da pipolfen, kalsiý serişdeleri «immunoterapiýa-giperimmun *staflakokk* plazma we staflakoka garşy gammaglobulin» *gemotransfuziýa* ulanylýar.

Gormonal bejergi-prednizalon ýa-da gidrokortizon: «B» we «C» topar witaminleri, görkezme boýunça *gemosorbsiýa* plazmoferez geçirilýär.

• Kesel döredijilere täsir etmek üçin giň spektrli *antibiotikleriň* ulanylmagy zerur. *Antibiotikleriň* damar içine we süňküň içine goýbe-

rilmegi oňat netije berýär. Soňra *antibiotikleri* zeper ýeten ojagyň *mikroflorasynyň* duýujylygyna laýyklykda belenilýär. Soňky bejergi tapgyrynda *antibiotiklere* süňk täsirli eýe bolan linkomisin 2–3 hepdeläp ýaşa görä belenilýär.

- Ojaga täsir etmek üçin *osteoperforasiýa* operasiýasyny geçirmek gerek. Zeper ýeten ýeriň ýumşak dokumalary kesilýär, 7 ýaşadan 2 sany, uly ýaşly çagalarda 3 sany osteoperforasion deşik süňk kanala çenli etmeli.

Osteoperforasion deşikden süňk-ýilik ýoly ýuwlanda furasillin 1:5000 ergini *antibiotikler* bilen bilelikde ulanylýar. Süňküň sagdyn böleginiň çäginde 2–3 sany 3–5 mm ululykda bolan deşjikler edilýär. Basyşyň esasynda iriň bölünip çykarylýar.

Dowamly osteomiýelit

Süňkde gaýnaglama 4–6 aýyň dowamynda gutulman gaýtalan-sa, *fistulalar* we iriň akma bolsa, onda *osteomiýelitiň* dowamly görnüşine geçendigini aňladýar. Dowamly görnüşe geçmegi 10–30% düş gelýär. Dowamly *osteomiýelit* deriniň ölen bölekleri sekwestrlar, sekwestrial boşlukdan we sekwestrial kapsulanyň bolmagy bilen häsiýetlenýär. Kapsula bilen sekwestriň aralygynda, köplenç, granulyasiýalar we iriň ýerleşýär. Sekwestrlar dürli hili bolýarlar. Şeýle hem *kortikal sekwestrlar* bolýar, ýagny kompakt gatlagyň bölegi we merkezi çüýreýär, bu bolsa süňküň çuňlugyndan emele gelýär. Kapsula *peri* we *endoostdan* emele gelýär, şeýle hem tertipsiz ýerleşen ýasy trabekulalardan duran ýaş süňk dokumasýndan emele gelýär. Zeper ýeten bölegiň daş-töweregine süňküstden we süňk-ýilik tarapdan granulyasiýa ösüp başlaýar. Olar süňküň emele gelmegini *stimulirleýärler* we ölen bölekler bilen sagdyn dokumalaryň arabaglanyşygyny bozýarlar. *Sekwestr* emele gelýär. *Nekroz* ojaga golaý bolsa hem *granulyasiýa* iriň bilen garyşýar. Galňan süňküsti we *endost* soňra *ossifisirlenýär*, ýagny süňküň ölen böleginiň daşynda dykyz kapsulanyň gapdal diwarlaryny emele getirýär. *Perifokal sklerozirlenme* we süňk dokumasynyň dykzlaşmagy, köplenç, *nekroz* ojagynyň çäklenmegine getirýär. Sekwestr gaýnaglama ýagdaýynyň dowam etmeginiň sebäbi bolup durýar.

Ojakda ýygnalan iriň wagtal-wagtal *fistuladan* daşyna çykýar. Keseliň has hem uzak dowam etmegine, käwagt ownuk sekwestrleriň aýrylyp gaýtmagy sebäp bolýar. Şu sekwestrler ownuk sekwestrleriň emele gelmegi bilen bozulyp bilýär. Gaýnaglama ojagyň daş-töwereginde *sklerozirlenme* we süňküň galňamagy bolup geçýär. Ýumşak dokumalar şonuň ýaly *sklerozirlenýär*, myşsalaryň atrofiýasy we trofikasynyň bozulmagy bolýar. Agyr geçýän giňişleýin prosesde süňküsti hem bozulyp bilýär. Bu ýagdaýlarda süňküň regenerasiýasy birden peselýär, ýagny sekwestral gutusy emele gelmeýär ýa-da ýeterlikli ýüze çykmaýar. Bu bolsa, köplenç, patologik döwürge ýa-da psewdoartrozyň emele gelmegine getirýär.

Kliniki alamatlary. Dowamly osteomiýelit uzak wagtlap geçmek bilen (gowulanma) remissiýa we beterleşmegi bilen häsiýetlenýär. *Remissiýa* wagtynda *fistulalar* ýarylyp bilýär. Prosesiň agyrlaşmagy ýokarlananda, agyry we *toksikoz* güýçlenýär. Fistulalar täzeden iriň bölüp çykaryp başlaýar. Näsaga seredeniňde ýumşak dokumalaryň çişmegini, käwagt zeper ýeten ýeriň galňamagyny bellemek bolýar. Dowamly osteomiýelitiň häsiýetli alamatlarynyň biri öňki emele gelen *fistulalaryň* ýerinde *fistulalar* we galňan yzlar ýüze çykýar. El-aýakda barlap göreniňde az agyry bolýar we, köplenç, ýumşak dokumalaryň *atrofiýasyny* – süňkleriň galňamagyny ýüze çykarmak bolýar. Şeýle hem deri ortügininiň agarmagyny we iýmitlenişiniň peselmegini bellemek bolýar. Bedeniniň gyzgyny subfebril bolup, esasan hem, agşamara (gijesine), käwagt agyrlaşan wagtynda iň ýokary derejä çenli ýetýär. Dowamly *osteomiýelitiň* rentgenologiki almatlaryny adaty ýagdaýlarda anylamak kyn däl. Rentgenogrammada ýüze çykan *osteoskleroz* bilen bir hatarda osteoporozyň bölekleri görünýär.

Başga keseller bilen tapawutlandyrmak. Dowamly osteomiýelitde *fistula* görnüşli bolan ähli näsaglara *fistulografiýa* geçirilmelidir. Fistulografiýa ýagly ýa-da gowy suwda ereýän kontrast maddanyň kömegi bilen geçirilýär. Ol *fistulanyň* ýodasyny yzarlaýar. Şeýle hem ýerleşişini we iriňli boşluklaryň görnüşini, ölçeglerini we sekwestrleriň ýerleşişini has anyk kesgitlemäge mümkinçilik berýär. Dowamly osteomiýeliti inçekesel we sarkoma bilen deňeşdirmek ge-

rek. Sünkläriniň inçekesel zeper ýetmesinde Aleksandrowyň alamaty (zeper ýeten aýagynda deri epininiň galňamagy we beden etiniň *atrofiýasy*) bolýar. Rentgenogrammada *osteoporoz* – «ereýän gandyň» alamaty we ýüze çykan *periostal* reaksiýasy bellenýär, ýöne bu reaksiýanyň garyşyk *infeksiýada* has anyk ýüze çykmagy mümkin. Bu ýagdaýlarda bognuň punksiýasynda spesifiki floranyň tapylmagy bilen dogry gelýär. Osteotid – osteomany osteomiýelitden tapawutlandyrmak kyn. *Osteotid ossteoma* üçin sünküň zeper ýeten töwereginde gijesine ýüze çykýan agyry häsiýetlidir. Kāwagt anyklanýş diňe biopsiýanyň kömegi bilen geçirilýär.

Dowamly osteomiýelitiň bejerilişinde sünkden, *sekwestr* aýrylýar (*sekwestrektomiýa*) we iriňli granulýasiýalar gazalyp aýrylýar. Zeper ýeten ýeriň *fistulasyny* kesmek bilen derini ýüzleý, *fassiýasyny* giňişleýin kesip boşadýarlar. Beden etini, adaty, kütäk ýol arkaly süýşürýärler. Sünk üstüni kesýärler we *sekwestral* boşlugy açýarlar, onuň sünk diwaryny ultrases pyçagynyň kömegi bilen aýyrýarlar. *Sekwestri* we iriňi aýyrýarlar, granulýasiýany bolsa ýiti çemçe bilen gyryp aýyrýarlar. Soňra galan boşlugy ýoduň spirtli ergini bilen süpürýärler, *antibiotikleri* sepýärler we ýarany gatlaklaýyn tikýärler.

Galan boşlugy doldurmak üçin maksadalaýyk edip «antibiotigi – gan plombasyny» taýýarlaýarlar. Näsagyň ganyny ýeterlik mukdarda alyp *antibiotik* bilen garmaly we lagtanyň retraksiýasyna garaşmaly. Plombany operasiýa wagtynda taýýarlaýarlar.

Emele gelen lagta bilen boşlugy doldurýarlar. Şeýle usul operasiýadan soňky döwürde operasiýa edilen ýerden bolünip çykmalaryň azalmagyna mümkinçilik berýär. Görkezilen operasiýadan soň, birnäçe şertlendirilen sebäplere görä, gaýtalanmagyň bolmagy mümkin. Düýpli däl operasiýa (iriňiň we *granulýasiýanyň* galmagy) *trofikanyň* ýetmezçiligi netijesinde galan boşlugyň diwarynyň ölmegi we sekwestrlenmegi, ýara detritiniň galan boşlugynda lagtalaryň we suwjuk ganyň ýygnanmagy – şularyň hemmesi-de infisirlenip bilýär. Şonuň üçin giňişleýin zeper ýetmegi sünküň «kersen şekilli» rezeksiýada sünk gyralarynyň sekwestra-siýa mümkinçiligi peselýär.

Ondan başga-da *sekwestral* boşluk ýok edilýär. Şeýle rezeksiýa

süňke gowy seretmek we sagdyn dokumalaryň çäginde operasiýa etmäge mümkinçilik berýär.

Osteomiýelitiň atipiki görnüşleri

Atipiki görnüşlerine Brodniň iriňli boşlugy (*absessi*), Garriniň *sklerozly* osteomiýeliti, Olleniň albuminoz osteomiýelit we *antibiotiki* osteomiýelitler degişlidir.

► **Brodiniň absessi** uzak wagtda dowam etmegi bilen häsiýetlenýär, zeper ýeten ýerde agyry, gyzgynyň ujypsyz ýokarlanmagy bilen, köplenç, uly injik süňküniň *proksimal metafizine* zeper ýetýär, but süňküniň distal metafizine ýa-da çigin süňküniň proksimal metafizine zeper ýetýär. Rentgenologik barlagda tegelek görnüşli destruksiýa tarapy belleniýär, sekwestrlar we *fistulalar*, adatça, bolmaýar. Käwagt ýagtylanma çyzygyny «ýodajyk» ösüş tarapy bilen birleşen ojagy bellemek bolýar. Bejerilişiniň operatiw ýoly: süňkүн trepanasiýasy, iriňli granulýasiýalary gyrmak we süňk *absses* boşlugyny *antibiotikler* bilen doldurmak.

► **Garriniň sklerozy** osteomiýelitiň klinikasy Brodiniň *absessi* bilen ýüze çykanda (*sklerozirlenme* we galňama) süňk kanalynyň *sklerozy* bilen häsiýetlenýär. Käwagt *sklerozyň* sypatynda, fonunda uly bolmadyk ýagtylanma ojaklary belleniýär, ol iriňli boşluk bolup, granulýasiýalar ýa-da maýda sekwestrlar bilen häsiýetlenýär.

Bejerilişi – *intensiw antibiotikoterapiýa, fizioterapiýa* (ÝŞÝB bejeriş). Eger-de sekwestrli ýa-da iriňli granulýasiýaly ojaklar bar bolsa, ony gyrýarlar, ýagny süňkүн gyraky rezeksiýasyny geçirýärler.

► **Olleniň albuminoz osteomiýelitiň** klinikasy osteomiýelitiň beýleki görnüşleri bilen birmeňzeşdir. Süňkүн *sklerozirlenmesinde* içinde ak ýa-da sarymtyl suwuklyk ýerleşen süňkүн ýilik ýolunyň dalmaklygy bolýar.

Bejerilişi – albuminoz suwuklygyny aýyrmak we *antibiotik* goýbermek we süňkүн trepanasiýasy ýaly bejergiler geçirilýär.

► **Antibiotik ostiomiýelit** çagalarda duş gelip bilýär, haçan-da, olarda öň *antibiotik* bilen bejeriş geçirilen we ol nädogry bellende duş gelip bilýär. Şeýle osteomiýelitiň klinikasy we rentgenologik ala-

matlary beýleki adaty görnüşinden tapawutlanýar.

II

Antibiotik osteomiýelitiň aýratynlyklary:

- *Eksudasiýa* we bozulma ýagdaýlarynyň tiz ýüze çykmagy gaýnaglama ýagdaýynyň çäklenen, diňe *nekroz* ojagy görnüşinde bolmaýar;

- Klinikasy aýdyň däl: gyzgyny we *leýkositleriň* reaksiýasy ýok, ilkinji – dowamly osteomiýelit görnüşli geçmegi bolup bilýär. Dowamly iriňli artritleriň ýüze çykmak ýagdaýlarynyň sany peselýär.

- Rentgen barlagynda süňkün tegmilliligini maýda boşluklaryň emele gelmegini, periostal reaksiýanyň bolmazlygyny, süňkün ir ýüze çykan *sklerozirlenmegini* görmek bolýar.

Antibiotik osteomiýelit abortiw geçişi boýunça we öçügsi rentgenologik suratlanmada, köplenç, *osteotid* – osteomadan, osteolitik sarkomadan, *eozinofil granulyomad*an we beýleki kesellerden tapawutlandyrmak örän kyn bolýar.

Klinikasynyň öçükligine seretmezden, osteomiýelitiň bu görnüşlerinde intensiw we jemleýji bejeriş geçirilýär. Dowamly osteomiýelitiň soňky ýüze çykmalary bolanda hemişe predamiloid ýagdaýlary we içki organlaryň *amiloidozy* hakynda pikir edilmelidir. Ýerli gaýrüzülmelerden: patologik döwür we çykyk, ýalan bogunlar, deformasiýalar we süňkün ösüşiniň bozulmasy duş gelýär.

Dowamly osteomiýelitde maşgala lukmanynyň dowamly gözegçiliginiň we geçirmeli bejergileriniň sanawy:

Gan üsti bilen osteomiýelit uzak wagt yzygiderli we gaýrüzülmeleriniň bejerilmegini talap edýär. Hassahanadan çykan çagalar *dispanser* gözegçiligine alynýar we ýarym ýylyň dowamynda 2 aýyň içinde 1 gezekden kän bolmadyk rentgen barlagy geçirilýär. Gerek bolsa aşakdaky bejergiler geçirilýär:

- Stafilakokk anatoksini bilen immunizasiýa gaýtalanylýar;
- ÝŞÝB bejeriş (15 seansa çenli) geçirilýär;
- Desensibilizirleýji bejeriş (14 gün);
- *Antibiotikli* bejeriş (14 gün);
- Anabolik gormonlar (21 gün);
- Proteinli erginleri goýbermek;

- Bogunlarda seresaply yzagalyjy we öňdebaryjy hereketleri etmek.

Eger dowamly derejä geçmedik bolsa, bejerginiň netijesini berkitmek üçin görkezilen bejergi tapgyrlary 1 ýylyň dowamynda geçirilýär. «Sanator–kurort» bejergi almak maslahat berilýär. Eger osteomiýelit dowamly döwre geçse, ýokarda görkezilen bejergiler dowam etdirilmelidir. Haçan-da, zerurlyk ýüze çykan ýagdaýynda depginli bejergi geçirilýär, näsag hassahana ýerleşdirilýär. Bu tapgyryň esasy meselesi näsagyň immunobiologik güýjüni ýokarlandyrmakdan, gaýnaglama ýagdaýyny, ýüze çykan gaýrüzülmeleri ýok etmekden ybaratdyr. Hassahanadan çykarylanda el-aýak ahylaryň bozulan ýagdaýlaryna, funksiýalaryna esasy üns berýärlər. Bejeriş (fiziki maşklar we ýylylyk ulanmak tertibinde – *antibiotikli* bejerginiň esasynda) geçirilýär.

III bap

DÖŞ KAPASASYNYŇ, ÖÝKENIŇ HEM-DE DIAFRAGMANYŇ DOGABITDI KEMISLIKLERI WE KESELLERI

ÇAGALARDA ÖÝKEN KESELLERINIŇ ESASY BARLAGLARY

► **Bronhografiýa** – bu barlag usulynyň kömegi bilen ähli bronhlaryň kontrastlaşmagy gazanylýar. Bu usul bilen iri we ownuk bronhlaryň ýagdaýlaryny, olaryň giňelme derejesini anyklamak bolýar. *Bronhografiýa* geçirmäge dowamly bronhit esasy görkezme bolýar. *Bronhografiýanyň* önünden *bronhoskopiýa* geçirilýär, onuň kömegi bilen bronhlary gakylykdan gowy arassalap bolýar hem-de bronhial şahajygyň бүтін dowamynda has gowy kontrastirlenmegi gazanylýar. *Bronhografiýa* geçirilende suwda ereýän kontrast maddalar giňden ulanylýar, olaryň belli bir şepbeşikligi bar (meselem, propilýodon, želatin). Çagalarda bronhografiýa beýhuş serişdesi bilen bilelikde ulanylýar. Ilki şahajygy bir tarapdan geçirilýär, sanasiýadan soň başga tarapyndan, başgaça aýdanynda, tutuş barlag bir gezekde geçirilýär. Rentgende surat göni hem gapdaldan düşürmek arkaly görnüşde geçirilýär. *Bronhogrammany* dogry kesgitlemek üçin öýkeniň *segmentar* gurluşyna oňat baha bermelidir. Gapdal bronhogrammasy has gowy netije berýär. Onda diňe bölek däl-de *segmentar* bronhlar has gowy görünýär. Kadaly ýagdaýda bronhlary soňky bölünmelere çenli kontrast madda bilen doldurylýar. Bu ýagdaýda olaryň daşlaşan ýerleri deň gysylýarlar we göni hem ýylmanak gyalary bolýar. *Bronhoektaziýada* bronhlar mydama gutaran ýerine çenli kontrast madda bilen dolmaýar, *deformasiýalar*, ýellenmeler, silindr hem «halta» görnüşli giňelmeler ýüze çykýar. *Atelektaz* hem *skleroz* böleklerde bronhlar has *deformirlenen* hem golaýlaşan bolýar.

► **Tomografiýa.** *Tomografiýa* – gatlaklaýyn *rentgenografiýa*. Bu usulyň üsti bilen dürli çuňlukda ýerleşýän organlary barlap bol-

ýar. Bu usulda birnäçe suratlar edilýändigini üçin, şöhle agramyny göz önüne tutmaly. Barlagy hem keseligine, hem dikligine geçirip bolýar. Gatlaryň arasy 0,5 sm-den köp bolmaly däl. *Tomografiýany* has gowy geçirmek üçin, çaganyň dogry ýatyrylyşy, onuň rahat ýagdaýy, demini saklamak ukyby ýaly faktorlar uly rol oýnaýar. *Tomografik* barlag çiş hadysalarynda we öýkeniň inçekesesinde giňden ulanylýar.

► **Kompýuter tomografiýasy.** Kompýuter *tomografiýasy* – has kämilleşen barlag usullarynyň biri hasaplanýar. Ol boşlukda ýerleşýän organlary we dokumalaryň dury şekilini görkezmeğe mümkinçilik berýär. Kompýuter *tomografiýasy* usuly dömme görnüşli emele gelmeler we döş kapasasynyň çiş hadysalarynyň çylşyrymly görnüşinde ulanylýar. Şu usulyň kömegi bilen dömme çişleriň nähili derejede agza ýaýrandygyny we bejeriş ugruny kesgitlep bolýar. Çaganyň ilkinji ýyllarynda bu barlagy geçirmek mümkin däl, sebäbi çaga demini saklap, hereketsiz ýatyp bilmeýär.

► **Öýkeniň radiologik barlagy** – radionukleidler ulanmak üçin, onuň kömegi bilen öýken wentilýasiýasynyň *regional* bozulmasyny we kiçi aýlawda gan aýlanyşy kesgitlep bolýar. Bu barlagyň görkezmeleri, esasan, öýkendäki dowamly iriňli hadysalar bolup bilýär. Öýken wentilýasiýasyny öwrenmek üçin *radionukleid* serişdesi alynýan dem bilen öýkene goýberilýär. Gan aýlanyşy öwrenmek üçin bolsa haýsydyr bir periferiki wena damara ergin görnüşinde goýberilýär. 5–6 ýaş çenli çagalarda öýkeniň wentilýasion barlagyny radionukleidiň kömegi bilen geçirmek örän çylşyrymly. Iki barlagda-da radiofarm-preparat öýkende gamma kameranyň kömegi bilen görünýär; barlagy öýkeniň 3 tarapy – ýokarky, ortaky, aşaky bölümleri boýunça geçirilýär. Şu maddalaryň haýsy tarapa süýşendigi boýunça öýkeniň işleýşine baha berilýär.

► **Angiografiýa.** *Angiopulmonografiýa* barlagy gan damarlarynyň kiçi gan aýlanyşynyň kontrastirlemesi bilen öýken arteriýasynda basyşy öwrenmek üçin geçirilýär. Barlagy geçirmek üçin görkezmeler: öýkeniň ikitaraplaýyn giň zeperlenmesi; öýkeniň hemme böleklerinde operasiýa geçirmek we işleýiş ýagdaýyny bilmek. Şu ýagdaýda kiçi gan aýlawda *gipertenziýanyň* derejesine baha berilýär. Adaty ýagdaýda 1 ýaşdan uly çagalarda basyş 12–15 mm s.s. köp bolmaly.

Sagdyn böleklerinde kontrast madda bilen doldurylmagyň yzygiderli 3 fazadan: *arterial, kapilýar we wenadan* durýar. Hadysanyň çuňlugyna we ýitiligine baglylykda zeperlenen böleklerde dürli üýtgeşmeler: arterial toruň birikmegi, segmentar arteriýalaryň dalmagy we deformasiýasy, wenalaryň hem-de kapillýarlaryň wena torlarynyň bolmazlygy bolýar. Öýkeniň sagdyn we kesel böleklerindäki gan akymynyň tizligine baha bermek örän wajypdyr. Çagalarda kemçiligiň döremegine güman edilende (*angiomatoz*) we çagada öýken destruksiýasynyň ojagy görünmezden gan gagyрма bolanda bronhial arteriýanyň *angiografiýasy* edilýär. Bronhoektaziýalarda operasiýa etmek üçin bronhial arteriýalaryň angiografiýasy örän zerur maglumatlary berýär.

► **Pneumomediastinografiýa** barlag usuly howanyň gursagara goýberilmegidir. Bu usul agzany gowy kontrastlaşdyrýar. Gursagarasyňa goýberilen howa gursagarasynda ýerleşen patologik döremeleriň daşyny howa zolagy görnüşinde gabap alýar, eger-de ol gursagarasyndan daşynda ýerleşse, ony gysýar.

► **Anyklaýyş pnevmotoraksy** – bu barlag usuly bilen *plewral* boşlugyna howanyň goýberilmegi arkaly öýkenleriň ýagdaýy, olaryň topikasy, goňşy organ bilen gatnaşygy anyklanylýar.

► **Traheobronhoskopiýa** – wajyp anyklaýyş we bejergi usullarynyň biri. Ony geçirmek üçin görkezmeler: bronhitler, gan gaýtarma, dem alşyň bozulmagy we bronhial geçirijiligiň bozulmagynyň alamatlary.

Çagalarda iň bir maglumatly barlag *traheobronhoskopiýa* traheogyzylödek *fistulasy* güman edilende ilki bilen giňişleýin rentgen barlagy geçirilenden soň edilýär. *Bronhoskopiýa* maýyşgak *bronhoskoplar*, şeýle-de ýşykly fibroskoplar bilen geçirilýär. Häzirki döwürde *fibrobronhoskopiýa* giňden ýaýraýar, sebäbi ol az zeperleýji we hatda onuň kömegi bilen çagalarda-da barlagy segmentar bronhlaryň deňinde geçirip bolýar. Bu barlagyň kömegi bilen traheýanyň işleýiş ukybyny we bronhlaryň geçirijiligi, nemli bardanyň ýagdaýynyň üýtgemegini, bölünip çykýan nemiň häsiýetini, onuň mukdaryny kesgitlemek bolýar. Ýaýraýşy boýunça bronhit: ýerli ýa-da ýaýraň bolýar. *Bronhoskopik* surat esasynda çagada ýörite barlagyň geçirilmeginiň zerurlygyny we hatda *bronhografiýanyň* gerekliligini görkezýär. Käbir

ýagdaýlarda bronhoskopiýa diňe bir anyklamak üçin däl-de, bejeriş maksady bilen hem ulanylýar. Gakylygyň sorulmagy we *traheobronhial* şahajygyň *sanasiýasy*, del jisimi kesgitlemek we aýyrmak hem-de uly däl dömmäniň rezeksiýasy üçin ulanylýar.

► **Çagalarda fibroendoskopiýa** fibroskopyň kiçi modelleri bilen geçirilýär, ýagny ol gyzylödegi, aşgazany, 12 barmak içegäni görmäge mümkinçilik berýär. Şu barlagyň kömegi bilen gyzylödegiň zeperlenmeginiň derejesini bilip bolýar (*ezofagit; stenoz*). Hatda *kardial* geçelgäni, *superkardial* töwerekde çyzyklary görmek bolýar. Gyzylödegiň açyk gülgüne nemli bardasyny aşgazanyň gyzyly nemli bardasyndan aýryp bolýar. Nemli bardanyň häsiýetini bilmek zerur bolanda ýa-da dömmä hadysasynda biopsiýa geçirilýär.

ÇAGALARDA ÝITI DEM ÝETMEZÇILIGINE GETIRÝÄN DOGABITDI KEMISLIKLER

Ýaňy doglan çagalarda dem alşyň ýiti üýtgeşmeginiň sebäpleriniň anyklanylyşy:

I. Mediastinum; gursagara agzalaryň zeper ýeten tarapa süýşmegi bilen geçýän keseller:

► Öýken sebäpleri:

- öýken *atelektazy*, öýkeniň bir böleginiň *atelektazy*;
- öýkeniň bir (organyň) agzasynyň dogabitdi bolmazlygy, *aplaziýasy*, *gipoplaziýasy*.

II. *Mediastinum*. Gursagara agzalaryň zeper ýeten tarapyň garşysyna süýşmegi bilen geçýän keseller:

► Öýken sebäpleri:

- ýaňy doglan çagalaryň ýiti ýerli *emfizemasy*. Öýkeniň dartgynly *kistasy* we *bullasy*;

► Öýkenden daşky sebäpleri: germew, ýagny *diafragma* ingisi, *diafragmanyň relaksasiýasy*, *gidrotoraks*, *gematoraks*, *pitoraks*, *hilotoraks*, *pnewmotoraks*, *piopnewmotoraks*, gursagaranyň biçäk uly çişleri.

III. Gursagaranyň hiç tarapa süýşmezden geçýän keseller:

► Öýken sebäpleri:

traheýanyň gysylmagy (ilkinji, ikinji);

traheýa-gyzylödek gatnaşyk (özbaşdak gyzylödek *arteriýasy* bilen bilelikde).

► Öýkenden daşky sebäpler:

- ranula– hoananyň atreziýasy;
- uly dillilik;
- Pýera-Robininiň alamaty;
- dogluş wagtyndaky kelle-beýni şikesleri.

► **Ýaňy doglan çagalarda öýken atelektazy**, köplenç, dogum wagtynda düwünçek ýany suw bilen ýuwduňmagynda ýa-da gyzylödegiň we damagyň dogabitdi kemisliginde, ýa-da ýuwduş *refleksiniň* bozulmagy netijesinde süýt bilen düwünme bolmagy bilen bagly. *Alweolalaryň* durnuklylygyny saklamakda *alweolýar surfaktanty* uly orun tutýar, onuň ýoklugy ýa-da ýetmezçiligi dogabitdi öýken *atelektazyny* emele getirýär. Fiziologik *atelektazyň* emele gelmeginde dogum wagtyndaky kelle-beýni şikesleri sebäp bolýar, ol öz gezeginde dem alyş wagtynda iki esse uly basyşy talap edýär.

Eger-de aýy-güni ýetip doglan çagalarda öýken *surfaktanty* aýrylsa, her dem alyş wagtynda öýkeniň täzeden ýelmeşýändigini barlaglar esasynda subut edildi. Ýaňy doglan çagalarda öýken *atelektazynyň* gelip çykyşyna garamazdan, ol agyr *pnewmoniýa* getirip bilýän esasy faktor bolup durýar diýip düşünmek gerek.

Öýken *atelektazynyň* ilkinji ýüze çykmalarynyň agyrlygyny pyssaran öýken *parenhimasynyň* göwrümüne bagly bolan yiti dem alyş ýetmezçilikleri bilen häsiýetlendirilýärler we aşa biynjalyklyk, howa ýetmezçiligi, dem gysma, gapyrgalaryň arasynyň giňelmegi, gögerme hem-de *tahikardiýa* ýüze çykýar. Serediş wagtynda zeper ýeten tarapda döş kapasasynyň dem alyşdan galýandygy, tutuşlaýyn *atelektazda* bolsa şol tarapyň çökyändigini görünýär. *Perkussiýa* wagtynda gursagara çäkleriniň zeper ýeten tarapa süýşýändigini sol ýerde perkutor sesiň güýçlenmegi bilen anyklanýar.

Auskultasiýa wagtynda zeper ýeten tarapda dem alyş has peselýär ýa-da eşidilmeýär.

Keseliň rentgen barlagy arkaly anyklanyşy: Plewra boşlugynyň böleginiň ýa-da ähli üstüniň (tutuşlaýyn *atelektazda*) birsydyrgyn daralmagyny, gursagaranyň zeper ýeten tarapa süýşmesini, diafragma gümmeziniň ýokary durmagyny takyklyp bolýar. Ýaňy doglan

çagalarda ozal öňi alynmadyk *atelektazynyň* geçişi bir görnüşli we şoňa laýyklykda hem öýken sowuklamasynyň ýüze çykmagy bilen häsiýetlendirilýär. *Atelektazly* öýken sowuklamasy uzak wagtlap diňe beden gyzgynynyň ýokary galmagy we keseliň ýokarda görkezilen alamatlary ýaly görnüşde ýüze çykmagy mümkin.

Şu ýerde öýkeniň zeper ýeten böleginiň howa aýlanmagynyň bozulmagy, ýiti pnemoniýanyň alamatlarynyň öýkende hyžžyldynyň bolmagy, dem alşyň häsiýetiniň üýtgemegi we beýleki alamatlaryň ýüze çykmagyna ýardam edýär. Olar diňe bronhuň geçişiniň öz-özünden ýa-da bejeriş wagtynda geçişiniň gowulanmagyndan soň ýüze çykýar.

Ýaňy doglan çagalarda ýiti *atelektaz* anyklanylýp mälim edilenden soň, haýal etmezden bejergä başlanýar. Haçan-da, tutuşlaýyn *atelektaz* bolan ýagdaýynda diňe traheobronhial şahajygyny çalt arassalamaklyk bilen çaganyň ölüminiň önüni alyp bolýar. Serediş wagtynda dem alyş ýollaryny suwuklykdan we nemden bronhoskop arkaly arassalaýyş has amatly usul hasaplanýar. Munda käwagt *traheobronhial* şahajygynyň dogabitdi kemisligini we nädogry ösüşlerini ýüze çykaryp bolýar, bu ýetmezçilikler dem alşyň ýiti bozulmagyna getirip bilýär.

Ýokary derejeli kämil lukmanlaryň gatnaşmagynda bronhlary gyssagly bejermek we arassalaýyş işini hemme ýerde geçirmek mümkin däl. Haçan-da, gyssagly kömege mätäç umumy *atelektaz* bolan ýagdaýynda traheýanyň intubasiýasyny geçirip, soňra kateteriň kömegi bilen traheýany we bronhy arassalamaly. Bu usul geçirilende emeli dem alyş bilen çäkden köp basyş döretmekden gaça durmaly: ýaňy doglan çagalaryň öýkeni ýumşak, maýyşgak we parenhimanyň ýyrtylmany netijesinde *pneumotoraksyň* ýüze çykmagy mümkin.

Atelektazy gowy bejermek üçin diňe traheýany däl, eýsem, bronhy hem ünsli arassalamak gerek. Aýdylýp geçilen ýokary derejeli usullar bilen bilelikde *atelektazy* bejermekde ýönekeý we elýeterli usullardan hem peýdalanmak maslahat berilýär (döş kapasasynyň massaży, gakylygy eredýän ingalyasiýalar). Şular ýaly ýagdaýda *aerozol* bilen bejerişe uly ähmiýet berilýär (*natriý hloridiň 0,9%-li ergini, natriý gidrokarbonatynyň 4%-li ergini, mukaltin, fermentler*).

Dürli alymlaryň bellemegi boýunça dogabitdi öýken *atelektazynda* öwezi dolmak maksady bilen ýokarky dem alyş ýollary arkaly

surfaktantyň goýberilmegi oňaly netije berýär. Häzirki döwürde Türkmenistanda Ene mähri merkezinde kafedranyň kliniki bazasynda bu çagalara surfaktant goýbermek giňden ulanylýar.

► **Öýkende bir agzanyň dogabitdi bolmazlygy *aplaziýasy* we *gipoplaziýasy*** ýaňy doglan çagalarda dogabitdi nädogry ösüslere degişlidir.

Bir agzanyň dogabitdi bolmazlygy diýip, bir we iki öýkeniň haýsydyr bir bronh ulgamynyň ýoklugyna düşünilýär.

Aplaziýa – emele gelen bronhuň esasy barlagynda öýkeniň (ýa-da iki öýkeniň, onuň böleginiň) bolmazlygy.

Öýkeniň ýa-da onuň böleginiň *gipoplaziýasynda* öýken *parenhimasynyň* dürli derejede ösüp ýetişmändigi bellenýär. Iki tarapynda öýkeniň bir agzasynyň dogabitdi bolmazlygy ýa-da ýok bolmagy *aplaziýany* häsiýetlendirýär. Bu çagalara ýaşayşa ukyply däldir. Birtaraplaýyn bir agzanyň dogabitdi bolmazlygy çaga doglandan soň çalt ýüze çykýan dem alşyň bozulmagy (dem gysma, howa ýetmezligi, gögerme) bilen häsiýetlendirilýär.

R-barlagda ýüregiň çäkleriniň zeper ýeten tarapa süýşmekligi, döş kapasasynyň çökmegi, gapyrgalaryň ýakynlaşmagy, gysylmagy ýüze çykarylýar. Zeper ýeten tarapynda döş kapasasy dem alyşdan galýar, ýürek çäkleriniň zeper ýeten tarapa süýşmegi sebäpli, öýken suraty ýagtylanýar.

Zeper ýeten tarapda barlag wagtynda *auskultasiýada* ses peselýär, *perkussiýada* kütäk ses tutuşlaýyn ýüze çykýar (sag öýkeniň *aplaziýasy* wagtynda bu ýagdaý lukmanlar tarapyndan *dekstrakardiýa* diýip atlandyrylýar). Şol ýerde dem alşyň peselmegi perkutor sesiniň umumy gysgalmagy, döş kapasasynyň zeper ýeten tarapynda öýkeniň tutuş üstünde bolup geçýär.

Rentgen barlaglar zeper ýeten tarapda garalmagy, aragursagyň zeper ýeten tarapa umumy süýşmegini, *diafragma* gümmeziniň ýokary durmagy, gapyrganyň açyk bildirýän gysylmagy ýaly alamatlary ýüze çykarýar. Öýkeniň sagdyn bölegi, köplenç, ýokarky zeper ýeten bölge tarap süýşýär.

Gatlaklaýyn tomografiýa ýa-da çylşyrymly rentgen usullary (*angiopulmonografiýa*, *bronhografiýa*), şeýle hem *bronhoskopiýa* usullary öýkeniň bir agzasynyň dogabitdi bolmazlygy we *aplaziýasy* ýaly kesel kesgidi goýmaktaky ýalňyşlyklary aradan aýyryr.

■ **Öýken ageneziiýasy** güman edilende we ýaňy doglan çagalarda dem alyş bozulmasynyň ösmegi ýüze çykarylanda ýeke-täk öýkeniň *bronhlaryny* arassalamak we *traheýa intubasiýasyny* ýa-da *bronhoskopiýanyň* astynda *traheýa-bronhy* ünsli arassalamak we zyzgiderli (*intensiw*) bejergisini geçirmek hökmandyr. Ýeke-täk öýken sowuklama howpunyň bolany üçin şeýle çagalary merkezi çaga hirurgiýasyndaky reanimasiýa bölümine gyssagly ýerleşdirmek zerurdyr. Ol ýerde çaga ýokary derejeli kämil kömek berilmelidir.

■ **Öýkeniň dogabitdi ýa-da bir böleginiň gipoplaziýasy** gaty seýrek ýagdaýda ýaňy doglan çagalarda dem alşyň ýiti bozulmagy bilen gabat gelýär. Zeper ýeten dokumanyň göwrüminiň doly ýetişmezliginiň derejesine laýyklykda ilkinji alamatlar howa ýetmezçiligi, gursagaranyň zeper ýeten tarapa süýşmegi ýüze çykýar. Wagt geçmegi bilen çagada *kompensasiýa* ýagdaýy sebäpli bu alamatlar kütelişýär, anyklamakda, köplenç, bu kemislik çaga dürli *infeksiýalar* bilen kesellände, öýkende dowamly iriňli ýagdaýlar dörände ýüze çykýar.

► **Ýaňy doglan çagalaryň dogabitdi ýiti emfizemasy**, ylmy kitaplarda «Bölekleýin *emfizema*, dykyzlanan *emfizema*, äpet *emfizema*, ýaňy doglan çagalaryň dogabitdi *emfizemasy*» ýaly atlar bilen mälim. Bu keseliň öwezini doldurylan we subkompensirlenen görnüşlerine üns bermezden şu bölümüniň ugruny göz önünde tutup, biz «ýaňy doglan çagalaryň dogabitdi ýiti ýerli *emfizemasy*» diýen adalgalardan peýdalanýarys.

Bu keseliň gelip çykyşy öýkeniň aýratyn gurluşly elementleriniň doly ösüp ýetişmezligi bilen baglydyr.

Barlaglaryň netijelerine esaslanyp, dogabitdi lokal *emfizemasy*ny ýüze çykarýan öýken bronh ulgamynyň üç sany nädogry ösüşi göz önünde tutulýar:

- respirator we ahyrky bronhuň ýylmanak myşsalarynyň aplaziýasy;
- aralyk bronhlarynyň ýaýraň bozulmasy;
- öýkeniň böleginiň ähli respirator bölümçesiniň, bir agzanyň dogabitdi bolmazlygy.

Keseliň ýiti, orta we dowamly görnüşde geçmegi mümkin. Soňky

iki görnüşini klinikasynda ýerli howa ýetmezçiligi, çalt ýadamak ýaly sebäpler ýüze çykýar we eýýäm mekdep ýaşyndaka anyklanylýar.

Käwagt ýaňy doglan çagalaryň ýiti ýerli *emfizemasy flýurografiýa* we rentgen barlaglary edilen wagtynda garaşylmadyk ýagdaýda ýüze çykarylýar. Şeýle ýagdaý ýüze çykanda bu çagalaryň hemmesi ýöriteleşdirilen torokal hirurgiýa bölüminde doly kliniki barlaglardan geçmelidir.

Patologik ýagdaýyň manysy zeper ýeten bölegiň çişmegindedir (Muňa, köplenç, bronh içki basyşyň ýokarlanmagyna getirýän üsgülewük sebäp bolýar, käwagt bölegiň ýa-da segmentiň çişmegi ýaňy doglan çaganyň ilkinji dem alşynda ýüze çykýar).

Öýkeniň zeper ýeten bölegi dem alyş wagtynda çökmeýär. Gistologik barlaglar öýken alweolasynyň dartgynlygyny, ýarylmagyny, bronhiolalaryň diwarynyň doly ösüp ýetişmändigini ýüze çykarýar.

Ylmy edebiýatyň berýän maglumatlaryna görä, kesel, köplenç, oglanlarda duş gelýär, şeýle hem öýkeniň ýokarky böleginiň çep tarapynda duş gelýär.

Ýaňy doglan çagalarda öýkeniň ýiti ýerli *emfizemasy*nyň ilkinji kliniki alamatlary çaganyň 2–3 hepdelik döwründe ýüze çykýar. Keseliň başlanyşy ýiti, käwagt öýken sowuklamasy ýa-da respirator-ýokanç *infeksiýasy* sebäpli başlanýar. Bu kesel üçin öýken içi dartgynlygynyň alamatynyň ýüze çykması: ýiti, gitdigiçe dem alyş ýetmezçiligi möwç alýar, gögerme, ýüregiň çalt urmagy ýaly alamatlar bu kesele mahsusdyr. Çagalarda biynjalyklyk bolýar, zeper ýeten tarapyna gapdallaýyn ýatjak bolmaklygy, dem alýan wagtynda gapyrgalarynyň dartylmagy, zeper ýeten tarapynda döş kapasasynyň çişmegi, onuň dem alyşdan galmagy, aragursagyň sagdyn tarapa süýşmegi bellenilýär. Zeper ýeten tarapynda *perkussiýa* wagtynda *timpanit*, *auskultasiýada* dem alşyň bolmazlygy kesgitlenýär. Keseli anyklamakda gaýragoýulmasyz ýagdaýda döş kapasanyň R-grafiýasy geçirilmelidir. Rentgen edilen mahaly aragursagyň zeper ýeten tarapyň garşysyna süýşmegi, zeper ýeten tarapda durulygyň ýokarlanmagy (käwagt öýken dokumasy bildirmeýär we *pnevmotoraksy* ýada salýar) görünýär.

Rentgen suratyny ünsli öwrenmek, gursagara degip duran öýkeniň ýokarky ýa-da aşaky bölegindäki üçburç görnüşli daralmagy

tapmaga mümkinçilik berýär. Bu gysylan, pyssaran, üýtgedemelik öýken parenhimasydyr.

Durulygyň ýokarlanmagy esasynda mylaýym öýken suratyny tapýan gatlaklaýyn *tomografiýa pnevmotoraks* bilen tapawutlandyrmak anyklanyşyny kesgit goýmagy ýeňilleşdirýär. Şondan soňam güman etmek ýagdaýy saklansa, *plewral* punksiýasy geçirilýär, *pnevmotoraksda* howa alynýar, ýöne ýerli *emfizema* bolsa howa almak başartmaýar. Haçan-da, ýaňy doglan çagalarda dartgynly *pnevmotoraksy* ýada salýan kliniki we rentgenologiki ýagdaýlar ýüze çykyp, *plewral punksiýada* howa alyp bolmasa, lukman ýaňy doglan çaganyň ýiti ýerli *emfizemasy* barada pikir etmelidir. Käbir alymlar ýerli *emfizema* ýagdaýyny anyklamak üçin ýöriteleşdirilen barlag usullaryny: *angiopulmonografiýa* we *bronhoskopiýa* ulanmaly diýip hasaplaýarlar.

Bu ýagdaý ýüze çykanda diňe has ýönekeý we howpsuz barlag usullary arkaly anyklanyşy tassyklamak üçin, esasanam, görkezmeler berilmedik ýagdaýynda, ýaňy doglan çagalaryň ýiti ýerli *emfizemasy*ny ýüze çykarmak üçin rentgen barlaglarynyň ulanylmagy zerur hasaplanylýar. Ýaňy doglan çagalaryň dogabitdi ýiti ýerli *emfizemasy*nyň bejerilişi kesim arkaly hirurgik usulda gyssagly *torakotomiýa* geçirilip, zeper ýeten bölegi aýrylýar. Köp halatlarda dürli şertlere baglylykda hirurg gerekli howpsuzlyklary berjaý edip bilmeýär.

Şonuň üçin bu bejergiler çagalaryň ýöriteleşdirilen döş kapasa bölüminde ýa-da döş kapasa hirurgynyň gatnaşmagynda geçirilmelidir. Köpeliň öýken içi basyşynda çaganyň ölüm howpy diňe bronhoskopiýanyň we zeper ýeten bölegiň bronhuny porolon plom-basy bilen wagtlaýyn dykylmak esasynda aýrylyp bilner. Radikal operasiýalar *endotraheal* beýhuş bilen öň-gapdal üstde 5-nji gapyrgada ýerine ýetirilýär. Zeper ýeten böleginiň aşa dartgynly parenhimasy-na şikes ýetirmezlik üçin *plewral* boşluk emaç bilen aýrylmalydyr. Çişen bölegi ähli *plewral* boşlugyny eýelemegi öýken düýbündäki manipulýasiýalara päsgel berýär we operasiýany kynlaşdyrýar. Öýken bölegi öýkeniň düýbünden aýrylyp, ýaranyň üstüne çykarylýar. Çylşyrymly ýagdaýlarda (çaganyň ýagdaýynyň agyr bolmagy operasiýany çalt tamamlamagyň mätäçligi) zeper ýeten bölegiň düýbi öýkeniň kökünü tikýän apparat bilen aýrylýar.

► **Dartgynly öýken kistasynyň** klinikasyny dogabitdi ýerli *emfizemanyň* klinikasyndan tapawutlandyrmak kyn. Onda ýiti dem alşyň ýetmezçiliginiň alamaty, gursagara süýşmesi, kistanyň üstünde *timpanit* belleniýär.

Anyklamak üçin gyssagly rentgenogramma geçirmek degerli netije berýär we ähli *plewral* boşlugyny tutýan ýuka diwarly, tegelek howaly boşlugy tapmak bolýar.

Ýaňy doglan çagalarda ýumşak dokumalaryň gowşaklygy gursagara süýşmegine we esasy damarlaryň eplenmegine getirýär. Bu bolsa çaganyň ýagdaýynyň aşa agyr ýagdaýa düşmegine getirýän sebäpleriň biridir. Bular ýaly ýagdaýda öýken içi dartgynlylygy aýyrmaga gönükdirilen çäreleri geçirmek zerurdyr. Şeýlelikde, öýken kistasynyň punksiýasy *plewral* punksiýasynyň geçirilişi ýaly düzgünde ýerine ýetirilmelidir.

Ýaňy doglan çagalar öýken içi dartgynlyk aýrylandan soň, hökmany suratda ýöriteleşdirilen çaga döş kapasa hirurgiýasy bölümüne ýerleşdirilmelidir. Öňler dartgynly kistalar diňe radikal operasiýalaryň kömegi bilen bejerilse, häzirki wagtda klinikada özleşdirilen bronh dykmakdan giňden peýdalanylýar ýada Monaldiniň usuly bilen punksiýa amala aşyrylýar.

► **Pnewmotoraks, piopnewmotoraks.** Ýaňy doglan çagalarda haýsydyr bir keseliň (öýken sowuklamasy, sepsis) ýa-da öýkeniň we döş kapasasynyň çaga dogrulýan wagtyndaky şikesleriniň gaýraüzülmeleri bolup durýar. Kliniki ýüzeýkmalary plewra içi dartgynlylygyň alamatlary (howanyň ýetmezligi, aragursagyň sagdyn tarapa süýşmegi) bilen häsiýetlendirilýär.

Zeper ýeten tarapda döş kapasasynyň çişmesi we onuň dem alyşdan galmasy, *perkutor* sesiniň gysgalmagy (*pnewmotoraksda* – ýokarky böleginde *timpanit*, aşakda – kütelmesi), dem alşyň peselmesi ýüze çykýar.

Giňişleýin rentgenografiýa gursagaranyň süýşmegini, zeper ýeten tarapda tutuşlaýyn garalmasy (*piopnewmotoraksda* – suwuklygyň kese çägi) ýüze çykýar. Bejeriş *plewral* punksiýasyndan başlanýar (*piopnewmotoraksda* çagany golaýdaky hirurgiki bölümüne, *plewral* boşlugyny gyssagly drenirlemek üçin alyp gitmek zerur). Şol ýagdaýda *plewral* boşlugynda saklanýan suwuklyk aýrylýar we ýerine

antibiotik goýberilýär. Bolmadyk ýagdaýynda *plewral* boşlugyny *drenirmek* zerurdyr.

Bäbeklerde *pnewmotoraks*, köplenç, *alweolalaryň* aşa dartylmagy netijesinde, aýratyn hem dogluş wagtyndaky şikeslerde ýa-da emeli dem beriş wagtynda bolup, köplenç, öýken parenhimasynyň ýyrtylmagyna getirýär.

Ýokarda bellenilen ýagdaýlar ýaly *pnewmotoraksyň* klinikasy howa ýetmezçiligi we gögermek bilen häsiýetlendirilýär. Olaryň aýdyňlygy *pnewmotoraksyň* görnüşine (çäkli, ýönekeý, dartgynly) we öýken *atelektazynyň* derejesine baglydyr. Köplenç, gürrüň hiç hili klinikanyň ýüze çykarmaýan çäkli *pnewmotoraksy* barada gidýär. Umumy ýa-da dartgynly *pnewmotoraksda* *plewra* içi dartgynlylyk alamatynyň klinikasy ýüze çykýar, gursagara garşydaky tarapa süýşýär. Zeper ýeten tarapda timpanit, dem alşyň peselmegi bolýar.

Rentgen suratynyň *pnewmotoraksa* mahsus bolan: gursagaranyň süýşmegi, diafragma gümmeziniň pes durmagy, zeper ýeten tarapda umumy ýagtylanma, öýken suratynyň bolmazlygy ýaly alamatlar tapylýar.

Yaňy doglan çagalarda *pnewmotoraks* anyklanandan soň, onuň bejergisi haýal etmezden ýerine ýetirilmelidir. Gyssagly *plewral* punksiýasy geçirilip, howasy sordurylýar. Gaýtdan *plewral* boşlugyny *punktirmek* we *plewral* boşlugyny *drenirmek* seýrek duş gelýär. Bu soraglar keseliň geçişi we kliniki rentgenologik maglumatlaryň üýtgemegini hasaba almak bilen çözülýär.

► **Gursagaranyň äpet çişleri we kistalary** ýaňy doglan we kiçi ýaşly çagalarda *asfiksiýa*, ýiti howa ýetmezçiligine getirýär. Bu ýagdaý traheýanyň, bronhuň, gaýdyp gelýän *nerwiň* basylmagy bilen baglydyr. Dem alşyň ýiti bozulmalary gursagaranyň ön tarapynyň ýokary bölegindäki çişleri ýüze çykarýar, ýöne ýaňy doglan çagalarda yzky gursagaranyň *newrogen* çiş netijesinde ýüze çykýan agyr *asfiksiýalar* hem duşýar. Käwagt dem alyş ýetmezçiliginiň alamaty mediastinal sindrom diýilýän ýokarky boş wenanyň basylmagynyň alamatlary bilen gabat gelýär. Onda egniň ýokarky böleginiň derasty wenalarynyň giňelmegi, boýun

wenalarynyň çişmegi, ýüzüň we boýnuň çişmegi bolýar. Gursagara çişlerinde perkussiýa az maglumat berýär.

Diňe öýkeniň ýa-da gursagaranyň öňüniň ýokarky böleginiň biçäk uly çişlerinde çäkleriň giňelendigini we onuň garşylykly tarapa süýşendigini bilmek bolýar.

Auskultatiw alamatlar hasam maglumat beriji däl, inňän az ýagdaýda öýkende hyžžyldylar we dem alşyň peselýändigini anyklanylýar. Gursagaranyň çişlerini ýüze çykarmakda rentgen barlaglary ilkinji orunda durýar we onuň ýerleşişini hem-de ölçeglerini kesgitlemek bolýar. Kompýuter *tomografiýa* usuly keseli kesgitlemekde uly orun tutýar.

Şeýlelikde, çişň öňki gursagarada ýerleşmegine timusdan, damardan we *teratodermoidlerden* emele gelmeler mahsusdyr. Yzky gursagarada ýerleşmegi newrogen çişiniň barlygyny, ortaky gursagarada ýerleşmegi bronhogen we *limfosarkoma* mahsusdyr.

Gaýragoýulmasyz umumy barlaglaryň içinde döş kapasasynyň organlaryny giňişleýin iki proyeksiýadaky rentgenografiýadan başga gatlaklaýyn *tomografiýa*, gyzyldödegiň kontrast barlagy, görkezme boýunça bolsa *pnevmomediastinografiýa*, *bronhografiýa* geçirilýär. Gursagara çişleriniň bejergisi hirurgik usulda, hatda käwagt artýan dem alyş bozulmasy operasiýany gaýragoýulmasyz ýagdaýda geçirilmäge mejbur edýär.

► **Ranula** – dilasty mäziň kistasy. Göni diliň astynda, agyz boşlugynyň düýbünde ýerleşip, dilasty mäziň akarynyň dykylmagy ýa-da gaýnaglamagy netijesinde ýüze çykýar. Uly ölçeglere ýeten ranula dili ýokaryk, yza itip, ýaňy doglan çagalarda dem alşyň bozulmagyna getirýär.

Klinikasy ýuwaşdan artýan dem alyş bozulmasy, ýokarlanýan *inspirator* howa ýetmezçiliginden durýar. Agyz boşlugyna seredilen wagtynda diliň astynda tegelek, *flýuktuirlenýän* emele gelme görünýär, onuň ýuka gabygyndan dury, sarymtyl suwuklyk görünýär.

Bejerilişi: Ranulanyň bejergisi hirurgik, ýagny kistanyň diwarynyň bölekleyin kesilmegi geçirilýär. Ýiti dem alyş bozulmalary bolan ýagdaýynda bolsa, kista gyssagly *punktirläp* boşadylýar we näsag ýöriteleşdirilen çaga hirurgiýasy bölümüne ýa-da eňek-ýüz bölümüne ugradylýar.

► **Hoananyň atreziýasy** – bu yzky burnuň deşikleriniň geçmezligi bilen häsiýetlendirilýän dogabitdi nädogry ösüşdir. Ikitaraplaýyn hoananyň atreziýasy örän seýrek dus gelýär. Atreziýanyň üç sany anatomik görnüşi tapawutlandyrylýar:

- membranaly hoana ýukajyk birleşdiriji barda (germew) bilen ýapylan;
- süňkli-süňk çykyntgylary ýapýar;
- burun ýollarynyň doly bolmazlygy.

Hoananyň ikitaraplaýyn atreziýasynyň klinikasy köpelyän howa ýetmezçiligi, gögermeklik, dem alşyň durmagy bilen häsiýetlendirilýär. Ol hem çagalaryň agzyndan dem alyp bilmeýänligi bilen düşündirilýär. Çaga aglan wagtynda gögermeklik birneme azalýar (agzy bilen dem alýar).

Hoananyň atreziýasy burnuň ýollaryna rezin kateter bilen zond goýmak arkaly takyklanylýar. Ilkinji kömek agyz bilen dem almağa ýardam etmekdir. Bu ýagdaýda çaganyň eňegi döş kapasasy-na ýelim bilen ýelmenilýär. Çaganyň ýagdaýy durnuklaşandan soň, *otorinolaringologyň* ýa-da çaga hirurgynyň maslahaty hökmandyr.

Membranaly görnüşinde germew aňsat aýrylýar. Süňkli görnüşinde bejergini çaga *otorinolaringology* ýa-da çaga hirurgy ýerine ýetirýär.

► **Makroglossiýa** – bu diliň möçberiniň ulalmagydyr. Hakyky makroglossiýa dil beden etiniň gipertrofýasy bilen bagly we çaga nerw-psihiki ösüşiniň bozulmagy bilen dogulýar (Daunanyň keseli, kritinizm).

Hakyky däl *makroglossiýa* diliň ölçeginiň täze dörän damar emele gelmeleriniň netijesinde alynmagy (*limfangioma*, *gemangioma*). Kesel çaga doglandan soň, soruşynyň bozulmagy we dem alşynyň bozulmagy bilen baglylykda ýüze çykýar.

Barlag wagtynda ölçegi ulalan, agyz boşlugyndan çykyp duran dili görmek bolýar. Eger kömek berilmese, çaganyň heläk bolmagy mümkin. Dem alşyň aşa bozulan ýagdaýynda dili agyz boşlugyndan çykaryp, berkitme edilenden soň, çaga gyssagly ýöriteleşdirilen hasahana ugradylmalydyr. Soňra radikal operasiýa eňek-ýüz hirurgynyň gatnaşmagynda geçirilýär.

Öýkeniň ageneziýasy. Baş bronh bilen öýkeniň bilelikde bir wagtyň ozünde bolmazlygyna ageneziýa diýilýär.

Aplaziýa (baş bronhdan rudiment bolanda) öýkeniň ýa-da onuň bir böleginiň bolmazlygydyr.

Ikitaraplaýyn öýken ageneziýasy ýa-da aplaziýasy ýüze çykan çaga ýaşamaga ukyply däldir.

Bu keseliň klinikasynda döş kapasasynyň asimmetriýasy birinji ýere geçýär we kemisligiň bolan tarapy ýasylanýar we dem alyşdan yza galýar, gursagara organlary öýkeniň kemisligine tarap süýşýär. Sagdyn öýken giňelen döş kapasasynyň garşydaş tarapyndan geçýär we gursagara ingisini emele getirýär.

Anyklanylyşy. Kliniki, bronhologik barlaglar esasynda kesgitlenýär. Munuň ýaly kemislikleri bolan çagalar maşgala lukmanynyň gözegçiliginde saklanýar.

Öýken gipoplaziýasy. *Gipoplaziýa* – bu öýkeniň ähli elementleriniň (bronhlaryň, damarlaryň we öýken parenhimasynyn) kämil bolmazlygydyr. Öýken gipoplaziýasynyň birnäçe görnüşleri bar.

- Öýkeniň tutuşlygyna gipoplaziýasy;
- Öýkeniň bir üleşiniň gipoplaziýasy;
- Öýken segmentiniň gipoplaziýasy.

Şeýle-de *gipoplaziýa* bir we iki taraplaýyn bolup biler. Iki taraplaýyn öýken gipoplaziýasy bilen doglan çagalar ýaşayşa ukyply däldir.

Kliniki alamatlary. 1–2 sany segmentiň *gipoplaziýasynyň* alamatlary känbir bildirmeýär we keselleriň önüni alyş gözegçilikler geçirilende tötänden ýüze çykarylýar.

Öýkeniň tutuşlygyna gipoplaziýasynyň klinikasy: näsaga gözegçilik edilende, esasan-da, çaganyň arka tarapyndan syn edilende döş kapasasynyň asimmetriýasy ünsüni özüne çekýär. *Aplaziýanyň* bolan tarapyny kakyp göreniňde (perkussiýa) gysgalan perkutor ses eşidilýär. Gursaklar zeper ýeten tarapa süýşýär we şol ýerde ausklutasiýada gowşak dem alyş eşidilýär.

Bronh-öýken gurluşynyň kemisligi esasynda dörän keselleriň içinde öýken üleşüniň *emfizemasy* köp duş gelýär. Edebiýatlaryň berýän maglumatlaryna görä, bu kemisligiň ýygylgy 100 müň sany doglan çaganyň içinde biri şol kemislikli bolýar.

Kliniki alamatlary we anyklanylyşy: keseliň geçişi boýunça *kompensirlenen* we *dekompensirlenen* hem-de *subkompensirlenen* görnüşleri bolýar.

Kompensirlenen görnüşi: çaga doglandan soň 6 ýaşa çenli dowurde keseliň alamatynyň ýüze çykmagy bilen häsiýetlendirilýär. Kesel käwagtlar wagtal-wagtal ýagdaýynyň gowulaşmagy (remissiýa) bilen, haýal we dowamly geçýär. Esasy alamatlary ujypsyz demgysma we üsgülewükdir. Bu alamatlar bolsa dem alyş organlaryny sowuklama kesellerine güman etmäge esas berýär. Demgysma, üsgülewük bejerileni bilen aýrylmaýar, remissiýa wagtynda hem aýrylyp gitmeýär. *Emfizemanyň* uzak wagta çekmegi döş kapasasynyň we oňurga sütüniniň görnüşiniň üýtgemegine getirýär.

Subkompensirlenen görnüşi ýiti geçýär we gögermek, demgysmanyň ýagdaý demin gysylýan ýagdaýyna – *asfiksiýanyň* tutgaýy bäbeklik dowründe ýüze çykýar. Demgysmanyň duýdansyz güýjemegi *asfiksiýanyň* tutgaýyna getirýär. Bu bolsa käwagtlar her günde ýüze çykyp gysga wagtyň içinde özbaşdak aýrylyp gidýändigini bilen häsiýetlendirilýär. Köp çagalarda demgysma bilen birlikde ýerli sianoz ýüze çykýar. Keseliň dowamynda remissiýa döwürleri hem bolup, olar 1–2 aýdan köpräk wagta çekýär. Çagalaryň köpüsiniň döş kapasasynyň görnüşi üýtgeýär.

Barlaglarda öýkeniň zeper ýeten ýeriniň üstünde gury sesi we dem alşyň mese-mälim gowşandygy kesgitlenilýär. Köp çagalarda ýüregiň çalt urmagy we ýürek urgusynyň sesi tutuksy çykmasy eşidilýär.

Dekompensirlenen görnüşi. *Emfizemanyň* bu görnüşiniň esasy alamatlary demgysmadan, gögermeden, *asfiksiýanyň* tutgaýyndan ybaratdyr. Olar çaga doglandan 1 hepdeäniň içinde ýüze çykýarlar we möwjeýärler. Köplenç, dem alyş 1 minutda 80–100 gezege çenli köpeliýär. Gysga wagtylyk gowulaşma esasynda uzaga çekýän agyr *asfiksiýanyň* tutgaýy gelip ýetýär we ol özbaşdak aýrylyp gitmeýär.

Şunuň ýaly pursatlarda käwagt çaganyň özünden (huşuny ýitirmegi) gitmegi we tutgaý tutmagy mümkin.

Emfizemanyň bolan üleşinde dem alyş eşidilmeýär. Kakylyp görlede (perkussiýada) deprek sesi (*timpanit*) eşidilýär. Näsaglaryň ýagdaýy gün-günden agyrlaşýar we ýaşaaýyş iki aýdan uzaga çekmeýär.

Dogabitdi ýerli *emfizemany* anyklamakda rentgenoskopiýa we rentgenografiýa barlaglarynyň ähmiýeti örän uludyr. Bu barlaglar zeper ýeten ýerde öýken üleşiniň durulygynyň ýokarlanandygy we göwrüminiň ulalandygy, öýken suratynyň garyplaşandygy, öýkeniň zeper ýeten tarapa süýşendigi, gursagara ingisiniň alamatlarynyň ýüze çykandygy görünýär. Üleş *emfizemasy* bolan tarapyň bronhografiýasy bronhlaryň geçirijiliginiň bozulandygyny ýüze çykarmaga mümkinçilik berýär. Onuň üçin segmentar we üleş bronhlarynyň kontrast bilen doly doldurylmazlygy mahsusdyr. Rentgen barlagyna gorä, bronhlarda üzülme döreyän ýaly şekil emele gelýär, oňa bronhlaryň «ýolunma alamaty» (amputasiýa) diýilýär. Käbir ýagdaýlarda segmentar bronhlaryň şahalarynyň iki-ýekesi kontrastirlenýär, beýleki çetki şahalary bolsa kontrastirlenmeýär.

Öýkeniň ýerli *emfizemasy*nyň kompensirlenen görnüşini anyklamak üçin döş kapasasynyň giňişleýin rentgen barlagyny geçirmek ýeterlikdir.

Subkompensirlenen we dekompensirlenen görnüşleri: gapyrganyň gönelmegi, gapyrgara boşluklarynyň giňemegi we döş süňküniň aňyrsyndaky boşlugyň giňemegi ýaly aýdyň rentgen alamatlaryna eýedir.

Deňeşdirme anyklanyşy. Çagalarda bäbeklik we süýt emýän döwründe barlag usullarynyň geçirmekligiň kynçylyklary bilen baglanyşykly. Bu keseli anyklamak ýeňil däl. Bu keseli öýkeniň dogabitdi kemislikleri we gaýnaglama kesellerinden, bronhlara del jisim düşmeginden tapawutlandyrmaly. Öýkeniň dartgynly kistasy (halta) onuň gaýrüzülmelerinde emele gelýär. Şol gaýrüzülmeleriň içinde bronhlaryň klapan mehanizmi köp duşup, netijede, kista ulalýar we dartgynlygy artýar. Klinikasynda demgysma, gögerme, *asfiksiýanyň* tutgaýy agdyklyk edýär. Gursagara sagdyn tarapa süýşýär, «gursagara ingisi» alamaty ýellenen (çişen) tarapda diafragmanyň gümmeziniň

tekizlenme alamatlary ýüze çykýar. Dartgynly kista (halta) üçin rentgen barlagynda öýken durulygynyň beýgelmesi mahsusdyr.

Öýken köküniň *emfizemasynda* öýken suratynyň garyplaşmasy bolup geçýär we ýellenen öýkeniň kölegeleri döş kapasasynyň sudury bilen birigýär. Kistanyň töwereginde öýken suraty peselýär. Öýkeniň dartgynly kistasynyň çäkleri süýri bolup, ähli ýerini görmek, yzarlamak başartmaýar. *Emfizema* üçin bolsa aýdyň dartgynly çäkler görünýär. Öýken kistasy infisirlenen ýagdaýynda onda suwuklygyň derejesini we onuň tekizligini görmek bolýar. Munuň ýaly alamatlar *emfizemada* duş gelmeýär.

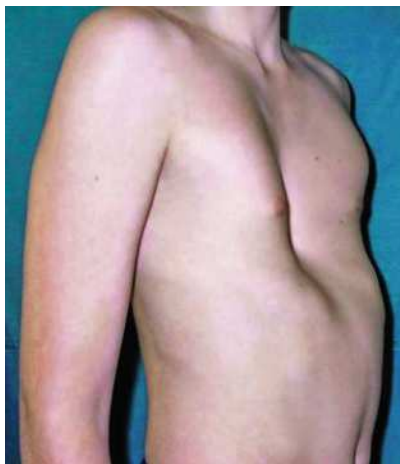Öýkeniň dartgynly kistasy bolan näsaglaryň *rentgenoskopiýa* barlagynda dem alyş fazasynda gursagaryň garşydaş tarapa maýatnik şekilli hereketini (Galsknet-Ýakobsonyň alamatyny) görmek bolýar. Ýerli *emfizemasy* bolan çagalarda gursagaryň ýerleşşi we öýken durulygy dem alşyň dürli fazalarynda üýtgemän galýar.

Bejerilişi. Operasiýa etmek arkaly geçirilýär. *Emfizemanyň* kompensirlenen görnüşinde kesel kesgidi anyklanylan badyna gaýragoýulmasyz ýagdaýda operasiýa edilmeli. *Dekompensirlenen* görnüşde bir gije-gündiziň dowamynda operasiýa edilmeli. Operasiýanyň önüsyndaky taýýarlyk işleriniň göwrümi we dowamlylygy *emfizemanyň* görnüşine, onuň gaýrüzülmelerine we bile gelýän kesellerine baglylykda geçirilýär. Bu işlerde çyglandyrylan kislorod bilen *ingalyasiýa*, ýüregiň funksiýasyny gowulaşdyrýan serişdeler, stimullirleýji dermanlar belleniýär. Operasiýada, köplenç, lobektomiýa, ýagny zeperli ülşi aýyrmak amala aşyrylýar. Býulauyň usuly boýunça sorujy goýulýar.

GUÝGUÇ ŞEKILLI DÖŞ KAPASASY (GŞDK)

Guýguç şekilli döş kapasasy (GŞDK-da) dogabitdi kemislik bolup, onuň emele gelmegine gapyrgalar, döş süňki bilen aralykdaky germew – diafragma we beden muskullary gatnaşýar (*13-nji surat*).

Kliniki alamatlary: Esasy aýratynlygy döş süňküniň we gapyrgalaryň sagital tekizlik boýunça içe çökmegi zerarly gursak süňki bilen oňurga sütüniniň aralygynyň ep-esli azalyp, döş kapasasynyň ýasylaşmagydyr. Gapyrgalar anyk *deformirlenýärler* we gytakly-



13-nji surat.
Guýguç şekilli döş kapasa

gyna ýerleşýärler. Bu bolsa döş kapasasynyň öň diwarynyň mys-salarynyň hem ýerleşişiniň üýt-gemegine getirýär. Guýguç şekilli deformirlenmaniň häsiýeti boýunça iki görnüş *simmetrik* we *asimmetrik* (simmetrik däl) görnüşi bolýar, olar hem içe çökmek boýunça dürli de-rejede bolup bilýärler.

Ýasy, tekiz içe çökme – bu görnüşinde döş süňki we gapyrga-laryň ählisi birsydyrgyn, endigan çökýär.

Yş görnüşli içe çökme – döş kapasasynyň darajyk böleginiň sa-gital ugry boýunça çuň içe çökmeginden ybaratdyr.

Döş süňküniň we oňa golaý gapyrgalaryň endigan tegelek böle-ginde çökmegi netijesinde konus şekilli içe çökme emele gelýär. Bu kemislik göwre syrdamlygyny (*osanka*), ýagny dik durşuny we içki organlaryň işleýşini üýtgedýär.

Guýguç şekilli döş kapasasynyň kliniki taýdan geçişi dürli ýaşda käbir aýratynlyklara eýedir.

Guýguç şekilli döş kapasasynyň süýt emýän ýaşly çagalarydaky kemisliginiň geçişiniň aýratynlyklary: doglandan soň döş kapasasynyň çala göze ilýän içe çökmesi ýüze çykýar. Esasy alamaty «paradoksal dem alma», ýagny dem alan wagtynda döş süňküniň we gapyrgalaryň içe çökmesi bolup, çaga aglanda ýa-da gygyranda has aýdyň bildirýär. Bu alamat çagany bir gapdala ýatyryp gözegçilik edilse has aýdyň bildirýär.

Deformasiýanyň artmagy döş kapasasynyň işleýşiniň kem-kemden bozulmasyna getirýär. *Stridor* dem alşyna dowamly öý-ken sowuklamasyna ýykgyň edijilik döreýär. Çaganyň ömrüniň bu döwründe ýürek-damar ulgamynda kän bir üýtgeşmeler bolmaýar, ýöne şeýle-de bolsa bu ýagdaýda dogabitdi ýürek kemislikleri bilen utgaşyp gelyän keselleriň bardygyny hem unutmalý däl.

► **Döş kapasasynyň guýguç şekilli kemisliginiň mekdebe çenli ýaşly çagalarda geçişiniň kliniki alamatlary.**

Çagada döş süňküniň we gapyrgalarynyň gýşarmalary (egriligi) anyk bildirýär.

Daşky sypaty we göwresini tutuşy üýtgeýär. Gursak *kifozy* has-da artýar, oňurga sütüniniň gapdala gýşarmasy ýüze çykýar. Gapdaldan synlanyňda çaganyň eginleriniň sallanyandygy, garnynyň öňe gabaryandygy, döş kapasasynyň ýasylanandygy we gapyrga ýaýlarynyň ýokary galandygy oňat görünýär. «*Parodoksal* dem alyş» alamaty çuňňur dem alnanda (uludan dem alanda) ýüze çykýar.

Gursak süňküniň we gapyrgalaryň içe çökmesi, köplenç, simmetrik we konus şekilli bolýar. Gýşarmanyň depesi bolup hemişe gylyç şekilli ösünteginiň döş süňküne birleşýän ýeri hyzmat edýär. Bu ýaşda döş kapasasynyň guýguç şekilli *deformirlenmesi* heniz düýpli kosmetiki kemçilik diýlip hasap edilmeyär, ýöne şeýle-de bolsa ýürek we öýken tarapyndan döreýän üýtgeşmeler has aýdyň ýüze çykyp başlaýar we çagada bronhitler, öýken sowuklamalary, ýygy-ýygydan kesellemegine mümkinçilik döreýär. Bu çagalarda beýlekilere garanyňda oýun oýnan wagtlarynda tiz ýadamaklyk peýda bolýar.

► **Döş kapasasynyň guýguç şekilli kemisliginiň mekdep ýaşly çagalarda geçişiniň kliniki alamatlary.**

Bu döwürde döş kapasasy tarapyndan dörän üýtgeşmeler has aýdyň ýüze çykýar.

Çaga özüniň kosmetiki kemçiligine akyl ýetirip başlaýar hem-de ony gizlemäge çalyşýar. Bu bolsa belli bir derejede çaganyň psihikasynyň üýtgemegine getirmegi mümkin. Göwre görnüşiniň üýtgemekligi has-da güýçlenýär. Oňurga kifozy mesemälim görünýär, köp näsaglarda oňurga sütüniniň ep-esli gapdala gýşarmasy hem aýdyň bildirýär. Köplenç, pes iýmitlenme esasynda çagalaryň deri örtükleri solgun reňkde bolýar. Olar hereketli oýunlary oýnanlarynda we fiziki agram çekenlerinde tiz ýadaýandyklaryny, dem gysmanyň we ýüregiň çalt urmasynyň döreýändigini belläp geçýärler. Çagalaryň köpüsinde ýokarky dem alyş ýollarynyň ýygy-ýygydan gyzarmasy (*katar*) we öýken sowuklamasy duş gelýär. Käbirlerini bolsa döş süňküniň arkasyndaky agyry hemişe biynjalyk edýär. Näsaglaryň kopüsünde iriň bilen ortülen kentlewük mázleri (badamlary) duş gelýär.

Rentgen barlagy. Näsaglarda rentgen barlagy geçirilende, döş kapasasynyň boşlugynyň agza üýtgemeginiň häsiýetini we döş süňküniň *deformirlenmeginiň* I–II–III derejelerini anyklamaga mümkinçilik berýär.

Köplenç halatlarda ýüregiň çepe süýşendigi, käbir näsaglarda bolsa öýkeniň *emfizema* we pes howalanan meýdanjyklar görünýär. Şunuň ýaly kemislikleri bolan çagalar maşgala lukmanynyň hasabynda durmalydyr.

Bejerilişi. Çaga 3,5 ýaşyna baranda operasiýa usuly arkaly bejerilýär. Adatça, şeýle operasiýalar şowly tamamlanýar.

GUŞ GURSAGY GÖRNÜŞLI DÖŞ KAPASA

Döş kapasasynyň guş gursagy şekilinde deformirlenmegi gapyrgalaryň we döş süňküniň kemislikleri netijesinde döredýär.

Kliniki alamatlary. Döş kapasasynyň kemisligi çaga doglandan soň tiz ýüze çykýar. Gursak süňküniň öňe çykmagy we onuň töweregindäki gapyrgalaryň (köplenç, IV-den VIII-e çenli) çökmegi döş kapasasynyň guş gursagy şekilindäki häsiýete eýe bolmagyna getirýär. Gylyç şekilli ösüntgi öňe çykýar we aýyl-saýyl bildirýär. Döş kapasasynyň öňki-yzky ölçegleri has ulalýar we çaga howany içine soranda-da onuň ulalýandygy göze ilmeýär. Bu üýtgeşme omrünüň ilkinji ýyllarynda çagany kän biynjalyk edip hem durmaýar. Soňabaka çaganyň boýunyň ösmegi bilen birlikde bu kemislik hem ulalýar we kosmetiki kemçilik döredýär. Ýürek we öýken tarapdan bozulmalar seýrek duşup, ol, esasan, uly ýaşly (12–14 ýaşly) çagalarda gabat gelýär. Oňa uly agram berlende tiz ýadamaklyk, demgysma, ýüregiň çalt urmagy ýaly ýagdaýlar ýüze çykýar.

Çagada 5–6 ýaşynda hirurgiýa bejergisi geçirilýär we olar maşgala lukmanynyň gözegçiliginde saklanylýar.

GAPYRGALARYŇ KEMISLIKLERI

Bu kemislik gapyrgalaryň sanynyň, görnüşiniň üýtgemegi bilen häsiýetlendirilýär. Gapyrgalaryň sanynyň köp ýa-da az bolmagy simmetrik ýa-da assimetrik bolup biler. Köplenç, gapyrgalaryň sanynyň oňurga sütüniniň boýun bölümünde köpelmegi gabat gelýär.

Gapyrgalaryň doga bolmazlygy

III

Bir gapyrganyň ýa-da birnäçe gapyrganyň бүтінleý bolmazlygy gabat gelýär.

Olar köp halatlarda şol oňurgalaryň gapdal osüntgileriniň we uly döş myşsalarynyň ösüşden galmagy hem-de döş süňküniň we onuň töwereginde ýerleşen gapyrgalaryň galmagy (görnüşiniň üýtgemegi) bilen utgaşyp gelýärler. Bu kemisligiň daşky alamatlary ýok, gapyrgalaryň sanyna we tutýan meýdanyna baglylykda ýüze çykýar. Köplenç halatlarda bir gapyrganyň bolmazlygy uzak wagtlap bilinmän galýar we gözegçilik işleri geçirilende, rentgen barlagynda tötänden ýüze çykarylýar.

Birnäçe gapyrgalaryň bolmazlygy çaga doglandan soň uzaga gitmän derrew anyklanylýar, palpasiýada (elläp barlanyňda) gapyrgalaryň bolmadyk ýeri, dowamlylygy we sany ele anyk bildirýär. Bu kemçilik döş kapasasynyň ep-esli ýerini eýeläp, köplenç, çep tarapda – ýüregiň ýerleşýän ýerinde duşýar. Çaganyň ýaşı artdygyça, *deformirlenme* has aýdyňlaşýar we oňurga sütüniniň egrelmesine getirýär.

Bejergini, hasaba goýmak bilen bir hatarda, çaga hirurgy bilen bilelikde alyp barmaly we operatiw bejergi geçirmeli.

DIAFRAGMAL INGILER

Diafragmal ingiler. Diafragmanyň tebigy (adaty) ýa-da patologik deşiklerinden (yşlaryndan), şeýle hem onuň ýukalan ýerinde pökgermek esasynda garyn boşlugynyň organlarynyň döş kapasasyna tarap ýerini üýtgetmegine (süýşmegine) diafragmal ingiler diýilýär. Seýrek hem bolsa kähalatlarda döş kapasasynyň agzasynyň garyn boşlugyna tarap inýän halatlary hem gabat gelýär.

Diafragmanyň dogabitdi ingisi – dogulýan bäbekleriň 1700–2500-den 1-nde gabat gelýär (G.A.Bairow). Dogabitdi kemisliklerinden ýogalan näsaglaryň jesedi kesilip görleninde S.Ý.Doletskiý olaryň 12%-nde diafragmanyň ingisiniň ýüze çykandygyny ýazypdyr.

Gelip çykyşy boýunça:

► Çaga enäniň göwresinde bolan döwründe heniz döş kapasasy bilen garyn boşlugynyň arasynda üzňelik bolmazlygyndan ozal

diafragmanyň kadaly ösüşiniň bozulmagy netijesinde döş kapasasy bilen garyn boşlugynyň arasynda ululygy boýunça dürli deffektler emele gelýär. Esasan hem, yzky gapdal bölümlerinde (Bogdalegiň deşigi) köp emele gelýär. Şunlukda, döş kapasasynyň boşlugy bilen garyn boşlugy erkin galtaşýarlar we soňabaka garyn boşlugynyň agzasy döş kapasasyna tarap, seýrek halatlarda bolsa tersine, döş kapasasynyň agzasy garyn boşlugyna tarap inýär. Soňky ýagdaýda oňa **diafragmanyň ýalan ingisi** diýilýär.

► Iki boşluklar hem biri-birinden plewro-peritonal epiniň kömegi bilen çäklenip, heniz beden myşsasy we siňir süýümleri bilen berkäp ýetişmedik döwründe, döş-garyn germewiniň ösüşiniň bozulmagy zerarly diafragmanyň ýuka böleginden döş kapasasyna tarap güberçek görnüşe eýe bolmagy bolup geçýär. Garyn boşlugynyň agzasy döş kapasasyna tarap süýşende, diafragmanyň ýukalan bölegini hem süýşürüp alyp gidýär. Şeýlelikde, diafragmanyň bu bölegi ingi haltasy hökmünde hyzmat edýär. Bu ýagdaýlara **diafragmanyň hakyky (çyn) ingileri** diýilýär.

► Diafragmanyň dogabitdi ingileriniň nirä çykýandygyna baglylykda 3 sany esasy topara bölünýär:

- Diafragmanyň hususy ingileri;
- Diafragmanyň gyzyldök deşiginiň ingileri;
- Diafragmanyň oň böleginiň ingileri.

DIAFRAGMANYŇ HUSUSY INGILERI

Diafragmanyň hususy ingileri ýalan we hakyky bolýarlar. Köplenç, olar çep tarapda ýerleşýärler.

Galp ingi, köplenç, diafragmanyň yzky, yş görnüşli deffekti (Bogdalekiň yşy) sebäpli döräp, garyn boşlugynyň agzalary gursak boşlugyna tarap süýşýärler.

Alamatlary: garyn boşlugynyň organlarynyň döş kapasasynyň boşlugyna süýşüşiniň derejesine baglylykda ýüze çykýar. Içi boş agzanyň *plewral* boşlugyna süýşmekligi çaga dogulmazyndan oň amala aşýar. Dem alyş bozulmalarynyň, ýürek-damar ýetmezçiliginiň ýüze çykmagy bilen häsiýetlendirilýär we içiniň ýellenmegi (*meteorizm*)

zerarly ýüze çykýar. Ilkinji nobatda, *asfiksiýanyň* tutgaýy, gögerme alamatlary ýüze çykýar. Şunuň bilen bir hatarda üsgülewük we demgysma peýda bolýar. Esasan hem, çaga ýýmitini kabul edende we aglanda bu alamatlar güýjeýär.

Obýektiw barlaglar: döş kapasasynyň kömekçi myşsalaryň dem alşa gatnaşmagy ýüze çykarylýar. Demini içine soranda garnynyň içine çökmegi ýaly şu kesele mahsus bolan anyk alamatlar ýüze çykýar. Ýürek sagdyn tarapa süýşýär. Döş kapasasynyň üstünde içegeleriň sesi eşidilýär.

Kliniki geçişi boýunça bu keseliň 3 görnüşini bolýar.

Dekompensirlenen, subkompensirlenen we kompensirlenen geçişleri tapawutlandyryrlar.

- *Dekompensirlenen* geçiş – dem alşyň we ýürek-damar ulgamyň birdeň bozulmalaryndan ybaratdyr. Köplenç, ol *pnewmoniýa* bilen utgaşýar. Eger-de çaga öz wagtynda kömek berilmese, onda ol çaganyň heläk bolmagyna-da getirip bilýär.

- *Subkompensirlenen* geçiş, esasan, çaganyň süýt emýän döwründäki ýaşynda köp duş gelýär we ýýmitlendirilenden soň wagtal-wagtal biynjalyk bolmak, gaýtarmak bilen ýüze çykýar. Dem gysma we gögerme çaga agram düşende peýda bolýar. Çaganyň ösüşden yza galýandygy gözegçilik edilýär.

- *Kompensirlenen* geçiş: diafragmanyň ýalan ingisinde, şeýle hem hakyky ingisinde gabat gelýär. Hiç hili alamatlar ýüze çykmaýar. Öňüni alyş gözegçiliklerde rentgen barlaglary geçirilende tötänden anyklanylýar. Gutarnykly kesgit aşgazan – içege ýollarynyň kontrast barlagy esasynda goýulýar.

Gaýrüzülmeler: keseliň *dekompensirlenen* geçişinde, köplenç, inginiň gypjynmagy gabat gelýär. Dowamlylygy 1–2 minut bolan dürli depgindäki tutgaý şekilli agyrylaryň her 10–15 minutdan gaýtalanyp durmagy gaýra üzülmäniň birinji alamatydyr.

Şu döwürde näsaglar aglaýarlar we ýerlerini tiz-tizden üýtgedýärler. Näsag birnäçe gezek gaýtarýar, täretini we ýelini çykaryp bilmeýär, gögerme, ýürek çalt urma, dem gysma peýda bolýar.

Diňlenende (*auskultasiýada*) zeper ýeten tarapda dem alyş eşidilmeýär, döşara sagdyn tarapa süýşýär. Döş kapasasynda içege jugurdysy eşidilýär.

Dalagyň gysylmasynda kliniki alamaty aýdyň bolmaýar. Keseli anyklamakda rentgenologik barlaglar aýgtylaýjy netije berýär.

Deňşdirme, tapawutlandyрма we anyklanyşy. Dogrum şikesleri klinikasynda gögerme, demgysma, gaýtarmak ýaly häsiýetler ýüze çykýar we *diafragmanyň* ingisiniň *dekompensirlenen* geçişiniň alamatlaryny ýatladýar. Dogry, bejergi bu alamatlaryň tiz ýitmegine getirýär.

Bejerilisi. Inginiň gypjynma alamatlary bar bolsa, gyssagly operasiýa etmelidir.

Subkompensirlenen we kompensirlenen görnüşli geçişinde ýagdaýyň gowulanmagy bilen operasiýa meýilleşdirilen düzgüninde geçirilýär.

Hasabatlaryň berýän maglumatyna görä, ölümçilik 3-den 10%-e çenli ýetýär.

DIAFRAGMANYŇ GYZYLÖDEK DEŞIGINIŇ INGILERI

Diafragmanyň gyzyldök deşiginiň ingileri hemişe hakyky ingilerdir. Ingi derwezesi bolup, giňän gyzyldök deşigi, ingi haltasy hökmünde diafragma hyzmat edýär. Inginiň içinde, köplenç, aşgazan bolýar.

Kliniki alamatlary: diafragmanyň hususy ingilerinden agyrynyň, şeýle-de epigastral sebitlerinde iç jugurdysynyň bolmagy, näsagyň gaýtarmagy, gowşamaýan çala gaýtarmalar, ýuwdunmagyň kynlaşmagy ýaly alamatlary bilen tapawutlanýar.

Biraz wagtdan soň näsagyň gaýtaran gusugynda (ýaraly *ezofagit* we *gastritiň* döremegi zerarly) gan görünýär. Ol gan azlygyň döremegine getirýär.

Ingi gypjynmasy bölekleyin we tutuşlaýyn (doly) ýiti gysylma görnüşde ýüze çykýar.

Döş süňküniň aňyrsyndaky boşlukda, *epigastral* sebitde duýdansyz agyry peýda bolýar. Şol wagtyň özünde näsag her gezek naharlanandan soň az mukdarda gaýtarýar. Epigastral sebitde güýçli agyry we jugurdy ýüze çykýar.

Anyklanylyşy. Klinikasy, anamnezi (keseliň taryhy) we rentgen-kontrast barlagy esasynda anyklanylýar. Trendlenburguň ýagdaýynda ýerleşdirilende aşgazanyň bir bölegi döş kapasasynda görünýär.

Deňşdirme arkaly tapawutlandyrylyşy:

- kardiýa ýetmezçiliginden;
- kardiýospazmdan;
- pilerostenozdan;
- öýken kistalaryndan.

Bejerilişi. Ingi gysylmasy anyklanylandan soň, haýal etmän gyssagly operasiýa etmelidir.

Umuman aýdylanda, kesel dogry bejerilse-de, 2%-e çenli ölümçilik bolup biler.

Diafragmanyň ön böleginiň ingileri: hakyky we ýalan bolup bilýär. Olary şu aşakdaky görnüşlere bölýärler:

► *retrosternal* ingiler Larreyiň deşiginden çykýar. Bu ýagdaýda hemişe ingi haltasy bolup we ol ön döşarada ýüregiň daşky bölegi perikard bilen döş süňküniň aralygynda ýerleşýär.

► *frenoperikardial* ingilerde ingi haltasy bolmaýar. Perikartda (ýürek torbasynda) deffekt bolup, ol perikardy garyn boşlugy bilen baglanyşdyrýar, ýagny birleşdirýär. Iki ýagdaýda hem inginiň içinde içege bolýar.

BRONHOEKTAZ KESELI

Bronhoektaz (bronhlaryň giňelmegi) – öýkeniň dowamly keseli bolup, bronhlaryň patologik giňelmegi bilen iriňli hadysanyň netijesinde öýkeniň parenhimasynda *pnewmoskleroz* döremegi bilen häsiýetlendirilýär. *Bronhoektaziýanyň* ýaşramagynyň ýygylgy çagalarda 0,5-1,7%-e çenli aralykda bolup bilýär. Häzirki döwürde *bronhoektaziýa* kän duş gelmeýär. *Bronhoektaziýa* köp sebäplere görä döräp bilýär. Ol aşakdaky toparlara bölünýär:

- dogabitdi bronhoektaziýa;
- dem alyş organlarynyň çişme keselleri;
- bronhlaryň del bedenleri.

Dogabitdi bronhoektazlar adalgasy geçen asyrdä hödürlendi. *Bronhoektazlar* çaga doglanda we soňky ýyllarynda *embrional* bozulmalar netijesinde bronhuň diwarynyň ösüşiniň saklanmagy we ýukajyk ketirdewük gatlagyň *gipoplaziýasynyň* emele gelmegidir.

Öýkeniň çişme keselleri, bronhitler, gaýtalanýan *bronhoektazlaryň* emele gelmeginde uly orun tutýar. Ilki bilen olara *bronhitler* degişli. Şu

ýagdaýda döreyän *peribronhit* we *interstisial* çişme bronhlaryň drenaj *funksiýasynyň* bozulmagyna getirýär. Şeýlelikde, bronhoektaz döreyär. Uzaga çeken we köp gaýtalanýan pnewmoniýa, esasan, kiçi çagalarda aralyk dokumanyň düýbünden üýtgemegine getirýär.

Traheobronhial şahajygyň del jisimleri bronhlardaky destruksiýanyň döremegine diňe bir del bedeniň çökmegi däl, eýsem, bronhuň obstruksiýasynyň derejesi hem täsir edýär. Organiki we ösümlik maddalarynyň *bronhda* ýerleşmegi *bronhoektaziýany* beýleki maddalara görä (plastmas, demir we çüýşe) tiz emele getirýär. *Obliterasiýa atelektaza* getirýär, onuň iriňlemegi bolsa bronhoektazy ýüze çykarýar.

Häzirki döwürde *bronhoektazyň* döremeginiň belli bir sebäbi anyklanylmadyk, emma esasy sebäpleriniň biri *morfologik* ýetmezçilik, *postnatal* döwürdäki çişme hadysasy, *atelektazyň* döremegi bilen çykaryjy funksiýanyň bozulmagy, *endobronhit*, *panbronhit*, öýkeniň *parenhimasy*na geçýän *peribronhit* hasap edilýär. *Bronhlaryň* silindr ýa-da halta görnüşli deformasiýasynda bronhlar bronhiola geçenoklar we *atelektazyň* ýa-da *emfizemanyň* döremegi bolýar. Bu bölek dem alşa gatnaşmaýar we onda gaz çalşygy bolup geçmeýär, öýkeniň şeýle iriňli *destruktiv* bölegi *toksikozyň* çeşmesi bolýar. *Gistologik* barlaglara görä, köplenç, dogabitdi *bronhoektazlary* soň dörän *bronhoektazdan*, ýagny iriňleme hadysalary sebäpli emele gelýän *bronhoektazdan* tapawutlandyrmak mümkin.

Bronhoektazlaryň toparlara bölünişi:

- ▶ I. Gelip çykyşy boýunça: dogabitdi, soň dörän;
- ▶ II. Şekli boýunça: silindrik, halta, *fistula* görnüşli;
- ▶ III. Ýaýraýşy boýunça: bir taraplaýyn, iki taraplaýyn.

Kliniki alamatlary we anyklanyşy. Çaganyň ýa-da ene-atanyň arz-şikaýaty: ysgynsyzlyk, gowşaklyk, çalt ýadamaklyk bolup durýar. Esasy alamat: çygly üsgülewük, esasanam, ertirine gakylykly, nemli, iriňli we nemli-iriňli bolup bilýär.

Gakylygyň mukdary zeperlenmäniň göwrümüne bagly. Çagalarda bronhoektazlarda gan gaýtarma az düş gelýär, köplenç, ol del bedeniň düşmegi bilen bolýar. Ýitileşme döwründe arz-şikaýatlar has köp ýüze çykýar. 5 ýaşdan kiçi çagalar gakylygy ýuwudýarlar, şonuň üçin ene-atalar hem onuň gopýandygyny bilmeýär.

Perkussiyada zeperlenen bölekdäki sesiň gysgalmagy, esasan hem, giň *atelektazlarda* bolýar. Ýüregiň araçägi şeýle çagalarda keselli tarapy bilen goşulyşan bolýar.

Auskultasiýa has maglumatly. Zeper ýeten bölekde, köplenç, çygly, dürli yrgyldyly, iri düwmejikli hyžžyldylar eşidilýär. Köplenç, hyžžyldylar üsgülewükden soň ýitýär. *Auskultatiw* barlag, esasan, ertirine ukudan soň geçirilýär.

Bronhoektaziýalaryň anyklanyşy anamnezine bagly, esasan, ilkinji ýyllaryndaky alamatlara üns berilýär. Ol hem hadysanyň dowamlylygyna baglylykda dürli-dürli bolýar. Ahyrky kesgit *bronhoskopiýa, rentgenografiýa, bronhografiýa we radioizotop* barlaglary esasynda goýulýar.

Esasy alamatlaryň biri – üsgülewük. Ol hem *bronhitiň* bolmagy, soňra *bronhoektaz* hadysanyň bolmagy bilen *bronhoskopiýanyň* geçirilmegini görkezýär.

Endoskopik anyklanma *traheobronhial* bölekleriň nemli bardasynyň görünýän bahasyna baglydyr, eýsem, kataral bronhitde ýa-da iriňli hadysanyň döremeginde, remissiýa döwründe hem *bronhlaryň* zeperlenen böleginde iriňli gakylyk bolup bilýär. Kataral *bronhitde* gopmalar nemli häsiýetli. *Bronhoektaziýada* iriňli ýa-da kataral bronhit zeperlenen bölege görä ýüze çykýar.

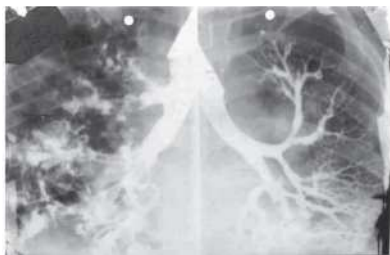
Ýerli *endobronhit* öýken bölejiklerine ýaýrap, bölejik *bronhoektaz* hadysasynyň bardygyna şaýatlyk edýär. Ikitaraplaýyn *bronhoektaziýada* ýaýran iriňli *endobronhit* ýüze çykýar. Gakylygyň *mikroflorasyny* bilmek maksady bilen käbir ýagdaýda inçakeseli ýüze çykarmak üçin barlanylýar.

Rentgen anyklanyşy *bronhografiýa we radioizotop* usuly bilen barlag edilýär.

Angiografiýany käbir görkezmelerde, esasan, öýken *gipertenziýasy* güman edilende geçirilýär.

Giňişleýin rentgenografiýada bronho-damar suratyň güýçlenmegi, *infiltrasiýa, fibroz, emfizema, atelektaz* – şu üýtgeşmeleriň döş kapasasynyň *rentgenogrammasynda* bolmagy bronhoektazyň bardygyny, esasan, ýerli şekiliň barlygyny görkezýär.

Iň maglumatly rentgen usuly *bronhografiýadyr (14-nji surat)*. Ol *bronhoektazlary* ýüze çykarýar, olaryň häsiýetini – silindr ýa-da

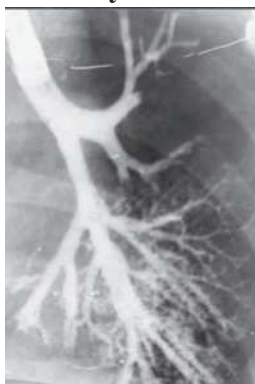


14-nji surat. Bronhografiýa

halta, öýkeniň sagdyn böleginiň ýagdaýyny görkezýär. Çagalyk döwründe, köplenç, *kombinirlenen* zeperlenme, mysal üçin, bir böleginiň we segmentiň *bronhoektazy* ýygy duş gelýär (15-nji surat).

Radionukleid barlag çaga bronhoektazlarynda öýkeniň hemme böleginiň işleýiş ýagdaýy (radioaktiw maddalaryň üýşmeginiň azalmagy) şaýatlyk edýär we anyklanmagynyň goşmaça usuly bolup durýar.

Beýleki kesellerden tapawutlandyrmak *bronhoektaziýanyň* irki döwründe şypahana şertlerinde demgysma, *bronhitlerde* geçirýärler. *Bronhoektaziýalardan* tapawutlylykda şu ýagdaýda has ýaýran dem alyş ýetmezçilikli tutgaýydyr. Iki öýkeniň hem ýokarsynda hyžžyldynyň eşidilmegi we tutgaýyň aýrylmagy bilen ýitmegi gözegçilik edilýär.



15-nji surat.
Selektiw
bronhografiýa

Dowamly gaýtalanýan öýken sowuklama hadysasy, *bronhoektaziýadan* tapawutlylykda, interstisial dokumada ýerleşýär, şonuň üçin bronhitiň ýüze çykmagy yza süýşýär. Bu ýagdaýda rentgenografiýa uly kömek berýär.

Bronhoektaziýa keselli näsaglaryň köpüsi öň inçekeselden bejergi alanlardyr. Keseller tapawutlandyrylanda hökmany suratda anamnez hem göz önünde tutulmalydyr.

Rentgende düşürilen surat bolmadyk ýagdaýynda öýken sowuklamasynda sebäpsiz gyzgynyň galmagy ýüze çyksa, inçekeseliň barlagyny geçirmek hökmanydyr.

Saglyk öýünde keseli anyklamaga mümkinçilik bolmadyk ýagdaýynda, çaga doly *bronhologik* barlag üçin hassahana ýerleşdirilmeli. Kliniki şertlerde *bronhoektaziýanyň* iriňleme goşulyşan bronho-öýken gurluşynyň dürli döremeleriniň kemçiliklerini tapawutlandyrmak gerek bolýar. Kābir ýagdaýlarda öýkeniň giňişleýin rentgenogram-

masy ýeterlik (öýkeniň iriňlän kistasy), käbir ýagdaýlarda bolsa *bronhografiýany we angiografiýany* geçirmek zerur bolýar (öýken içki sekwestrasiýa).

Mukowissidoz, Hammena Riççiniň keselini, bronhlaryň giňelmesini we deformasiýasyny, *diffuz emfizemany* hem-de bronh damar suratynyň güýçlenmegini ýüze çykarmak maksady bilen bronhologik barlagy geçirmek zerurdyr. Soňky ýyllar bu keselleri anyklamakda kompýuter *tomografiýa* usuly giňişleýin ulanylýar.

Bejergi. Çagalarda *bronhoektaziýanyň* bejergisi – öýkeniň zeperlenen böleginiň aýrylmagy radikal *transtorakal* operasiýa ýoly bilen geçirilýär, onda öň sanasion bronhoskopiýa edilýär.

Aýratyn segmentleriň zeperlenmeginde segmentiň bronhlarynyň E. A. Stepanowyň usuly boýunça rezeksiýasy we ekstirpasiýasy geçirilýär. Bu operasiýanyň üstünligi şulardan ybarat: golaýda ýerleşýän öýkeniň sagdyn bölekleri zeperlenmeýär, ýara üsti bolmaýar, goýlan parenhimanyň bronhsuz bölegi oňa Konuň deşiklerinden howanyň girmeginiň hasabyna örän çalt pnevmotizirleşýär we gowy biologik protez bolup durýar.

Konserwatiw bejergi deformirlenýän bronhitde, hadysanyň ýitileşmesinde, wagtlaýyn ýa-da ahyrky operasiýa garşy görkezmede ýaýran ikitaraplaýyn bronhoektaziýada we syrkaw meýilleşdirilen operasiýa taýynlananda geçirilýär.

Traheobronhial bölünişde şahajygyň arassalanmagy gakylygyň şepbeşikligini peseltmäge ugrukdyrylan bedenterbiýäniň, aktiw üsgülewügiň, ingalýasiýanyň kömegi bilen geçirilýär. *Mikroflora* täsir etmek üçin, esasan, hadysanyň ýitileşmeginde *antibiotikler* ulanylýar.

Dezintoksikasion, desensebilizirleýän we umumy berkidiji bejergiler geçirilmelidir. Sanator-kurort bejergi gowy täsir edýär. Hirurgik bejergi öýkeniň aýrylan böleginiň göwrümüne we öýkeniň sagdyn böleklerinde bronhitiň ýüze çykma derejesine baglylykda geçirilýär. Bronhitiň we öýkeniň ikiden köp bolmadyk böleginiň aýrylmagynda netije gowy bolýar. *Pulmonektomiýa* beýleki tarapynda zeperlenme ýok bolsa, çaganyň sagalmasyna getirýär. Has giňişleýin *rezeksiýalar*

kiçi gan aýlawynda öýken-ýürek ýetmezçiliginiň emele gelmegi bilen *gipertenziýa* döremegine howp salýar.

Gözegçilik ýakyn ýyllarda rehabilitasiýa ulgamynyň gurnamagyna gönükdirilýär. Bronhial şahasynyň barlaglarynda (bronhoskopiýa, bronhografiýa) hökmany sanator-kurort bejergisini dowamly çişmeleriň ojaklarynyň arassalanmagyny, bejeriş bedenterbiýesini geçirmek zerurdyr. Geljekde kâr saýlananda bu adamlaryň kâri himiki önümçilik, tozan bilen bagly bolmaly däldir.

ÖÝKENIŇ ÝITI BAKTERIAL DESTRUKSIÝASY (ÖÝBD)

Bu kesel dürli sebäpli bakterial öýken sowuklamalarynyň aky-mynyň görnüşleri bolup, öýkeniň we plewranyň hirurgik iriňli-çişme keselleriniň бүтін bir tapgyrny birleşdirýär. Geçen asyryň 60-njy ýyllarynda *stafilakokkyň* bakterial we öýken sowuklamalarynyň esasynda «öýkeniň *stafilakokk destruksiýasy*» diýen ada eýe boldy. Bu ýiti öýken sowuklamalarynyň giň toparyndan has agyr geçişli, ýokary ölümlü, öýkende dömüp çykýan iriňli *abssesleriň* emele gelmegi we *plewral* gaýrüzülmeleriň goşulmagy bilen geçýän keselleriň görnüşleri bolup, köplenç, hirurgik we «parahirurgik» bejeriş usullarynyň geçirilmegini talap edýär. Has ir anyklanyşy we näsaglaryň hirurgik hassahanalaryň şertlerinde toplanmagy näsaglaryň agyr toparlarynyň bejergi netijesini has gowulaşdyrmaga kömek edýär.

Soňky 10 ýylyň dowamynda iriňli-destruktiv öýken sowuklamalarynyň gelip çykyşyna gram negatiw floranyň (*proteý*, içege taýajygy, *klebsiýella*) we onuň *stafilakokk* bilen assosiasiyalary duş gelyär. Eýsem, *stafilakokk destruktiv pnevmoniyalaryň* sebäbinde I orny tutýarlar, «öýkeniň bakterial destruksiýalary» diýen adyň girizilmegi has ýerlikli boldy. Köplenç, öýken sowuklamalarynyň döremegi wirusyň ýa-da mikrobyň gatnaşmagynda geçýär.

Edebiýatda bu keselleriň toparlaryny häsiýetlendirýän köp köne atlar bilen bilelikde täzeleri hem döredi: «öýkeniň ýiti bakterial destruksiýasy» (ÖÝBD), ýiti destruktiv öýken sowuklamasy we başgalar.

► Ýiti bakterial destruksiýasy döreýşi boýunça:

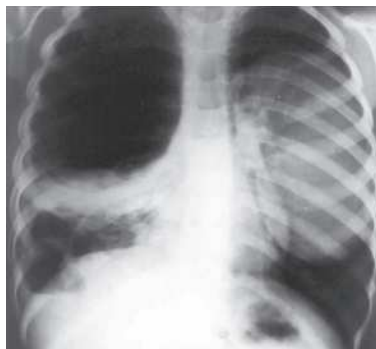
- ilkinji (*aerobronhogen*),
- ikilenji (*gematogen*).

► Kliniki-rentgenologik şekilleri boýunça:

- öýken içki gaýrüzülmeleri.
 - *abssesler*.
 - *bullalar*.

► öýkenden daşky gaýrüzülmeleri:

- *piotoraks* «doň» görnüşli,
- total (*plewranyň empiýemasy*), çäklendirilen;
- *piopnewmotoraks* we dartgynly *pnewmotoraks* (16-njy surat): dartgynly däl, çäklendirilen.



16-njy surat. *Pnewmotoraks*

► Geçiş boýunça:

Ýiti, uzaga çeken, *septiki*.

Keseliň dowamly görnüşleri:

- dowamly *absses*;
- *plewranyň dowamy empiýemasy*;
- *plewranyň dörän kistalary*.

Köp halatlarda (80%-e çenli) öýkeniň ilkinji *aerobronhogen* zerlenmeleri duş gelýär. Iriňli *omfolity*, *piodermiýa*, ýiti *gematogen osteomiýeliti* bolup, olar öýkeniň gan öýülme üsti bilen ýokuşmagy duş gelýär.

Ol bolsa esasy keseliň *septiki* görnüşiniň bardygyny subut edýär. Öýkeniň ýiti bakterial destruksiýalary dürli ýaşlarda, esasan hem, çaganyň ilkinji 3 ýaşynda duş gelýär. Ol keseliň akymynyň agyrlygyny subut edýär.

■ *Destruktiv* *pnewmoniýanyň* başlangyç döwründe öýken parenhimasynyň *subplewral* gatlagynda gatama döreýär (*infiltratlar*). Keseliň bu döwründe umumy ýagdaýynyň çalt agyrlaşmagy we gyzgynynyň ýokary galmagy bellenilýär. Bu agyr *toksikoz* bilen

düşündirilýär. Ganda *leykositoz*, *neýtrofil* süýşme bilen. EÇT ösmegi bolýar. Köplenç, abdominal, *neýrotoksik* ýa-da *astmoid* sindromlary goşulýar.

Fiziki maglumatlar bu döwürde az; ownuk ojaklaýyn pnewmoniyalar üçin häsiýetli hyžžyldylar bolmaýar. *Perkutor* kütelmäni diňe giňişleýin infiltrasiýada eşidilýär.

Keseliň başlangyç alamatlarynyň mahsus bolmazlygy, umumy alamatlaryň agdyklygy bu tapgyrda anyklamagy kynlaşdyrýar. Şol sebäpli keseli anyklamak üçin rentgenologiki usul aýgytlaýjy orunda durýar.

Keseliň irki döwründe geçirilýän bejergi dokumanyň gurluşynyň üýtgemeginiň öýken sowuklamasynyň has agyr görnüşleriniň döremeginiň önüni alýar. Keseliň giç anyklanylan ýagdaýynda ýa-da netijesiz bejergide infiltrasiýa döwründe iriň ýygnaýan ýer döreýär. Olar ululygy boýunça dürli we iki öýkende-de ýerleşip bilýärler. Öýken *destruksiýasynyň* birnäçe görnüşleri bar: iriň bilen dolan *absses* (bronhial şahajygy bilen gatnaşmaýan); suwuklyk derejesi iriň bilen dolan *absses* (bronhlar üsti bilen iriň ýygnanan boşlugynyň drenirlenmeginde). Ilkinji ýagdaýda *rentgenogramma* boýunça iriň ýygnanan ýeri infiltratdan tapawutlandyrmak kyn, ýöne şekiliň togalaklygy we merkezindäki has güýçli garaňkyrama iriň ýygnanan ýerine üns bermeli bolýar. Suwuklyk derejeli iriň ýygnaýan ýerini iriňlän kista arkaly şýdip tapawutlandyryp bolýar: iriň ýygnanan ýerde *rentgenogrammada* aýdyň ýüze çykan *perifokal infiltrasiýa* kesgitlenýär, iriňlän kistada inçe gowy ýüze çykan gabyk bolýar. Ondan başga-da iriňlän kista has ýeňil kliniki akymy bilen tapawutlanýar.

Infiltratyň iriň ýygnaýan ýerinde parenhimanyň dargamagy keseliň has agyr kliniki ýüze çykmalary bilen häsiýetlenýär. Çaganyň umumy ýagdaýy şu wagta çenli kynlaşýar.

Bedeniň gyzgyny *gektik* görnüşli bolýar, ösüp barýan *toksikoz* dem alşyň kynlygy, agyrlaşmasy bilen ýüze çykýar. Gury üsgülewük bolýar. Iriňiň bronha geçmegi bilen üsgülewük çygly bolup bilýär, ýöne käbir uly çagalarda iriň köp mukdarda gelýär, bu ýagdaý, köplenç, uly adamlarda bronhuň iriň ýygnaýan ýerinde, ýagny *krupoz* öýken sowuklamada duş gelýär.

■ Şu döwürde bejerişde ÖÝBD döremegi *antibakterial, dezintoksikasion* bejerişde, başga-da bronhoskopiýa iriňi aýyrmak we iriň ýygnaýan ýer boşlugy *antiseptikler* bilen ýuwmak üçin ulanylýar.

Iriň ýygnaýan ýere *bronhoskopiki* arassalamadan başga-da, hökmany suratda *perkutor* massaży bilen bilelikde *postural drenaj* we *ingalyasion* bejeriş ulanylýar. Käbir ýagdaýda çagalarda bejerginiň kömegi degmedik halatynda operatiw bejergi – *torakotomiýa absseini intraoperasion* arassalanmagy geçirilýär. Öýkeniň zeperlenen bölekleri aýrylýar we *plewra* boşlugyna sorujy *drenaj* goýulýar.

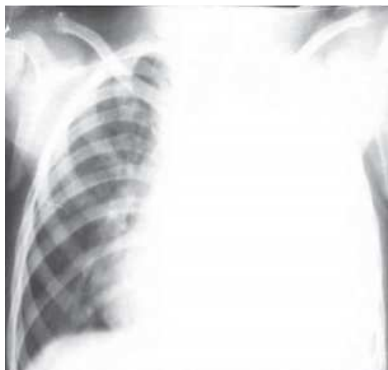
Bölüp aýyrmagyň gabarçakly görnüşi *destruktiv* öýken sowuklamanyň iň bir gowy gutarmagy bolup durýar. *Infiltratyň* täzedan döremegi bronhuň diwarynyň ýarylmagy bilen *mikroabsseini* döremegi we öýken parenhimasyň howadan dolmagy ýüze çykýar. Rentgende *bullalar* dürli howaly boşluklar tegelek görnüşli dürli-dürli ýerleşmegi we ululygy boýunça hem dürli bolup görünýär. Olaryň beýleki *patologiýalardan* esasy tapawudy diwarlaryň ýoklugydyr. Bu boşluklarda iriň bolmaýar. Bulla dörejek wagty näsaglarda ýokanç kesel ýitýär, işdäsi açylýar, ganyň görnüşleri kadalaşýar. Dem alyş bozulmalar kadada bolmaýar. Köplenç, bullalar wagtyň geçmegi bilen öz-özi ýitip gidýär. Şonda-da hökmany ýagdaýda hassa uzak wagtlaýyn gözegçilikde bolmalydyr. Öte geçen *plewral* gaýrüzülmelelere diňe bir öýkeniň sowuklamagy däl, eýsem, *plewral* gatlagyň hem gaýnaglamasy degişlidir.

Wisseral plewra bölüp aýyrmagyň dürli etaplaryna hadysalar goşulyp bilýär. Düzgün boýunça iriň ýygnaýan ýer derejesinde *plewra* tarapdan reaksiýa ýüze çykýar. Bu reaksiýa dürli görnüşlerde ýüze çykýar. Başda *plaj* görnüşli *plewra* boşlugynda ýerleşýär. Şu ýagdaýlarda *pitoraksyň* azalmagy, *piopnewmotoraksa* ýa-da *pnewmotoraksa* hem degişlidir.

Şu wagta çenli çaganyň umumy ýagdaýy kadalaşýar, ýokanç kesel ýitýär, ganyň görnüşi kada gelýär (ýöne eritrositleriň çökme tizligi beýikligine galýar). Diňe käbir ýagdaýlarda *plewral punksiýanyň* geçirilmegi gerek bolýar.

Plewral boşlugynda erkin suwuklyklaryň köp mukdarynyň bolmagyna iriňli *plewrit* diýilýär. Kliniki keşbi onuň öýken

parenhimasynyň zeperlenmeginiň göwrümi we derejesi bilen baglydyr. Şu döwürde umumy ýagdaýyň kynlaşmagy, *toksikozyň* güýçlenmegi we dem alşyň ýetmezçiligi ýüze çykýar. *Plewral* punksiýa iriňi aýyrmak üçin hökmany gerek (şu döwürde iriň suwuk bolýar), ondan bakterial ösüş alynýar, ol soň aljak antibakterial bejeriş, şeýlede *plewral* boşluga *antibiotik* erginleri goýbermek üçin gerek bolýar. Punksiýa 6–7-nji gapyrga arada pilçe çyzygyndan ýerli agyryny aýryjylar bilen edilýär.



17-nji surat. Total piotoraks

Total piotoraks (*empiýema*) – *plewral* boşlukda iriňiň köp mukdar-da ýygnanmagy bilen häsiýetlenýän ýagdaý (17-nji surat). *Empiýema* irki döwürdäki hadysalaryň öňüni alyp bolmadyk ýagdaýynda ýüze çykýar. *Plewra*nyň *empiýemasynda* ýagdaýyň kynlaşmagy diňe bir iriňli *toksikozda* ýüze çykman, dem alşyň ýetmezçiliginde hem bolýar. Şonda dem alşyň bozulmagynyň derejesi gönüden-göni *ekssudatyň* mukdary,

orta gursagaranyň ýerinden süýşmegi, dem alşyň bozulmagy bilen baglydyr. Seredilýän ýagdaý üçin *perkutor* sesiň kesilmegi we dem alşyň gowşamagy hatda zeperlenen tarapda ýitmegi bolýar. Orta gursagaranyň sagdyn tarapa süýşmegini *perkussiýa* boýunça bilmek bolýar. Rentgen alamatlary hem fiziki görkezmeleri kesgitleýär, ýagny zeperlenen tarapda döş kapasasynyň garalmagy we gursagaranyň gapma-garşy tarapa süýşmegi bolup geçýär. Döş kapasasynyň göwrüminiň ulalmagy bilen gapyrganyň aralary giňelen bolýar. *Plewral empiýemasynda* iriňi aýyrmak maksady bilen we *plewral* boşlugy arassalamak üçin gaýtalanýan *plewral* punksiýa edilýär.

Agyrlaşan ýagdaýlarda *plewral* boşlukdaky *mikrofloranyň* azalmagy bilen *fibrin* ýygnanýar, ol hem iňňäniň deşigine dykylýar, şeýlelikde, punksiýa etmek netije bermeýär. Şular ýaly ýagdaýlarda troakar arkaly дренаž turbajygy *plewral* boşlykda ýerleşdirip Byulaun

usuly boýunça sorujy goýulmagy ulanylýar. *Empiýemanyň* bejergisi soňy kostal we *wisseral* plewradaky *fibrinoz* galyndylaryň mukdaryna baglydyr.

■ *Piopnewmotoraks* dokumanyň gurluşynyň üýtgemegi öýken sowuklamasynyň kyn we köp duş gelýän öte geçmegidir. Kiçi bronhlar iriň ýygnaýan ýer boşlugynda ketirdewükli karkasdan aýrylan we zeperlenen bölekde gatylygyny ýitirýärler, şeýlelikde, howa periferiýa geçýär. Dartgynly *piopnewmotoraksly* dörän *klapanly mehanizmi* emele gelýär.

■ Dartgynsyz *piopnewmotoraks* bolsa ýiti döwürde az duş gelýär we *plewral* boşlugyna bir ýagdaýda howanyň düşmegi we boşlugynyň *fibrinli* iriň ýygnaýan ýer obliterasiýasy bilen döreýär. Dartgynly *piopnewmotoraksda* näsaglaryň agyr ýagdaýy aşaky *patogenetiki faktorlar*: *toksikoz*, dem alyş we ýürek-damar ýetmezçiligi bilen bagly bolýar. *Toksikoz* şu döwürde *plewral* boşlukda iriňli *eksudatyň* üýşmegi bilen ulalýar. Näsaglaryň ýagdaýynyň birden erbetleşmegi howa bilen öýkeniň dem alyşdan myssarmagy we gursagara süýşmegi netijesinde gapma-garşy öýkeniň kollapsy bilen bagly bolýar. Soňky ýagdaý bolsa gan aýlanyşyň bozulmagy bilen düşündirilýär. Çaga näçe kiçi boldugyça, şonça-da gursagara organlaryň süýşmegi aňsat geçýär, şonuň üçin kiçi ýaşly çagalarda ýüregiň süýşmegi we iri damarlaryň, şeýle-de gaýtarmagy, çaganyň ýagdaýynyň erbetleşmegi tä *kardiopulmonal* sarsgyna çenli ýetip bilýär.

Kliniki alamatlarynda öte geçmeler: biynjalyk, demgysma, *tahikardiýa*, nemli bardalaryň gögermegi we burun-dodak üçburçlugynyň, köplenç, deri örtüginini gögermesi örän häsiýetli bolýar. Çaga gözegçilik edilende zeperlenen tarapdaky döş kapasasynyň az-kem ýellenmegi bilen ýüze çykýan dem alşyň *asimetriýasy* ünsüňi özüne çekýär.

Perkussiyada ses ýokarky böleklerde boşluk sesli, aşaky böleklerde suwuklygyň deňinden we aşakda sesiň kütelmegi bolýar. Perkussiyä bilen gursagaranyň gapma-garşy tarapa süýşenliginiň derejesi kesgitlenýär.

Auskultasiýada zeperlenen tarapda dem alşyň düýbünden ýoklugy, garşylykly tarapda bolsa onuň güýçlüdigi duýulýar. Şeýle-

de, orta we iri köpürjikli hyžžyldylar bolýar. Ýürek diňlenilende, *tahikardiýa*, käwagtlar urgularyň ýitmegi ýüze çykýar. Kiçi ýaşly çagalarda köplenç içiniň ýellenmegi bolup, ol hem içegäniň parezi barada şaýatlyk edýär we dem alyş ýetmezçiliginiň ýüze çykmagyna täsir edýär.

Dik ýagdaýda edilen rentgen barlagy *piopnewmotoraksyň* esasy alamatyny ýüze çykarýar, ýagny *plewral* boşlukdaky suwuklygyň derejesini görkezýär. Bu alamat iki gurşawyň, ýagny howanyň we suwuklygyň araçäginini görkezýär, eger-de rentgen barlag gorizental ýagdaýda edilen bolsa, onuň bolmazlygy hem mümkindir. Howanyň we suwuklygyň ölçegi we ýerleşşi olaryň mukdarynyň gatnaşygyna bagly. Mysal üçin, onuň derejesi daşky *sinusda* iriňiniň az mukdarda ýygnanmagynda çala bildirýär, ýöne bu ýagdaýda gürrüň *pnewmotoraksyň* bardygy hakynda gidýär. Köplenç, öýkeniň ýagdaýy rentgenogrammada kesgitlenilmeýär, sebäbi ol köp ýagdaýlarda doly pyssarýar we howa bilen gysylp köküniň töwereginde serlip ýatan ýaly bolýar. Eger-de öýken *infiltrirlenen* bolsa, onda az derejede gysylýar we köküniň ýanynda onuň daşky kölegesini görüp bolýar. Mundan başga-da gursagaranyň garşy tarapyna süýşmegi anyk kesgitlenýär.

■ Dartgynsyz *piopnewmotoraksda* kliniko-rentgenologik suraty ýokarda beýan edilen bilen örän meňzeşdir, ýöne ol gursagaranyň süýşmegi we gursagyň içki basyşynyň ýokarlanmagy bilen kesgitlenýän alamatlaryň ýoklugy bilen tapawutlanýar.

Bejerilişi. Dartgynly *piopnewmotoraksly* kesellileriň ýagdaýynyň agyrllygy bilen bu gaýrüzülmede ýöriteleşdirilen bejeriş usullarynyň gaýragoýulmasyz ulanylmagy kesgitlenýär. Şeýdip dem alyş we ýürek-damar ýetmezçiligini azaltmak maksady bilen döşüň içki dartgynlygynyň ýok edilmegi esasy ähmiýete eýedir. Eger-de şu gaýrüzülme ýöriteleşdirilen hassahanalaryň şertlerinde döremedik bolsa, çaganyň ugradylmagy üçin wagtlaýyn çäre hökmünde ýapyk dartgynly *piopnewmotoraksy* açyk dartgynsyz ýagdaýa geçirmek zerurdyr. Şu maksat bilen emeli drenažy ulanyp bolýar (uly diametrli iňňe). Punksiýany öňki goltugasty cyzygy boýunça III-IV gapyrga arasynda geçirilýär. Iňňe aşak tarapa egilýär we ol ýelim bilen berkidilýär.

Ýöriteleşdirilen hassahanada *piopnewmotoraksy* bejermekde hirurgyň esasy maksady az wagtyň içinde öýkeni ýazmakdyr. Bu maksat bilen *plewral* boşluga sorujy drenaž goýulýar. Býulaň usuly boýunça sorujy *plewral* boşlugyndan iriňi aýyrmaga we gursak içki dartgynlygy aýyrmaga mümkinçilik berýär. Emma bronhial *fistulalaryň* üsti bilen hemişelik howanyň çykmagy öýkeniň ýazylmagyna getirmeýär.

Aspirasiýaly drenirlemekde (sorujy elektrowakum ýa-da suw akymly sorujy birikdirilýär) *plewral* boşlukda otrisatel basyş döredilýär, bu bolsa öýkeniň ýazylmagyna getirýär.

Soňky ýyllarda öýkeniň *fistulasyny* maksimal çalt ýapmak maksady bilen bronhlaryň wagtlaýyn *okklýuziýa* usuly giňden ulanylýar. Usulyň esasy bölejik ýa-da segmentar bronhuň (*bronhlaryň*) *bronhoskopiýasy* wagtynda bronhial *fistuladan* howanyň akymynyň ýapylmagy üçin bronhoblokatoryň goýulmagyndan (*antiseptikler* bilen öllenen gerek diametrli porolon şarjagazy) ybaratdyr. Ýapýlandan soň öýkeniň sagdyn bölümleri ýazylýar we dem alşa gatnaşýar. *Bronhoblokator* 7–10 günden soň aýrylýar. Şu wagtyň içinde *plewral* ýapraýyklaryň arasynda öýkeni ýazylan ýagdaýda saklaýan sepleşmeler emele gelýär.

Piopnewmotoraksda *plewral* boşlugu arassalamak usulynyň köp görnüşleri bar. Käbir klinikaçylar şu maksat bilen goşmaça kateter ulanýarlar, ondan *plewral* boşlugyna gerekli erginleri goýberýärler. Şeýdip, *plewral* boşlugynyň hemişelik ýuwulma ulgamy döredilýär. Yzyndan gelýän *plewral* boşluga *ultrasesiň* we *proteolitik* fermentleriň erginleriniň täsir etmegi bilen *torakosentez* usuly ulanylýar. İçindäki dyky aýrylandan soň *antibiotikleriň* erginleri goýberilýär.

Bejerginiň üstünligi, köplenç, çaganyň *mikroflorasynyň* häsiýetine we immun statusyna baglydyr, emma häzirki zaman anyklanyşy – netijeli antibakterial bejergi we prosesiniň döremeginiň dürli tapgyrlarynda hirurgik bejeriş usullarynyň dogry ulanylmagydyr. Muňa garşy ýagdaýda öýkeniň we *plewral* zeperlenmesiniň dowamly görnüşleriniň döremegi mümkin. Iriň az wagtda *plewral* boşlukdan aýrylmasa, piotoraksda *plewral* ýa-

prajyklar galyň we dykyz *fibrin* gatlagy bilen örtülýär. Zeperlenen tarapynda *fibrin* ýara birleşdiriji dokuma çalyşýar, munda gapyrga arajyklar ýakynlaşýar, skolioz döreýär. *Fibrin* bilen örtülen öýken ýazylmaýar. *Piopnewmotoraks*da şu ýagdaýda plewrada galyndy boşlugynyň emele gelmegi bilen hemişe işleýän bronhial *fistula* döreýär. Köplenç, döş kapasanyň diwarynda дренаž turbajygynyň töwereginde *fistula* ýolunyň barlygy bilen, käwagt geçirilen ýiti prosesden soň, dartgynly *pnewmotoraksyň* döremegi duş gelýär. Bu gaýrüzülme güýçli ýa-da gowşak bildirýän *fibrinotoraksyň* ýüzündäki *plewral* boşlugynda položitel basyşy saklaýan, bitişmeýän bronhial *fistulalaryň* emele gelmeginiň hasabyna döreýär.

Destruktiw öýken gaýnaglamalarynyň dowamly görnüşleriniň bejergisi kop ýagdaýlarda gaýrüzülmäniň häsiýeti bilen kesgitlenýär. Hirurgik kömegiň esasynda *fibrinoz* haltanyň aýrylmagyna baglanýan bronhial *fistulalaryň* tikilmegi ýa-da öýkeniň rezeksiýasy *plewral* boşlugyň soňky drenirlenmegi bilen geçirilýän öýkeniň *dekortikasiýasynyň radikal* operasiýasy ýerine ýetirilýär. Köplenç, gaýtadan goşulyşmalaryň geçirilmeginiň zerurlygy döreýär. Häzirki wagtda *destruktiv* öýken sowuklamalarynyň dowamly görnüşleri seýrek duş gelýär. Ýiti *destruktiv pnewmoniýanyň* irki bejerilişi, *konserwatiw* çäreler toplumynyň dogry saýlanmagy, öýkeniň içki we *plewral* gaýrüzülmeleriniň hirurgik usul bilen bilelikde bejerilmegi bu agyr kesel bilen ejir çekýän köp näsaglaryň doly sagalmagyny gazanmaga mümkinçilik berýär.

ÖÝKENIŇ PARAZITAR WE PARAZITAR DÄL KISTALARY

Öýken kistasy diýlip özünde howa ýa-da suwuklyk saklaýan we epiteliýa bilen örtülen öýken içinde çakli ýerleşýän boşluklara aýdylýar.

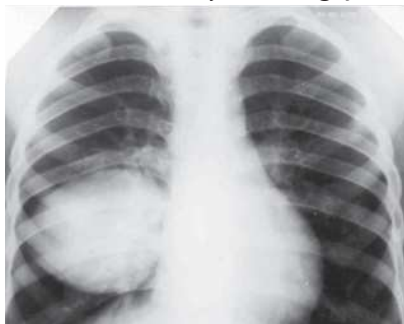
Gelip çykyşy boýunça dogabitdi we soň dörän öýken kistalary bolýar.

Dogabitdi *kista* diýlip bronhlaryň, bronhiollaryň ýa-da *alweolalaryň* döreýşiniň bozulmagy esasynda emele gelýän boşlukly öýkeniňki döremelere düşünilýär.

Döreýän *kistalara*, dogry emele gelen, adaty öýkene daşky ýaramaz täsiriň netijesinde döreýän öýkeniçi boşluklar degişlidir (öýken-däki *destruktiv* ýagdaýdan soňky, şikesden soňky kistalar we ş.m.).

Soňky wagtlarda öýkeniň *bakterial*, ilkinji nobatda *stafilakokk destruksiýalarynyň* köpelmegi bilen baglanyşyklykda şu agyr ýiti keseliň özboluşly soňy bolup durýan ikinji kistalar köpeldi. Olar barada kitabyň destruktiv öýken sowuklama degişli bölümünde giňişleýin berilýär.

Öýkende döreýän kistalar öýken *ehinokokkozy*-da degişlidir (18-nji surat). Anamnezinde dogabitdu kistanyň gelip çykyşy barada belli görkezme ýok wagtynda, diňe bir kliniki we rentgenologik barlaglar däl-de, şoňa ugrukdyrylan *gistomorfologik* barlaglar hem elmydama kistanyň gelip çykyşyny ynamly çözmäge mümkinçilik bermeyär.



18-nji surat. Sag öýkeniň ehinokokk kistasy

A. Thal 1972-nji ýylda öýken kistalarynyň şu aşakdaky görnüşlerini, ýagny *solitar*, köpçülikleýin, bronhial ulgamy bilen baglanyşyksyz kistalar, bronhial ulgam bilen baglanyşykly kistalar (erkin deşikli, wintil deşikli) barada aýdyp geçdi.

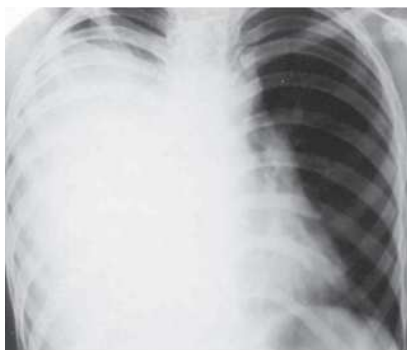
Biz kistanyň şu aşakdaky görnüşlerini öwreneris:

Gelip çykyşy boýunça:

- dogabitdi;
- döreýän (şikesden soňky, öň geçiren öýken destruktiv sowuklamasyndan soň we öýken ehinokokkozy) (19-njy surat);

Sany boýunça:

- solitar;
- köpçülikleýin.



19-njy surat. Öýkeniň äpet ehinokokk kistasy

Bronh bilen baglanyşygy boýunça:

- bronh bilen baglanyşykly;
- bronh bilen baglanyşyksyz.

Geçisi boýunça:

- ▶ gaýrüzulmedik kista;
- ▶ gayrüzülen kista.
 - kistanyň göwrüminiň ýiti ulalmagy;
 - kistalaryň iriňlemegi;
 - kistanyň *plewral* boşluga ýarylmagy;
 - kistanyň bronhial şahalaryna ýarylmagy.

Erkin drenažyň bolmagy kistanyň *infisirlenmegine* we iriňlemegine getirýär.

Şeýle hem ol inçelen-deşilen kistanyň erkin giňelmegine we wentil baglanyşygynyň emele gelmegine getirip bilýär. Kistanyň kliniki ýüze çykyşy onuň gelip çykyşyna bagly däl we ol gaýrüzülmäniň birleşmegi bilen düşündirilýär.

Gaýrüzulmedik öýken kistalary bilinmeýär we rentgen barlagyny geçirmek arkaly tapylyar. Gaýrüzülmäniň beterleşmegi seýrek bolmadyk ýagdaýda çaganyň ýaşasyna howpuň döremegine, prosesiniň geçişiniň birden üýtgemegine getirýär.

Öýkeniň gaýrüzülen kistasynyň emele gelmeleriniň arasyndan onuň ölçeginiň ýiti ulalmagy, iriňlemegi we *pnewmotoraksyň* emele gelmegi bilen *plewral* boşluga ýarylmagyny synlaýarys.

Kistanyň ýiti ulalmagy, köplenç, ýuka diwarly howa boşluklarynda duş gelýär. Kistanyň ýiti giňelmesiniň emele gelşi, gelip çykyşy iki ugur boýunça düşündirilýär. Köplenç, ony bronhy drenirleýän kistanyň klapan emele gelmegi bilen baglanyşdyrýarlar (klapan hökmünde nemli gatlagyň açyk durýan epini, şepbik düwün dykzlyk bar). Dem alanda howa kistanyň boşlugyna girip, ondan çykyp bilmeýär. Bu bolsa kistanyň ölçeginiň çalt ulalmagyna, öýkeniň birleşýän bölekleriniň süýşmegine we pyssarmagyna, gursagaranyň zeper ýetme toparyň garşylyklaýyn tarapyna süýşmegine getirýär.

Soňky ýyllarda tejribe we kliniki barlaglar bilen öýken kistalarynyň deşiginiň ýiti ulalmagynyň häsiýetleri hakynda maglu-

mat bar. Ol kistasy drenirlenýän bronhuň aýrylýan burçunyň üýtgemegine esaslanýar. Alymlar çakdanaşa ulalmagynyň esasy *patogenetik* faktory hökmünde bronhlaryň we bronhiolalaryň *ellastikliginiň* ýitirilmegi we *dihotomiýa* burçunyň üýtgemegini hasap edýärler.

Öýken kistalarynyň ölçeginiň ýiti ulalmagy doly sagdyn ýagdaýda ýa-da öýken sowuklama, gökbogma sebäpli döremegi mümkindir. Mundan başga-da oňa üsgülewük, bronhiçki basyşyň böküş görnüşinde ýokarlanmagy bilen bilelikde kistanyň ýiti giňelmesiniň emele gelmegi sebäp bolmagy mümkin. Gaýrüzülmäniň suraty öýkeniçki dartgynlyk alamatyny başlanyşy dem alşyň bozulmagynyň agyrlaşmagy we ýüze çykmagy bilen utgaşýar.

Çaga biynjalyk bolýar, demgysma we ýagdaýy gözün önünde beterleşýär. Kiçi ýaşly çagalarda dem alyş agyr geçýär. Bu ilki bilen ýumşak dokumalaryň ýumşaklygy, gursagaranyň has ýiti süýşmegi we *magistral* damarlaryň aýlawlary bilen baglanyşyklydyr. Ýiti dem alşyň ýetmezçiliginiň öýkeniçki çakdanaşa güýçlenmesi çaganyň ölümüne getirmegi mümkindir. Şeýle ýagdaýda olaryň dem alşy ýüzleý we has çaltlaşýar. Syn edilen ýagdaýynda döş kapasasynyň zeper ýeten böleginiň dem alyşdan galýandygyna we çişýändigine üns berilýär (kiçi ölçegli kistalarda bu alamatlar bildirmeýär).

Perkussiýa edilende gursagara organlaryň garşylykly tarapa süýşmegini bilip bolýar, kistanyň üstünde *timpanit* ses ýüze çykýar, dem alşy bolmaýar ýa-da gowşak, käwagt bronhial dem alşy eşidilýär.

Öýken rentgenogrammasynda kista *plewral* boşlugyň ýarysyny ýa-da hemmesini eýeleýän ýaly we öýken, aragursagy ýitýän anyk howa boşlugy görnüşinde ýüze çykýar.

Beýleki kesellerden tapawutlandyrmak we anyklamak. Ýiti dogabitdi *emfizema*, *pnevmotoraks*, käwagt *diafragmal* ingi bilen geçirilýär. Bu ýagdaýlaryň kliniki ýüze çykmalaryň birmeňzeşligi ýokary, şonuň üçin deňeşdirmе ýagdaýyndan rentgen ýa-da ýörite barlag usullaryny ulanmak bolýar.

Ýaňy doglan çagalaryň ýiti ýerleşen dogabitdi *emfizemasynyň* umumy rentgenogrammada anyk tegelek görnüşі bolmaýar: öýken kistasyna häsiýetli bolup duran gatlaklaýyn *tomografiýa* bol-

sa (kăwagt rentgenografiýada) öýken suratynyň ýokary ýagtylykly böleginiň proyeksiýasyny ýüze çykarmaga ýol berýär. Ýokarda görkezilişi ýaly, *bronhografiýa* kista bilen *emfizemany* deňeşdirmäge mümkinçilik berýär. Kista bilen bronhlar kistany çakdanaşa örtüp durýar, *emfizemada* öýkeniň zeperlenen böleginde «çapylan bronhlar» anyk görünýär. Anyk bolmadyk ýagdaýlarda bejeriş *punksiýasy* oňat netijeleri berýär.

Çakdanaşa kista iňňe düşende basyş aşagyndan howa girip başlaýar (porşen alamatynyň položitel bolmagy). Ýerli *emfizemada* diňe howa bölejiklerini alyp bolýar.

Dartgynly *pnewmotoraksda* gursagara süýşmesi aýdyň görünýär. Umumy rentgenogrammada gursagara döş kapasanyň sagdyn tarapyna süýşýär. Onuň ýapyşandygy görünýär (kista zeper ýetmedik öýken bölegini ýokary itýär), kistanyň kontury bildirmeýär. Seýrek ýagdaýlarda, haçan-da, çakdanaşa ýuka diwarly howaly kista ähli *plewral* boşlugyny doldursa, onuň sudurynyň gaýtalan ýagdaýynda deňeşdirmek has kynlaşýar. Suratlara üns berlip seredilende, gapyrga *diafragmal we kardiodiafragmal sinuslarynda* kistany ýaý görnüşli ýagdaýda görüp bolýar. Anyklamakda kynçylyk dörän ýagdaýynda *plewral* punksiýasyny geçirmek gerekdir. Şonda howanyň aýrylmagy bilen kistanyň ölçegi kiçelýär we umumy rentgenogrammada kistanyň çäkleri görünýär. *Punksiýa* edilen ýeri kesilip, *drenaž* turba-lyk goýulýar we ýelim bilen derä berkidilýär. Býulaň usuly suwasty sorujy boýunça sistema birleşdirilýär we çaga ýakyndaky hirurgiýa bölümüne tiz geçirilýär.

Bejergi. Bejergi umumy hirurgiýa bölümünde çaganyň ýagdaýyna görä geçirilýär. Bejerginiň esasy maksady kistanyň dartgynlygyny aýyrmak, bu bolsa kistanyň Monaldiniň usuly boýunça drenirlenip, soňundan Býulaň uswasty drenirmek ulgamyna berkidilmegi bilen amala aşyrylýar.

Soňky ýyllara çeni öýken kistasynyň düýpli bejerişiniň ýeke-täk usuly bolup, operatiw bejergi hasaplanýardy, emma 1991-nji ýyldan bäri TDLU-nyň çaga hirurgiýasy kafedrasý tarapyndan öýken kistasynyň bejerilişiniň has oňat, kombinirlenen usuly işlenilip düzüldi we klinikada ornaşdyryldy. Bu usul şu yzygiderligi öz içine alýar:

- wagtlaýyn Monaldiniň usuly boýunça kistanyň drenirlenmegi we dartgynly kistany drenirleýän bronhuň oklýuziýasy;
- kistanyň arassalanmagy üçin aktiw aspirasiýa geçirmek;
- kistanyň boşlugyna *sklerozirleýän* maddany goýbermek;
- aktiw aspirasiýasyny dowam etdirmek;
- drenaży 3–6-njy günde aýyrmak.

ÇAGALARDA ÖÝKEN EHINOKOKKOZY

Ehinokokkoz adamda mugthor, ýagny parazit keselleriň biri bolup, köplenç, hirurgik bejergini talap edýär. Ehinokokkus granulosus iki görnüşde duş gelyär: ýetişen parazit görnüşinde ol öý haýwanlarynyň içegelerinde, ilkinji nobatda, itlerde, doňuzlarda, goýunlarda we ş.m. köp mukdarda bolýar. Doňduryp dargatmak we guramaklyga ýokary durnukly bolan köp ýaýran görnüşde *onkosfera* adam agzyna düşende ikinji ösüşine, haltalaýyn, gidatitli görnüşde geçýär.

Ehinokok dünýäde we biziň döwletimizde dürli ýagdaýda duş gelyär. Bu kesel Günorta ýurtlarda – Merkezi Aziýa döwletlerinde köp duş gelyär. Bizde Mary we Lebap welaýatларында has köp duş gelyär.

Ehinokok ýönekeý ýol bilen ýokuşýar. Zaýаланан iýmit bilen onkosfera adam içegesine düşýär, ol ýerden gan akymy bilen portal ulgamyna gidýär, şol ýerde-de özboluşly birinji garşylyga ýetýär. Seýrek ýagdaýlarda onkosfera öýkene düşýär (ikinci päsgeçilik). Häzirki wagtda onkosfera *aerogen* ýol bilen geçmeginiň esasy subut edildi. Haýwanlaryň guran tezekleri tozan onkosfera bilen hapаланан şemalyň täsiri bilen belli bir aralyga geçip dem alyş ýollaryna düşüp bilýär. Esasan hem, bu emedekleýän çagalara aňsat geçýär. Çagalarda öýken ehinokokkozynyň bagyr ehinokokkozýndan köp duş gelyänligi şonuň bilen düşündirilýär. A.T.Pulatowyň maglumaty boýunça öýkende ehinokok 53,4%, bagyrda 30,1% tutýar.

Ehinokok kistanyň has ýuwaş ösüşi (2–3 mm bir ýylda) çagalara mahsus däl (A.T.Pulatow). Çagada ösýän agza ehinokok paraziti anyklanylýan *ekspansiw* ösüşini ýerine ýetirýär diýip dogry görkezýär.

Bize görkezilişine görä, bu uly görnüşiniň çaga öýkeniniň näzik, ýumşak parenhimasynda, ýöne ýere düş gelmedik.

Ehinokok kistasy ak reňkli hitin bardasy bilen örtülen, içinde gyzlyk haltajyklary ýerleşip, ýalpyldawuk suwuklykdan doludyr. Ösüp gelýän paraziti örtüp duran dokumalary basmagy netijesinde olarda *fibrosklerozly* üýtgeşmeler döreýär we *fibroz* kapsulasy diýip atlandyrylýan gatlak emele gelýär. Şeýlelik bilen, *fibrozly*, birleşen dokumaly gabyk parazitiň gabygy däl-de, bu özboluşly *fibrozly* böwetdir (barýer). Biz şu ýagdaýy belleýäris, ýagny *fibroz* kapsulasyny kesmäge gyssanýan hirurg öýken parenhimasynyň *diffuzly* gan akmasyna düş gelýär.

Öýkeniň ehinokok kistasy ýeketäk we köpçülikleýin bolup bilýär. Takmynan, näsaglaryň 15%-de öýkeniň ikitaraplaýyn zeperlenmesi dus gelýär, bagyr we öýken ehinokokkozlaryna birlikde biz 25 % ýagdaýlarda gözegçilik etdik. Gyzykly ýeri, ýagny A.T. Pulatowyň (2007) gözegçiligi boýunça ehinokok kistalaryň iriňleşmegi çagalarda 5,5 %, öýken kistasynyň ýarylmagy bolsa 34,1 % bolup, ähli *ehinokokkozlaryň* içinde has köp düş gelýär. Görnüşi ýaly, bu öýkeniň çakdanaşa uly kistalarynyň köp ýyglykda düş gelýänligi bilen düşündirilýär.

Köp alymlaryň pikiri boýunça ehinokokkoz çagalarda has belli bolan kliniki alamatlar bilen geçýär. Uly adamlarda ýeke, alamsyz geçişi köp düş gelýär. Umumy alamatlaryň sanynda näsagyň gowşaklygy, umumy ysgynsyzlygy, işdäsininiň we iýmitlenmesiniň peselmegi, deri örtügininiň agarmagy, çalt ýadamaklygy ýaly aýratynlyklary belläp geçmelidir. Kāwagt demgysma bolýar. Seýrek ýagdaýda iteşen, deriniň allergik örgün örmesi düş gelýär. Hemişe bolşy ýaly, üsgürilende döş kapasasynyň zeper ýeten böleginde kütäk dürtülýän agyry bolýar, döş kapasasynyň zeper ýeten böleginde çişip durmagy, giňelmegi we gapyrgalarynyň tekizlenmegi bolup biler.

Şunuň ýaly näsaglar belli bir derejede ösüş taýdan yza galýarlar, horlanýarlar, ak reňkli bolup, agyr onkologik kesel keşbini ýadyňa salýar.

Anyk barlaglar geçirilende-de uly bolmadyk *ehinokokkozly* kista çagalarda hemişe hiç bir kadadan çykma (patologik) alamaty ýüze çy-

karyp bolmaýar. Diňe çakdanaşa we uly kistalarda parazitiň ýerleşen ýeriniň üstünde perkutor sesiniň gysgalmagyny, dem alşyň peselmegini bilip bolýar.

Öýken *ehinokokkozynyň* anyklanyşynda we kesgidinde aýgýtlaýjy bolup döş kapasasynyň iki görnüşli rentgen barlagy bolup durýar, ol *ehinokokkozyň* kistasynyň sanyny, ýerleşen ýerini we ölçegini bilmäge kömek edýär.

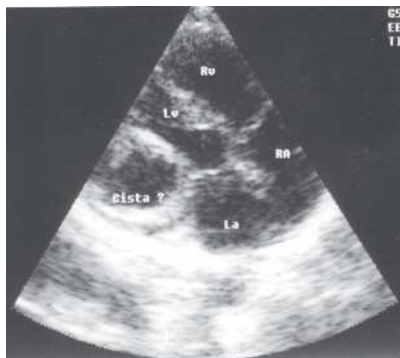Öýken *ehinokokzyny* häsiýetlendirýän üýtgemedik öýken parenhimasynyň içinde özboluşly bir ýa-da birnäçe tegelek kölegäni görmek bolýar. Kölegäniň *intensiwlige* pes, ondan gapyrgalaryň kölegesini görünýär (öýken çişsi we gursagara çişsi has dykyz kölege berýär). Rentgen barlagynda käwagt Astrowanyň alamatyny görüp bolýar (kölege dem alşyň her bir fazasynda öz görnüşini üýtgedýär), ýöne goşmaça barlaglaryň (rentgenoskopiýa, *tomografiýa*) zerurlygy, biziň pikirimizçe, käbir ýagdaýlarda döräp biler, rentgenografiýa keseli anyklamaga mümkinçilik berýär.

Eozinofilýozyň ýüze çykarylmany keseli anyklamaga kömek edýär. Soňky ýyllarda keseli anyklamakda ultrases barlagy amaly lukmançylyga giňden ornaşdyryldy (20-nji surat).

Gaýrüzülen öýken *ehinokokkoz* kistasyna onuň iriňleşmesi degişlidir. Ol mugthoruň (parazitiň) ölümünün şaýatnamasydyr. *Plewral* boşluga dökülmek, bronhalara ýiti *aşfiksiýanyň* döremek mümkinçiligi bilen dökülmesidir. Parazit ölendenden soň, käwagt (çagalarda seýrek ýagdaýda) kapsulada duz çökmegi mümkin. Ýokarda sanalan gaýrüzülmeleriň çagalaryň arasynda gaty seýrekdigini belläp geçýäris.

Bejeriş ýollary we usullary

► Öýken *rentgenogrammasynda* tegelek kölegäniň tapylmagy çagany gaýragoýulmasyz barlagdan geçirmek we bejermek üçin ýöriteleşdirilen döş kapasa bölümüne iberilýär.



20-nji surat.
Öýken *ehinokokkozy*

► Tiz ýagdaýda operasiýa taýýarlyk görülmeli we *toksikozy* aýyrmaga ugrukdyrylan bolmaly, *gemostazyň* korrekssiýasy, anemiýanyň garşysyna göreşmek, gipersensibilizasiýany aýyrmak gerek.

► *Endotraheal* beýhuş bilen operassiýa geçirilýär. Öýken ehinokokkozy hirurgik usulda bejerilýär. Öýken we bagyr ehinokokkozy bile bolanda etjek işiň yzygiderliligini saklamak meselesi örän çylşyrymlaşýar. Şeýlelikde, A. T. Pulatow (1983) tapgyrlarynyň operassiýany dogry hasaplaýar: ilki öýken kistasyny aýyrmakdan başlanylýar (Şu garaýyş esasynda çaganyň janyna az zyýan ýetýär we öýken kistasynyň has çalt ösmek gorkusy azalýar). Biziň klinikamyzda operasiýa has uly ölçegli kistadan başlanylýar. Bir wagtda ehinokokkoz bagyrda we sag öýkeniň aşaky böleginde we diafragmanyň gümmesinde bolanda bir gezekde operasiýany geçirmäge mümkinçilik bolýar. Başga ýagdaýlarda operasiýany öýkenden başlamak we ýapyk *ehinokokkektamiýany* ýerine ýetirmek maslahat berilýär.

Bu ýagdaýda giň kesim edilip (başynji gapyrgara *torokotomiýa*), ähli bar bolan parazitleri almak üçin öýkeniň doly seljermesini geçirýärler. *Plewral* birleşmeler örän ýuwaş aýrylmalydyr. Belli bolşy ýaly, olar kistanyň ýüzleý ýerleşen görnüşidir we gödek hereketler *ehinokokkoz* haltasynyň ýyrtylmagyna getirip biler. Salfetka bilen aýratyn araçäklendirilenden soň, ýuwaşlykdan skalpeliň hereketi bilen fibroz kapsulanyň öýken üstüne birleşýän ýeri kesilýär. Ak hitin bardasy kesime çykýar. Oňa zeper ýetirmezlik üçin gysgyç bilen kesilen *fibroz* kapsulanyň gyrasyndan ýuwaşja galdyrmalydyr we gaýçy bilen kesmegi dowam etdirmelidir. *Fibroz* kapsulasy ýerlikli açylandan soň, öýkeniň zeper ýeten böleginiň aşagyna geçirilýär we haltajyk aşak basylýar. Käbir hirurglar kistanyň ýarylmagyndan gorkup, fibroz kapsulany kesmänkä kistany punksiýa arkaly boşadýarlar, soň kapsulany açyp hitin gabygyny aýyrýarlar. Bu usul çakdanaşa uly kistalarda, haçan-da, olaryň ýarylma howplulygy ýokary bolan ýagdaýynda ulanylýar. Mundan başga-da käbir ýagdaýlarda uzynlygy 5–6 sm-den köp bolmadyk «kiçi» *torokotomiýa* geçirilýär. Bu ýerde öýken bölegi boşadylýar, kista *punktirlenýär*; suwuklygy boşadyp, öýkeniçi basyş aýrylandan soň, giň *torokotomiýa* geçirilýär we parazit aýrylýar.

Köp hirurglar bir wagtda ýapyk *ehinokokkoektomiýany* öňe sürse-de, *parenhimanyň* has hem üýtgän ýagdaýynda (uly kistada öýken böleginiň *sklerozirlenmegi*, bir böleginde birnäçe kistalaryň ýerleşmegi we *parenhimanyň* uly böleginiň *fibrozy*) maksada laýyklykda, *klassik lobektomiýa* edilýär. Kistanyň gyrada ýerleşmegi gowy rezeksiýany geçirmäge mümkinçilik berýär. Iriňleşen kistalarda has doly, kistany äkidýän öýken böleginiň çäklendirilen rezeksiýasy edilýär.

Kistanyň içini arassalamagyň (fibroz kapsulanyň içki diwaryny) köp dürli usullary görkezilen: S. O. Ordabekow (1984) formaliniň 2%-li ergininiň zäherlidigini göz önünde tutup, spirtiň 70%-lisini we *gipertonik* ergini ulanýar, ýöne aýratyn ýagdaýda köp hirurglar 2%-li formalini tupfer bilen guran *fibroz kapsulany* süpürmegi üstünlikli ulanýarlar. Bu ýagdaýda *bronhial* deşikleriniň boşluga açylýan ujuna formaliniň akmagyna ýol bermeli däldir.

Indiki mesele galan boşlugy aýyrmak. Fibroz kapsulanyň erkin gyralary kesilýär kä ýagdaýlarda olary ýuwaşja kesilenden soň, boşluk has tekiz bolar ýaly edilýär, ýöne fibroz kapsulasynyň akyndysy hemişe *parenhimanyň* zeperlenmegi we gan akmak bilen baglanyşykly bolýar. A. T. Pulatow (1983) uly bolmadyk galan boşluklary kesýär we goşmaça bölegara ýarjyk döredýär. Ähli hirurglar *bronhial* deşikleri ykjam tikmegiň hökmandygyny belläp geçýärler. Soňky wagtlarda bu maksat üçin MK7 ýelimi ulanylýar. *Bronhial* deşikler tikilenden we öýken germetizasiýasyndan soň biz öýkeniň doly gowşan ýagdaýynda galan boşlugyň ýerleşişine, çuňlugyna we görnüşine ykjam göz gezdirýäris. Hut şunuň ýaly baha beriş boşlugy aýyrmagyň has amatly usulyny saýlamaga mümkinçilik berýär. Köp ýagdaýlarda boşlugyň yzygiderlilikde düýbünden ýüzleý üstüne ugrukdyryp tikmek doly ýeterlikdir we görnüklidir. Haçan-da, şeýle tikinler *parenhimany deformirleýän* we öýkeniň gowşamagyna päs-gelçilik berýän ýagdaýynda A.T. Pulatowyň usulyny ulanmak maslahat berilýär.

Aýratyn ýagdaýlarda, haçan-da, gyrasyny keseniňde boşlugyň ýasylanmagyna getirende, biz ony gowy arassalanan hasap edýäris.

Operasiýanyň ýakyndaky we uzaklaşdyrylan netijeleri görnüşü ýaly oňat. Biz hakyky ýa-da ýalan *residiwlere* duş gelmedik, hatda

soňky gözegçilikleri geçiren alymlar hem ýekelikleýin ýagdaýlary habar berýär.

III

GYZYLÖDEGIŇ KEMISLIGI WE KESELLERI

Gyzylödegiň ösüşiniň ýetmezçiligi çagalaryň ýaşasýsnyň ilkinji günlerinde ölmegine ýa-da esasy gaýrüzülmelere getirýän keselleriň biridir. Gyzylödegiň ýetmezçiligini anyklamak, bejermek kyndyr. Şonuň üçin häzirki döwürde her bir çaga lukmanyna şu ýetmezçilikleriň kliniki ýüze çykmalaryny öz wagtynda anyklamak we dogry barlamagy saýlap almak, kesgit goýmak we dogry bejermek zerurdyr. Köp gabat gelýän gyzylödegiň ösüşiniň ýetmezçiligine şular degişli:

- Gyzylödegiň *atreziýasy*;
 - Gyzylödegiň dogabitdi gysylmasy;
 - Gyzylödegiň ýürek bölüminiň dogabitdi daralmasy;
 - Gyzylödegiň *ahalaziýasy*;
 - Gyzylödegiň *halaziýasy*;
 - Gyzylödegiň dogabitdi gysgalygy;
 - Gyzylödegiň himiki ýanyklary.
- **Gyzylödegiň atreziýasy.** Agyr ýetmezçilikleriň biridir. Bu ýetmezçilikde gyzylödegiň bir bölegi ýa-da käbir halatlarda tutuşlaýyn dogabitdi ýok bolmagydyr. Ol şu aşakdaky anatomik görnüşlere bölünýärler (*21-nji surat*):

- Gyzylödegiň ýokary bölegi ýapyk (kör) gutarýar, aşaky bölegi traheýa bilen birleşýär – bu görnüş 92% gabat gelýär.
- Ýokary we aşaky bölekleri kör gutarýar.
- Aşaky bölegi kör gutarýar, ýokarky bölegi *traheýa* bilen birleşýär.
- Iki bölegi hem *traheýa* bilen baglanyşýar.

Gyzylödegiň atreziýasy her 3000–4000 doglan bäbekleriň birisinde gabat gelýär. Eger-de bu çagalara öz wagtynda kömek edilme-se olar ýaşasýsnyň ilkinji günlerinde *aspirasiýadan* ýa-da açlykdan ölýär.

Keseliň kliniki alamatlary:

■ Keseliň ilkinji we hemişelik alamaty hökmünde çaganyň agzyndan we burnundan köp mukdarda köpürjigiň çykmagyny bellemek gerek. Bu, esasanam, emdirilenden soň şeýle bolýar.

■ Eger-de köpürjik sordurylandan soň ol ýene-de köp mukdarda ýygnansa, onda bu *atreziýa* diýip güman etmäge esas döredýär.

■ Bölünip çykýan nemiň reňki sary bolmagy mümkin, onda bu ýagdaý gyzyldödegiň aşaky bölegi dem alyş ýollary bilen baglanyşandyr we aşgazandaky öt gyzyldödegiň üsti bilen traheýa düşýär.

■ Ähli çagalarda ömrüniň soňky günlerinde *aspiration* öýken sowuklamanyň aýdyň alamatlary ýüze çykýar (*aritmiýa*, dem gysma, burun-dodak üçburçulygyň gögermegi, dürli görnüşli çygly hyžžyldylaryň eşidilmesi).

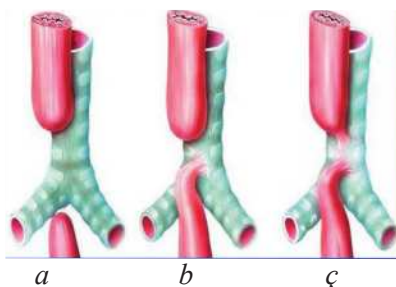
■ Eger-de gyzyldödegiň ýokary bölegi traheýa bilen birleşen bolsa, onda bäbekler *aspiration* öýken sowuklamasynyň alamatlary bilen dogulýarlar (buşluk suwuny ýuwutmak we nemiň dem alyş ýollaryna göni geçmegi).

■ İçegäniň howasynyň ýokarlanmagy gyzyldödegiň aşaky böleginiň dem alyş ýollary bilen baglydygyny aňladýar.

■ Bu bäbekleri agzyndan emdirmek bolmaýar. Eger-de çaga agzyndan iýmitlendirilse, 1–2 gezek ýuwdunandan soň üsgülewük bilen bilelikde berlen zat agzyndan gelýär, dem alyş bozulmasy ýüze çykýar, gögerýär. Kämahal bolsa dem almasynyň togtamagy mümkin. Üsgülewük tutgaýy 2–3 minutdan 15–20 minuta çenli dowam edýär. Bu ýagdaý her gezek iýmitlendirilende gaýtalanýar.

Anyklanyşy:

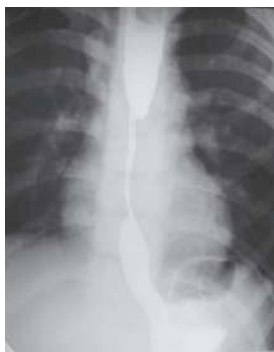► Gyzyldödege zond goýberilýär, 3–5 mm diametri rezin *kateter* ulanylýar, ony burnuň üsti bilen gyzyldödege geçirýärler. Eger *atreziýa* bolsa *kateter* geçmeýär.



21-nji surat.

a – gyzyldödegiň iki ujjy hem kör gutarýar; *b* – gyzyldödegiň aşaky ujjy traheýa açylýar, ýokarky ujjy kör gutarýar; *ç* – gyzyldödegiň iki ujjy hem traheýa açylýar.

► Elefantyň synagy kateteri 8–10 sm uzynlykda gyzyldödege goýberilýär. Soňra 10–20 gramlyk şprisiň kömegi bilen katetere howa goýberilýär. Goýberilen howanyň yzyna çykmagy gyzyldödegiň atreziýasynyň bardygyny aňladýar. Eger-de howa aşgazana gitse, onda gyzyldödegiň sagatlygyny aňladýar.



22-nji surat.
Ezofagografiýa

► Rentgen barlagy (22-nji surat):

■ Atreziýanyň ýagdaýyny bilmek üçin umumy *rentgenoskopiýa* (obzor rentgenoskopiýa we umumy rentgenografiýa) edilýär;

■ *Kateteriň* kömegi bilen 1 ml *ýodolipol* goýberilýär. Soňra iki proyeksiýada surata düşürilýär. Kontrast maddanyň dem alyş ýollaryna düşmegi gyzyldödegiň ýokarky böleginde deşik bardygyny görkezýär.

■ Aşgazan, içege ýollarynda gazyň köp bolmagy gyzyldödegiň aşaky böleginde deşik bardygyny aňladýar.

Kesgit goýlan wagtynda gyzyldödegiň ýetmezçiligi bilen birlikde başga agza, ýagny ýüregiň ýetmezçiligi, bäbekleriň *gemolitik* saralmasy, 12 barmak içegäniň *atreziýasy* we *anorektal* ýetmezçiligi duşgelyär. Bu ýagdaýda agyr netije ýüze çykýar.

Operasiýa taýýarlyk:

► Bu taýýarlyk çaga dogrulandan, atreziýa kesgidi goýlandan soň başlanýar, oňa şular degişlidir:

- näsag aýratyn şepagat uýasyna tabşyrylýar;
 - çaga kuwezde saklanýlar, gyzyldödek zondirlenýär;
 - dem alyş ýollaryndan her 10 minutdan nemleri sorduryp aýrylýar;
 - yzygiderli çyglandyrlan kislorod berilýär;
 - bābege *antibiotik*, ýürek dermanlaryny, wikasol goýberilýär;
 - çaganyň her 1 kg agramyna günün dowamynda 40–50 ml suwuklyk goýberilýär;
 - bābek hirurgiýa bölümüne geçirilýär.
- Hirurgiýa bölümünde öýken sowuklamasyna garşy bejergi geçirilýär.

Operasiýadan öňki taýýarlyk çaga doglandan soň, hassahana näçe ir ýerleşdirilse, şonça-da netijeli bolýar. Eger-de çaga doglandan 12 sagatdan soň hassahana getirilse, onda operasiýa taýýarlyk döwri 1,5–3 sagat dowam edýär. Eger-de giç ýerleşdirilse, onda öýken sowuklamasynyň agyr alamatlary ýüze çykýar. Operasiýa taýýarlyk döwri 3 gije-gündize çenli dowam edýär.

Gyzylödek atreziýasynyň bejerilişi

Operatiw.

- Eger-de gyzylödegiň bölekleriniň arasyndaky araçağı 1,5 sm-den ýokary bolmasa, onda uçma-uç anastomozy goýulýar.
- Eger-de aralyk 1,5 sm-den uly bolsa:
 - gyzylödegiň ýokarky bölegi boýnuň öňki ýüzüne çykarylýar;
 - aşaky segmentde deşigi tikilýär;
 - *gastrostoma* goýulýar.
- 3 ýaşdan soň gyzylödege radikal operasiýa edilýär. Soňky ýyllar bir ýaşa çenli çagalarda kesel anyklanandan soňra göni radikal operasiýa etmek giň orun tutýar we gowy netijeleri berýär.

► **Gyzylödegiň dogabitdi gysylmagy.** Bu ýetmezçilik az duş gelýär. Bu dogabitdi kemislik özüne uly amaly gyzyklanma döredýär, sebäbi bu ýetmezçilik çaganyň ösmegine zyýan edýär, ony kesgitlemek we bejermek hem kyndyr.

Gyzylödek gysylmasynyň anatomik görnüşleri.

- Gysylmanyň aýlaw görnüşi – çaga dogulmanka ketirdewük görnüşli fibroz halkanyň emele gelmegi ýa-da gyzylödegiň belli bir böleginde beden eti gatlagynyň *gipertrofirlenmegi*: köplenç, aşaky we ortaky yz böleklerinde ýerleşýär.
- Ýukajyk perde (*membrana*) görnüşi – bu gysylmada gyzylödegiň boşlugynda membrana emele gelýär, bu membrana özboluşly (ekssentriki) ýerleşýär.
- Gyzylödegiň aşaky böleginde aşgazanyň nemli bardasynyň ýerleşmegi bilen döreýän ýetmezçilik.
- «Arterial halka» diýlip atlandyrylýan, nädogry ösen damarlar bilen gyzylödegiň gysylmagy.

Kliniki alamatlary we anyklanyşy. Klinikasy gysylmanyň derejesine baglylykda ýüze çykýar. Eger-de gysylma güýçli bol-

sa, çaganyň ilkinji aýlarynda kliniki alamatlary ýüze çykýar. Haçan gysylma onçakly güýçli bolmasa, onda bir ýaşyndan soň çaga gury iýmitleri iýip başlandan soň ýüze çykýar.

■ Keseliň ilkinji alamaty iýmitiň gaýtmaklygy, gusmaklyk. Daşyna çykan iýmit özünde hiç hili garyndy saklamayar, düzüminde nemiň we sülekeýiň bolmagy mümkin.

■ Kämahal iýmit iýlen wagtynda gyzyldödegiň doly iýmiti geçirmezligi mümkin, sebäbi ýuwdulan gaty iýmit gysylan ýeri doly ýapýar. Bu ýagdaýda çaga suw hem içip bilmeýär. Şeýle ýagdaýda näsagy hassahana gyzyldödegiň del jisimi diýen ýagdaý bilen getirilýär. Hakyky kesgit ezofagoskopiýa geçirmek arkaly goýulýar.

■ Şeýle çagalar iýmiti haýal iýýärler. Iýmiti tä suwuk bolýança çeyneýärler, goşmaça ýuwdunýarlar, iýmitden soň suw içýärler.

■ Bu çagalar agramlaryny doly alyp bilmeýärler, ösüşden yza galýarlar. Olar, köplenç, öýken sowuklamasy bilen keselleýärler hem-de ol çagalarda gan azlyk, ýagny anemiýa köp duş gelýär.

■ Gyzyldödek gysylan ýeriniň ýokarsyndan giňeýär we *traheýany* itip başlaýar.

Şeýle ýagdaýda iýmit iýlenden soň demgysma, gögerme ýüze çykýar. Bu ýagdaý çaga gaýtarandan soň ýa-da gägirenden soň aýrylýar. Gusuk aşgazan şiresiniň garyndylary bilen çykýar.

■ Eger-de gyzyldödegiň aşaky böleginde aşgazanyň nemli bardasy ýerleşýän bolsa, onda köp wagtlap keseliň alamatlary ýüze çykmaýar.

Bu näsaglarda uzak wagtyň dowamynda ýürek töwereginde gysylma, sary gaýnama, *disfagiýa*, özüni oňat duýmazlyk ýüze çykýar. Iň soňunda gaýraüzülmeler goşulýar: başda *ezofagit*, gan akma, şular sebäpli çagalar näsag lukmana ýüz tutýar.

► **Gyzyldödegiň ýürek bölüminiň dogabitdi daralmagy.** Çaga 6 aýlyk bolanda, gyzyldödegiň daralma alamaty ýüze çykyp başlaýar, sebäbi bu döwürde çaga gaty iýmitleri iýip başlaýar. Ilkibaşda iýmitiň gaýtmagy, soň bu ýagdaý çaltlanýar we mydamalyk gusmaklyga geçýär, soňra çaga her nahardan soň gusýar. Olar ösüşden yza galýarlar. Köplenç, öýken sowuklamasy (pnewmoniýa) we gan azlyk bilen keselleýärler. Çaga kiçijik wagty gusýanlygyna garamazdan gowy işdäli iýmitlenýär, ulaldygyça iýmit iýmäge gorkýar. Hasam gurak iýmiti iýmeýär, sebäbi çagalar özlerini erbet duýýarlar.

«Damar halkasy» bilen gyzyldödegiň gysylmasy. Almatlary gysylmanyň derejesine baglylykda ýüze çykýar. Gyzyldödegiň bu görnüşi dem alyş ýetmezçiligi bilen ýüze çykýar (demgysma, dem tutulma, tutgaý we *disfagiýa*).

Ilkibada bu ýagdaýa ene-atalar üns berýär, sebäbi dem alyş ýetmezçiligi çaga iýmitlendirilenden soň güýçlenýär. Çagalarda «kelläniň gaýyşmak» alamaty ýüze çykýar, sebäbi bu ýagdaýda çaganyň dem almasy aňsatlaşýar. Gyzyldödegiň daralma ýagdaýyny rentgen barlaglaryň we *ezofagoskopıýanyň* üsti bilen görmek bolýar.

Rentgen barlagy. *Kontrast* rentgen barlagy çaga ýatyrka (gorizontal) edilýär, çaganyň ýanbaşı ýokary galdyrylýar (*Trendelenburgyň* ýagdaýy). Kontrast hökmünde süýji tagamly bariý sulfaty ulanylýar.

Iki proyeksiýada surata düşürilýär:

- Aýlawly gysylma häsiýetli rentgen almatlar:
 - gysylmanyň «çäge sagady» görnüşinde bolmagy;
 - gyzyldödegiň diwarynyň giňelenligi anyk görünýär;
- Membranaly gysylma rentgende doly bildirmeýär.

Ony şularyň esasynda:

- gyzyldödegiň diwarynyň giňelmegi;
- kese çyzyk görnüşinde *defektiň* bolmagy;
- *ezofagoskopıýada* aşaky madda inçejik yz görnüşinde görünmegi esasynda anyklanylýar.

■ Gyzyldödegiň aşaky böleginde aşgazanyň nemli bardasy ýerleşende rentgen üsti bilen bilmek kyn, ýöne şonda-da:

- kontrast madda gyzyldödegiň yzky diwaryndan inçejik sütün görnüşinde geçýär;

- gyzyldödegiň diwarynyň giňelendigi görünýär.

■ Gyzyldödegiň kardial bölümüniň gysylmasynyň rentgen şekili:

- gyzyldödegiň aşaky böleginiň giňelmegi;
- giňelen bölegi birden daralan bölege geçýär;
- kontrast madda inçejik sütün görnüşinde aşgazana barýar;
- daralan bölegiň uzynlygy 1,5–2 sm, ini 0,3–0,5 sm bolýar.

■ «Arteriýa halkasy» bilen gysylan gyzyldödegiň rentgen şekili:

- gapdaldan alnan suratda gyzyldödegiň yzdan gysylanlygy görünýär;

- gyzylödegiň we traheýanyň çepe süýşenligi görünýär;
- gyzylödegiň nemli bardasynyň üýtgemegi.

Ezofagoskopıya barlagy. Beden myşsasy *relaksantlaryň* kömegi bilen gowşadylýar. Bu barlagy ähli dogabitdi gyzylödek gysylmaly çagalarda geçirmelidir.

Meseleleri:

- gysylmanyň derejesi kesgitlenilýär;
- gyzylödegiň nemli bardasynyň ýagdaýy anyklanylýar;
- bužirlemegiň kömegi bilen daralan ýeri giňeldip boljakdygy anyklanylýar.

■ **Gysylmanyň aýlaw görnüşi:**

- gysylan ýer guýguç şekilinde bolýar ;
- gyzylödegiň nemli bardasy üýtgemedik;
- şondan *ezofagoskopy* geçirmek howply;
- diametri boýunça gabat gelýän buž saýlap alynýar we *ezofagoskopyň* gözegçiliginde buž daralan ýere goýberilýär. Eger-de buž gyzylödegiň diwarynda päsgelçiliklere gabat gelmese, bužirmek dowam edilýär.

■ **Gysylmanyň membrana görnüşi.**

- gyzylödegiň giňelen ýeri görünýär;
- aşaky böleginde uly bolmadyk deşik bar. Gyzylödegiň nemli bardasy adaty görnüşde.

■ **Gyzylödegiň aşaky böleginde aşgazanyň nemli bardasynyň ýerleşmegi.** (gysga gyzylödegi)

Gyzylödegiň gapdal diwarynda aşgazanyň nemli bardasyna meňzeş bolan nemli bardanyň ýerleşmegi;

- başky ezofagitiň şekili görünýär;
- başyň bitenligi görünýär.

■ **Gyzylödegiň ýürek böleginiň gysylmagy:**

- gyzylödegiň giňelenligi;
- gyzylödegiň aşgazana geçýän ýeriniň gysylmagy;
- *ezofagitiň* ýüze çykmagy.

■ **Gyzylödek gysylmasynyň bejerilişi.** Dogabitdi gyzylödek gysylmasy hirurgiýa usulynda bejerilýär, kämahal konserwatiw bejergi hem geçirilýär.

- *Konserwatiw* bejergi.

Bužirlemek geçirilýär (23-nji surat). Gysylmaklygyň derejesi pes bolanda, bejergi gowy netije berýär.

- Operatiw ýol bilen bejermek. Çaganyň ýaşyna garamazdan operasiýa etmeli.

■ **Operasiýa taýýarlyk:**

- anyklaýyş, laborator we funksional barlaglar geçirilýär;
- umumy berkleşdiriji bejergi (parenteral iýmitlendirmek geçirilýär).

■ **Operasiýa.**

- Aýlaw görnüşde gysylma – eger gysylma 1,5–2 sm-den uly bolmasa, gyzyldödek dik kesilýär we kese tikilýär. 1,5–2 sm-den uly bolsa, ol ýeri kesilip aýrylýar, ýagny rezeksiýa edilýär we uçma-uç, ýagny anastomoz edilýär.

- Gyzyldödegiň kardial böleginiň gysylmasynda:

- *ezofagofundoanastomoz* – beýlekilere garanda gowy usul;
- B. W. Petrowskiniň plastikasy.

Gyzyldödegi nemli barda çenli kesýän, diafragmanyň aýajyklarynyň arasyndan loskut alynsa netijesi gowy bolýar (Bairow G.A.).

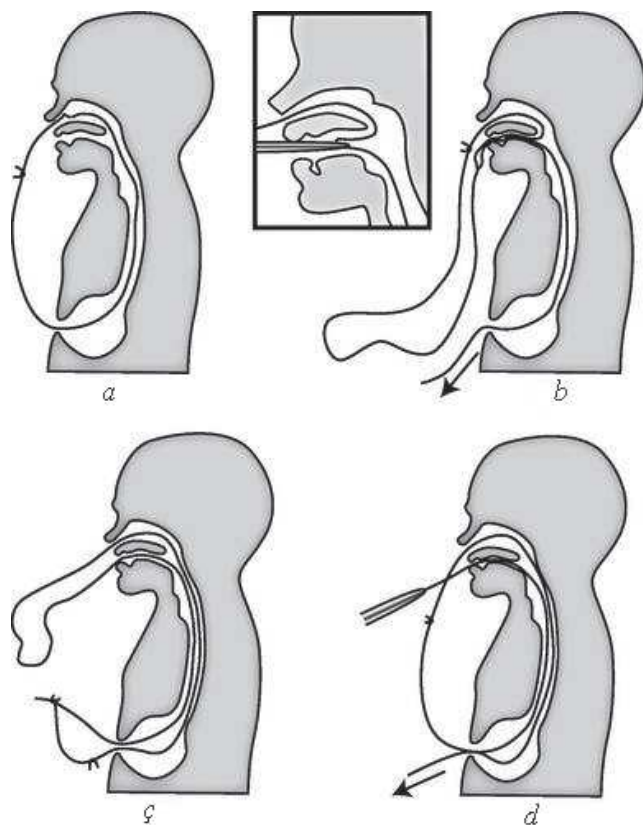
- Membrana görnüşinde – membranany kesmeli.

- «Damar halkasy» bilen gysylmada damarlar kesilip aýrylýar we daňylýar.

Ahalaziýa

Gyzyldödegiň ahalaziýasy – onuň kardial bölümünde myşsanyň arasynyň örümleriniň düwünlerinde neýronlaryň ýetmezçiligi esasynda gyzyldödegiň geçirijiliginiň bozulmagy bilen geçýär. Bu kesel şu aşadaky atlar bilen bellidir: *kardiospazm*, megaezofagus, gyzyldödegiň *idiopatik* giňelmegi. Bu funksional kesel bolup, gyzyldödegiň kardial bölümünde hereket bozulmagy bilen geçýär.

Kardial bölümüniň açylmazlygy iýmitiň geçmegi üçin böwet bolup durýar we iýmit gyzyldödekden aşgazana geçip bilmeýär. Şeýlelikde, *ahalaziýa* sebäpli ýuwdunmakdan soň gyzyldödegiň kardial bölegi reflektor açylmaýar. Gyzyldödegiň geçirijiliginiň bo-



23-nji surat.
Sapak bilen bužirlemek usuly

zulmagy sebäpli, onuň ýokarky bölümleri giňelýär. *Ahalaziýa* dürli ýaşly adamlarda duş gelýär. Uly adamlarda gyzyldödegiň howply çişinden soň ahalaziýa ikinji ýerde durýar. Umumy näsaglaryň arasynda 4-5%-ni çagalar tutýar.

Keseliň kliniki alamatlary. Esasy 2 alamat ýüze çykýar: *regurgitasiýa* we *disfagiýa*.

■ *Regurgitasiýa* – ögemezden birden gaýtarmagyň ýüze çykmagy.

Gusukda entek aşgazan şiresiniň täsiri bolmadyk ýimit saklanýar. *Regurgitasiýa* başgaça gyzyldödek gaýtarmasy diýip atlandyrylýar. *Regurgitasiýa* adaky gusuk az mukdarda bolýar we düzüminde sü-

lekey nem saklanýar. Regurgitasiýa ahalaziýanyň hemişelik alamatydyr. 25% ýagdaýda ol gije ýüze çykýar, oňa başgaça «öl ýasyk» alamaty diýilýär. Regurgitasiýa, köplenç, üsgülewük bilen bile gabat gelýär.

■ *Disfagiya* – uly ýaşly çagalarda iýmiti ýuwdanda onuň gursagynyň aňyrsynda saklanýandygy barada arz edýär. Ene-atalar emýän we bakja ýaşly çagalary iýmitlendiren wagtynda «düwünýär» diýýärler. Iýmit haýal geçýär, gaty iýmitler iýýän wagtlyary goşmaça ýuwdunýarlar. Döş kapasasyny gysýarlar, iýmiti suw bilen iýýärler. Çagalarda bu kesel ýuwaş-ýuwaşdan ýüze çykýar we dowamly (otuşýan) görnüşde geçýär. Bu çagalarda içegäniň işiniň bozulmaklygy sebäpli horlanmaklyk («*kaheksiya*»), güýçli anemiýa, gaýtalanýan öýken sowuklamasy ýüze çykýar.

Anyklanýsy. Umumy rentgenografiýada:

- gyzyldödegiň giňelmeginiň kölegesi ýürek kölegesiniň giňelmegi bilen goşulýar;

- aşgazandaky howa düwmejikleriniň ýok bolmagy ýa-da azalmagy.

■ Gyzyldödegiň kontrast barlagy:

- kontrast madda giňelen ýerini doldurýar we ol aşgazana barmaýar ýa-da inçejik sütün görnüşinde barýar;

- gyzyldödegiň kardial bölegi gysylan ýagdaýda görünýär, ýöne bu ýagdaý uzak dowan etmeýär. Wagtal-wagtal açylýar we kontrast maddanyň köp mukdary aşgazana birden düşýär.

■ Esasy rentgenologik alamat gyzyldödegiň ýürek bölüminiň ýokarsynyň giňelmegidir. Ol giňelme gowşak bolup bilýär we myşsalaryň tonusynyň gowşamagy bolýar. Käbir halatlarda giňelme birden bolýar we myşsalaryň tonusy bolmaýar (*atoniya*). Bu ýagdaýda bölegiň giňligi 7–8 sm çenli ulalýar.

■ Ezofagoskopiiýa 4–5-nji gün geçirilýär

Bejerilişi. Dermanlar bilen bejerip bolmaýar, hirurgiki bejergi konserwatiw we operatiw bejergilere bölünýär.

■ Konserwatiw bejergi:

- *kardiodilyatasiya* – ýörite *dilyatatoryň* kömegi bilen gyzyldödegiň giňeldilmegi;

- Birnäçe alymlar gyžylödegi bužirlemegi maslahat berýärler, emma bu usuly köp hirurglar az peýdaly hasaplaýarlar. Fiziobejergi gowy netijeleri berýär

- **Operatiw ýol bilen bejermek:**

- Helleriň operasiýasy.

Abdominal ýol bilen ýerine ýetirilýär.

Onuň operasiýasynyň gowy tarapy nemli barda zeper ýetirilmän kardiomiometriýa edilmegidir.

- *gastroplastika ezofagokardiometriýa:*

Nemli bardasyz kardiomiometriýa gastroplastika bilen dowam etdirilýär.

Myşsalaryň gyrasyna aşgazanyň diwaryny dikmeli (*fundopleksiýa*).

Halaziýa

Halaziýa – gyžylödegiň kardial sfinktriniň ýetmezçiligi. Bu ýagdaýda aşgazandaky ýmit gyžylödege zyňylýar. Bábeklerde bu ýagdaý 2 aýa çenli fiziologik bolmagy mümkin, sebäbi olarda gyžylödegiň kardial bölümünde aýlaw myşsalaryň ýygrylmagy gowşak bolýar we 2 aýdan soň kadalaşýar.

Keseliň kliniki alamatlary. Esasy alamat çaga doglandan derrew ýüze çykýar (her emenden soň süýdi yzyna çykarýar).

- Soňra *regurgitasiýa* we gusmaklyk goşulýar. Şu çagalarda *anemiýa* we *aspirasion* öýken sowuklamasy duş gelýär.

Anyklanyşy. Ýatan ýagdaýynda bariý sulfaty bilen kontrast barlagy geçirilende, onuň aşgazandan gyžylödege yzyna geçýänligi görünýär. Esasan, dem alnanda, epigastral bölege basylanda we uly çagalar çyglanda güýçlenýär.

- *Ph-metriýa* – gyžylödegiň kardial bölümüniň gurşawynyň tursanlygyny görkezýär.

- *Ezofagotonometriýa* – gyžylödegiň kardial bölümüniň myşsasyň tonusynyň peselendigini görkezýär.

- *Ezofagofibroskopiýa* – aşgazandaky zatlaryň gyžylödege zyňlandygyny we *ezofagit refleksiýiniň*, ýagny gyžylödegiň kardial bölümüniň sfinktriniň gowşaklygyny görkezýär.

Bejerilişi. 1. Ýmitlenmäni düzgünleşdirmek:

- iýmitiň mukdaryny azaltmak, emmesini köpeltmek;
- çagany dik saklap iýmitlendirmek;
- ene süýdünden başga zatlary goýy görünüşde bermek;
- çaga iýmitlenenden soň 2–3 sagatlap dik saklamak. Eger agyr ýagdaý bolsa, tutuş gije-gündiziň dowamynda dik saklamak;
- çagalar ýatanlarynda bedeniň ýokarky bölegini dik ýa-da ýarym oturan ýagdaýynda saklamak.

■ İçmek üçin metoklopramid 3 ýaşa çenli 1/3 gerdejik, 3 ýaşdan 6 ýaşa çenli 1/2 gerdejik, 6 ýaşdan ululara 1 gerdejik günde 2–3 gezek berilýär. Bu derman aşgazanyň hereketini güýçlendirýär, gusmaga garşy täsirli we iýmitiň aşgazandan içegä basym geçmekligine getirilmelidir. Konserwatiw bejergi öz netijesini bermese, çaga *anti-reflýuks* operasiýa ýerine ýetirilýär.

Netijesi: Ezofagit refleksi bolmadyk ýagdaýda netijesi oňat bolýar, ýöne goşmaça keselleri bejerilmelidir (*pilorostenoz, aspirasion öýken sowuklama, anemiýa, pilorospazm*).

GYZYLÖDEGIŇ HIMIKI ÝANYKLARY

Çagalýk döwründe gyzyldödegiň ýanygy tötänleýin güýçli kislota erginini we aşgary ýuwutmak, içmek netijesinde bolup biler. Esasan, 1–3 ýaş aralykdaky çagalar ähli zady dadyp görmek maksady bilen ulularyň gözegçiliginden düşüp, şol hili ýagdaýa sezewar bolýarlar. Şulara garanynda çagalar ýakyjy maddalary köp mukdarda seýrek ýuwudýarlar, şonuň üçin awunmak meselesi esasy bolman, soňky ýagdaýy, ýagny gyzyldödegiň gysylmasynyň ýüze çykmany esasy meseledir.

Gyzyldödegiň himiki ýanygy çagalarda, esasan, güýçli aşgarlary ýa-da duz we kükürt kislotasyny ýuwutmagy zerarly bolýar. Hasabat habarlara görä, her ýylda GDA ýurtlarynda 5000 çaga aşgarly önümlerden gyzyldödegiň ýanmagyna sezewar bolýarlar, ýanmagyň iň agyr görünüşine, ýagny daralma şol çagalaryň 10–12% degişli bolýarlar.

Adaty durmuşda kislotalaryň az ulanylýanlygy sebäpli, olar daralmagynyň esasy sebäbi bolmakdan daşda durýar.

Aşgaryň täsiri çygly *nekroza* getirýär, ol bolsa *myşsa* gatlaklaryna çenli ýaýrap bilýär. Güýçli aşgar gyzyldödege düşüp, onuň diwarlaryna 10 sekundyň dowamynda agyr zyýan ýetirip bilýär.

Kükürt hem-de duz kislotasynyň täsiri gury, *koagulyasion nekroz* döredýär, bu bolsa mundan aňry zeper ýetmegiň önüni alýar.

Gyzylödegiň ýokarky böleginiň ýanygyna birnäçe madda sebäp bolup bilýär, ýöne ýapyk daralma olaryň belli bir bölegini alyp barýar. Öňler ýanygyň görnüşleri adaty durmuşda ulanylýan *kaustik* soda tarapyndan bolup bilýärdi. Häzirki wagtda, köplenç halatda, gyzyldödegiň ýanmagynyň agyr görnüşi sirke kislotasynyň 70%-li erginini kabul edilen halatynda duş gelýär. Kislotanyň az konsentirlenen görnüşi agyr zeper ýetirmeýär. Tehniki kislota we *naşatyr spirti* 2-nji orunda durýar. *Kaliý permanganatynyň kristallary* hem gyzyldödege agyr zeper ýetirip bilýär. Beýleki maddalar çagalarda örän seýrek gyzyldödek ýanmasyna alyp barýar.

Eger çaga tötänden agzyna gaýnag suw alsa, onuň diňe agyz boşlugy ýanýar, gyzyldödege zeper ýetmeýär. Ýanmagyň agyr görnüşinde ýüze çykýan agyr ýagdaýa garamazdan, gyzdyrma, üşetme, sülekey akması we beýleki alamatlar bolýar. Ýanygyň ýüzi tiz gutulyp gidýär. Gyzyldödege düşýän maddanyň görnüşi, ýagny gatylygy, suwuklygy, konsentراسىsynyň güýçlüligi ýa-da pesligi bilen ýanygyň hili kesgitlenýär.

Esasy gorkuly ýagdaýa aşgaryň suwuk görnüşi sebäp bolýar.

Güýçli aşgar içilende bokurdagy, agyz boşlugyny, gyzyldödegi agyr ýagdaýa salýar, çygly *nekroz* we *mediastenit* diýilýän ýagdaýa getirýär. Gyzyldödek-traheýa deşigi (*fistula*) diýilýän ýagdaý ýüze çykyp bilýär. Ýanyk keseliniň bejerilişiniň ýazgysy Heller boýunça 2 tapgyra bölünýär. Bejerişiň birinji döwri 1–4 güne çekýär. Ol döwür ýiti *nekroza* degişlidir, bu öýjükler zeper etmek bilen gaýnaglama halatyna çenli eltýär. Bejerişiň ikinji döwri 5-nji günden 14-nji güne çenli dowam edýär. Ol döwürde ýara hem-de tyg yzy döredýär, gan aýlanyşy ýola gelip, *fibroblastlaryň proliferasiýasy* we *kallogenin* üýşmesi bolup geçýär.

Soňky döwür 14-nji günden 90-njy güne çenli dowam edýär. Ol döwürde *strikturalaryň* we tyglaryň ýüze çykması bolup geçýär, bu

halatda *Kallogeniň retraksiýasy* bolýar. Ýaralaryň bitişip yzlaryň galmagy, epiteliýanyň dikelmegi bolup geçýär. Ýaranyň yzy birnäçe aýdan soň bitýär. Agyz-bokurdak ýanmasy zerarly sülekeý bölünip çykması, gabarçyklaryň we güýçli agyrynyň döreýänligi bellenilýär. Bokurdak ýananda demgysma bolup bilýär. Käbir ýagdaýda *traheostomiýanyň* gerek bolmagy mümkin. Gyzyldödegiň ýanmasy käwagt *disfagiýa* getirýär. Aşgazanyň zaýalanmagy *kollaps* ýagdaýa getirýär. Dem alşa zyýan ýetmek bilen *kollaps* ýagdaýy döreýär. Näsaglaryň 20-25%-ni agyz boşlugy ýanan halatynda gyzyldödegiň zeperlenmesi ýok bolsa, olaryň ýagdaýy kliniki alamaty bermeýär. Kliniki alamatlar diňe olaryň 10–15%-nde ýüze çykyp bilýär.

Islendik ýanyk aşgarlar tarapyndan bolsa, ol hökman kliniki ýagdaý ýüze çykmasa-da, *ezofagosciopiýanyň* irki barlag usuly bilen tassyklanmalydyr. Ol 24 sagadyň dowamynda ýerine ýetirilýär. Bu ýagdaýda gaty ýa-da maýyşgak *ezofagoskop* ulanylýar. Bu usulyň esasy gowy tarapy barlagyň ýeňil hem-de howpsuz amala aşmalydyr. Rentgen barlagy bu ýagdaýda ýanygyň umumy görnüşde suratyny berýär. *Ezofagosciopiýanyň* artykmaçlygy ýiti ýanygyň üç derejesini mälim edýär:

- gyzyldödegiň ýanmagynyň 1 derejesi – *giperemiýa* bilen häsiýetlendirilýär: çiş hem ýüzleý ýara;
- gyzyldödegiň ýanmagynyň 2 derejesi – *eritema* – gabarçyklar we ýüzleý ýara;
- 3 derejesi – çuňňur baş, epiteliýanyň ölümi, dokumalaryň *granulýasiýasy* (tyglar).

Bejeriş ilkinji döwründe gaýtardyjy serişdeleri ulanmak maslahat berilmeýär, sebäbi çaga gaýtaran mahalynda gyzyldödege agram düşýär, köp suw bermek hem peýdaly däldir.

Ilki bilen ýanygyň derejesi kesgitlenilýär. Bokurdak çişen halatynda gan aýlanyşygy bozulýar, bu ýagdaýda *traheostomiýa* geçirmeli. Synaglaryň hem amaly barlaglaryň netijesinde *steroidleri* ulanmagyň zerurlygy ýüze çykarylady.

Onuň *antifibroblast* täsiri hem *antibiotikler* antibakterial täsiri barlygy bilen ulanylmak zerurlygy ýüze çykýar.

Steroidler 4, *antibiotikler* 2 hepdäniň dowamynda ulanylýar, bariý bilen rentgen barlaglary parallel alnyp barylýar. Daralma alamaty ýüze çykan ýagdaýynda giňeltme usuly maslahat berilýär. Giňeltme usullarynyň arasynda gyzyldödegi giňeltmek usuly zondun, kateteriň hem-de balonlaryň kömegi bilen amala aşyrylýar. *Retrograd* usulda giňeltmek *Taneriň* giňeldijisiniň kömegi bilen ýa-da beýleki enjamlaryň, *gastrostomiýanyň* üsti bilen amala aşyrylýar. Beýleki-lerden tapawutlylykda *retrograd* giňeltmekde enjamlary gyzyldödegiň içine goýbermeli bolýar. Gural gyzyldödegiň içine *ezofagoskopyň* kömegi bilen goýberilýär. Abzallar hem-de onuň ujundaky ýüpi *ezofagoskop* arkaly aşgazana garşy süýşürilýär. Ýüpüň ujuny *gastroskopyň* deşiginden geçirip oňa berkidýärler we agyzdan çykarýarlar. Çagalar-da giňeltme edilende, olar gorkmaz ýaly, agyryny duýmazlygy üçin umumy beýhuş serişdesi ulanylýar. Käbir gysylmalar birnäçe gezek gaýtadan giňeltmeden soň bitip gidýär. Gyzyldödegiň III derejedäki ýanygynda hökmany ýagdaýda plastik hirurgiýasyny talap edýändigini tejribeler görkezýär. Birnäçe gezek *dilýatasiýa* edilenden soň, gyzyldödegiň diametri üýtgemese ýa-da düýpli netije bermese, şeýle hem çuňňur ýanyga sezewar bolup gyzyldödek deşilen ýagdaýynda plastik hirurgiýa operasiýasy geçirilýär.

Gyzyldödekde plastik operasiýada, köplenç, ýogyn içege ulanylýar. Operasiýa geçirilende gyzyldödegiň zeper ýeten bölegi aýrylyp *transplantat* bilen çalsylýar.

Seýrek duş gelyän güýçli kislotalar gyzyldödegiň çuňňur ýanmagyna sebäp bolýar. Bu bolsa kislotalaryň güýjüne hem-de täsir edýän wagtyna baglydyr.

Keseliň gelip çykyşy. Kislotalaryň täsiri astynda dokumalar guraýyşy ölýär we kesmek emele gelýär, ol ýanygyň çuňlaşmagynyň öňüni alýar. *Nekroz*, onuň tersine ýanygyň I derejesi ýerli reaksiýa boýunça häsiýetlendirilýär – gyzarmak, çişmek, ölen dokumalaryň dargamagy, ýanygyň II hem-de III derejesinde ýara has çuňňur ornaşýar, gyzyldödegiň diwarlaryny deşip, garyn boşlugyna ölen dokumalaryň ýaýramagy mümkin. Bu ýagdaý bolsa *septiki* agyr bozulma, sarsygyna eltýär. Eger-de ýanyk gyzyldödegiň diwaryny deşmese, onuň ýerinde ýaranyň yzy emele gelýär, bu bolsa gyzyldödegiň giňliginiň, ýagny göwrüminiň daralmagyna getirýär. Gyzyldödegiň kislota arkaly

ýanygynyň anyklanyşy aşgar ýanygynyň anyklanyşyna meňzeýär. Kislota agyz boşlugyna düşende agzyň we damagyň dokumalarynyň zeperlenmegine getirýär. Bokurdagyň we *traheýanyň* çiş i ýa-da zeperlenmegi sebäpli dem alşynyň bozulmagy mümkin. Şeýle hem gan gaýtarmagy we ýiti garyn alamatynyň bolmagy ähtimal.

Agyr ýagdaýlarda bolsa *septiki* sarsgyn, böwrek ýetmezçiligi döräp, hassanyň ölümine getirip bilýär. Giçki gaýrüzülmeler: gysylmanyň emele gelmegi, tyglaryň döremegi, içiň ýellenmegi, gyzyldök-aşgazan ýolunyň geçirijiliginiň peselmegi gaýtarma görnüşinde ýüze çykýar. Tejribe we kliniki gözegçilikleriň az sanlylygy üçin içki organlaryň kislota arkaly ýanygynyň umumy bejergi usuly ýokdur.

Kislotalar aşgarlardan aýratynlykda tutuş agzyň içinde tiz zeperlenmegi döredenok, şonuň üçin beýle ýanyklaryň bejerilişi ýagdaýyň soňraky ösüşiniň aýrylmagyna gönükdirilen bolmaly.

Gaýtardýan dermanlaryň ulanylmagy kislota bilen garyşmak wagtyny uzaldýanlygy sebäpli ulanylmaýar. Şeýle hem zyýanlanmagyň kislotanyň agyz boşlugyna düşenden 90 minutdan soň döreýändigini aňladýan fakt örän ätiýaçly.

Bu ýagdaýda *nazogastral* sorulmagy we kislotanyň *zond* arkaly aýrylmagy iň oňat çäredir. *Respirator* bozulmalar *intubasiýa* we *traheotomiýa* arkaly sazlanýlar, bokurdagyň ýa-da *traheýanyň* zaýalanmagynyň agyrylygynyň barlygy uzak wagtlaýyn *parenteral* iýmitlendirmesi iň gowy çäre hasaplanýar. Aşgazanyň *antral* ýa-da *kardial* bölüminiň bölekleyiň *rezeksiýasy Bilrot-1* usuly arkaly diňe zaýаланан bölegiň bejerilmegi üçin ulanylýar. *Gastroenterostomiýa* geçirilende tyg emele getiren bölek saklanýlar, bu hem aşgazanda nemli perdäniň damarlarynda gan akmagyna getirýär, ol öz gezeginde gaýrüzülmä getirýär. Aşgazan *rezeksiýasy* wagtynda bir wagt onuň inçe ýa-da ýogyn içege ornuny tutdurmasyny edýärler.

IV bap

GARYN DIWARYNYŇ HEM-DE GARYN BOŞLUGYNDAKY ORGANLARYŇ DOGABITDI KEMISLIKLERI WE KESELLERI

GARYN DIWARYNYŇ APLAZIÝASY

Garyn diwarynyň öňki myşsasynyň *aplaziýasy* – bu ösüşiň agyr bozulmasy bolup, ikitaraplaýyn *kriptorhizm* we peşew bölüp çykaryş ulgamynyň *atoniýasy* bilen utgaşyp gelmesidir. Bu *triada* «*Garnyň sallanma sindromy – Prune Belly sindromy*» (Parker, 1895) diýen ady aldy. Bu dogabitdi kemislik, köplenç, oňlanlarda duş gelýär (95%), nesilden nesle geçmeýär we gadym wagtdan bäri belli. Abu Aly Ibn Sina garyn boşlugynyň diwarlary barada şeýle ýazýar: «Deri, soňra onuň aşagynda birinji gatlak ýatyr, soňra içýag». Kese *fassiýany* ol şeýle beýan edýär: garyn diwarynyň uly böleginiň ýokarsyndan gatlak geçýär, ol inçe myşsadan başlanýar, soň bolsa garnyň ýokary böleginden geçýär. Garyn diwaryna «togonalak» gatlak hem diýýär, eger gatlagy dolanan içinden aýrylandan soň seredilse, ol «şary» ýadyňa salýar. Ol, esasan, 2 sebäbi öňe sürýär: gatlaklaryň yzygiderliginiň bozulmagy we onda *fistulanyň* emele gelmegi hem-de inçe geçelgeleriň giňelmegi.

Keseliň gelip çykyşy. Keseliň gelip çykyşyna dürli garaýyşlar bar. Käbir alymlar garnyň öňki diwarynyň nerw sütünleriniň bozulmagyny peşew ýollarynyň *dilýatasiýasy* we *atoniýasy* bilen düşündirýärler. Käbirleri bolsa garyn diwarynyň myşsasynyň *displaziýasyny* keseliň ilkinji sebäbi diýip düşündirýärler. 6–10 hepdelik düwünçeklik wagtynda *ýatrogen* täsiri bilen onuň emele gelmegi we peşew ýollarynyň emele gelmegi hem bozulýar. Bu nazaryýet *makro* we *mikroskopik* barlaglaryň üsti bilen tassyklandy. Ol bolsa oňurga ýiliginiň, kiçi çanaklygyň nerwleriniň we garyn diwarynyň myşsasynyň *Prune Bellýanyň* alamatlary bilen keselleýänlerde dogry ösendigini subut etdi. Ýene birnäçe alymlaryň pikirine görä, bu kemislik düwünçeklik döwründe garnyň ulalmagydyr. Netijede, gaty

çekilen garyn diwary, sozulan myşsalar we onuň ösmezligi deriniň çekdirilmegine, mürşermegine we gasyn-gasyn bolmagyna getirýär. 1903-nji ýylda öňe sürilen pikire laýyklykda, uretranyň obstruksiýasy *embriogeneze*, peşew çykaryjy ýollaryň ulalmagyna getirýär. Munuň bolsa öz gezeginde garynyň öňki muskulynyň ulalmagyna, giňelmegine getirýändigini bellemek gerek. Şeýlelikde, ol hem ýumurtgajyklaryň ýerine düşmegine päsgel berýär.

Kliniki alamatlary. Çaga doglandan soň onuň garynyň ululygy we mylkyldap durmagy, ýagny «gurbaganyň» garyny ýaly bolmagy, öňki garyn diwarynyň ýumşak, gasyn-gasyn bolmagy, myşsa gatlagynyň ýuka, ösmedik bolmagy, inçelen garyn diwaryndan içegeleriň halkalarynyň görünmegi esasy kliniki alamatlardyr. Peşew haltasynyň *gipotoniýasy* we ulalanlygy sebäpli çaga gowşak buşugýar. Peşewiň sidik akdyryş ýollarynda durmagy *piýelonefrite*, daşlaryň emele gelmegine getirýär. Kāwagt ellāp göreniňde hem peşew akdyryjydaky daşlary duýmak bolýar, köplenç, *fimoza* duşulýar.

Anyklanyşy. Keseliň anyklanyşy kyn däl. Obýektiw seretmek we kliniki barlaglaryň hem-de *ekskretor urografiýanyň* görkezijileri: böwrekleriň toplaýyş ulgamynyň giňelmegi we giň hem egri peşew akarlar, *sistogrammada* bolsa peşew akar *reflýuksy* görünýär. Şularyň hemmesi kemisligi dogry kesgitlemäge kömek berýär.

Beýleki kesellerden tapawutlandyrmak. Garyn diwarynyň öňki myşsasynyň *aplaziýasy* garynyň göni myşsasynyň *displaziýasyndan* tapawutlandyrylmaly. Onda deriniň ýagdaýy üýtgemeyär, garyn dogry görnüşli, göni muskul gowy görünýär.

Olar bolsa öz gezeginde biri-birinden daş ýerleşýär we siňir bilen birleşen ýerinde muskulyň dokumasy bolmaýar. Çaga garyna agram salanda gylç görnüşli ösüntgiden tä göbege çenli onuň garynyň üstünde – merkezde 2 sany çykyp duran çyzyk emele gelýär, peşew çykaryjy ýollaryň kemisligi bolmaýar.

Bejerilişi. Ilki bilen garyn boşlugy daraldylýar. Ol içki agzanyň işini gowulandyrmaga gatnaşýar. Çagada, çekýän guşak ýa-da öňki garyn diwarynyň plastiki berkidilmesi geçirilýär. Öňki garyn diwaryny plastik berkidilmesiniň birnäçe görnüşi bar. Birinji görnüşi gasynlary emele getirmekden durýar. Ol gasynlary diwaryň içki ýüzüne goýmak bilen amala aşyrylýar, artyk deri aýrylýar. Beýleki görnüşi –

ol dokumanyň *dublikaturasyny* emele getirmek. Ýarym kesim usul bilen (*kutissubkitis*) – 2 sany aý görnüşli kesim, ýagny gylyç görnüşli ösüntgi bilen gasyk aralygynda, gapdal çykyntgylary emele getirilýär we biri-biriniň üstüne tikilýär.

Üçünji görnüş garyn diwarynyň *dublikaturasyny* emele getirmekden durýar. Orta deriniň *laparotomiýasyndan* soň *mobilizirlenýär*, garyn diwarynyň ýumşak dokumalary bir tarapyndan beýleki tarapyň iç ýüzüne tikilýär. Soňra ýokardan beýleki tarapyň dokumasy berkidilýär, gerekmejek deri aýrylýar we *pielonefritiň* bejerilişini geçirýärler. Bökrek ýetmezçiligi bolsa *nefrostoma* goýulýar. Ýumurtgajyklary aşak düşürmek garyn diwarynyň gowy plastika edilen ýagdaýynda amala aşyrylýar we peşew akarlarda degişli *antirefluks* operasiýasy edilende bolýar.

GÖBEK TANAPJYGynyň (EMBRIONAL) INGISI

Göbek tanapjygynyň ingisi diýlip onuň ösüşiniň üýtgemegine aýdylýar. Onda çağa doglan wagtynda garynyň içinde ýerleşmeli käbir organlar daşynda, ýagny göbek gatларында ýerleşýär.

Keseliň gelip çykyşy. Göbek tanapjygynyň ingisiniň emele gelmeginiň iki sebäbi bar.

Garyn diwarynyň öňündäki birleşmesiniň netijesinde içege togalaklarynyň emele gelmeginiň bozulyp, garynyň myşsalarynyň bölegi ösmeyär, ýagny edil «fizilogik göbek tanap ingi» bolan wagtynda bolýar. Ol 5 hepdelik düwünçekde başlanýar we içege bilen garyn diwarynyň ösüşiniň deň gelmezligi netijesinde bolýar. Bu ýagdaý düwünçegiň 3 aýlygynyň soňunda gutarýar. Lateral we wentral myşsalar garynyň öňki we ýokarky bil miotomларыndan emele gelýär.

Garynyň myşsalarynyň ösmezligi we içege aýlawynyň bozulmagy göbek ingisiniň esasy sebäbi bolýar.

Göbek ingisiniň bölünişi:

- Kiçi – 5 sm-e çenli,
- Orta – 10 sm-e çenli,
- Uly – 10 sm-den köp.

Çaganyň ýagdaýy inginiň şekiline, onuň ölçegine, perinatal ýetmezçiligine (doglan wagty, şoňa baglylykda ösüşiň bozulmagy) baglydyr.

Kliniki alamatlary we anyklanyşy. Çaga barlanylanda garyn, içki organlaryň ýarysynyň göbek gatlaklarynda ýerleşýändigini anyklanylýar. Ingi pökgüsi göbek proyeksiýasynda, ýagny garynyň önki diwarynyň ýetmeýän yeriniň üstünde ýerleşýär.

Ingi çişiniň ýokarsyndan göbek geçýär. Çişiniň içi görünýär. Ondan, köplenç, içege we bagyr, käwagt aşgazan hem görünýär.

Çaga doglandan soňky ilkinji sagatlarda ingi haltasy, ýalpyldawuk, agymtyl reňkli, içi görünýär. Soňra wagtyň geçmegi bilen ol guraýar, bulanýar, infisirlenýär we *fibrinoz* üst ýüz bilen ýapylýar. Eger keseliň öňi alynmasa we bejeriş işleri geçirilmese, ewentrasiýa geçýär.

Beýleki kesellerden tapawutlandyrmak. Esasanam, gastroşizis garyn diwarynyň dogry deşigi «deffekt» garyn diwarynda bolýar. Aşak düşen organlar garyn boşlugynda garyn diwary bilen ýapylmadyk we, köplenç, üýtgän ýagdaýda bolýar.

Bejerilişi. *Embrional* ingili çagalary bejermek kesel anyklanylandan soň başlanýar. Bejerişniň 2 usuly bar: operatiw we konserwatiw. Düýpli hirurgik bejergä degişli çagalalar kiçi we orta *embrional* ingililer, olarda garyn diwary gowy ösen bolýar. Operasiýa göbek gatlaklarynyň aýrylmagy we agzada ýerleşdirmek hem-de garyn diwarynyň ýukajyk gatlagy bilen geçirilýär.

Eger-de çagalarda dogabitdi ýürek keseli, dogulma kemisligi, dogabitdi agyr kelle-beýni şikesi bar bolsa, onda olar kesim-operasiýa edilmeyär. Bu çagalara konserwatiw bejeriş degişli. Ol günde 2% ýod we spirt bilen arassalaýyş çäreleriniň geçirilmesidir. Koa-gulýasion gaty gabygy aýrylýar we ýerine granulýasiýa emele gelen-de melhemli daňylýar (Wişnewskiň linimenti, Şoastakowyň balzamy), *antibiotikler*, elektroforez, bütinleýin dikeldýän we stimilirleýän bejergi ulanylýar. Ingi haltasy epiteliý bilen örtülýär, mürşerýär, kiçelýär we *wentral* ingi emele gelýär. Eger-de inginiň ölçegi gaty uly bolsa, ony operasiýa etmek bolmaýar, sebäbi gowy ösmedik garyn boşlugynda organlar ýerleşdirilse, garynda içki basyş köpeliýär, ol bolsa çaganyň heläk bolmagyna getirýär.

GÖBEGİŇ DOGABITDI FISTULASY WE KISTALARY

IV

Eger-de göbek-icege akymy (*duktus omphaloentericus*) we peşew ýoly (*urachus*) bitişmese, onda *fistula* we kistalar emele gelýär. Çaganyň düwünçekde ilkinji hepdesinde öt ýoly öt haltany içege bilen baglaşdyrýar. Peşew ýoly alantoisi kloaka bilen baglaşdyrýar. 6–8 hepdelik düwünçekde akymlyryň ösüşiniň yza gaýtmagy bolýar, öt ýoly bitýär we in soňunda içege bilen göbegiň arasyndaky baglanyşyk ýitýär. Peşew akar distal böleginde giňeýär we peşew halta emele gelýär.

Şeýlelikde, çagada peşew ýolunyň ýerinde birleşdiriji dokuma, göbek bilen peşew haltanyň arasynda çekilip durýar. Oblitirasiýanyň bozulmagy bu ýollaryň doly we doly däl göbek *fistulasynyň* we kistalarynyň emele gelmegine getirýär.

Göbegiň doly *fistulasy*. Göbegiň düýbünde mämäşi reňkli täji görmek bolýar.

Merkezinde *fistula* ýoly bolup, ol kăwagt örän kiçi bolýar, oňa zond salmak hem kyn bolýar. Eger uly görnüşli *fistula* bolsa, ondan içegäniň içindäki zatlar bölünip çykýar. Kăwagt ondan inçe içegäniň nemli bardasyny görmek hem bolýar. *Fistula*, köplenç, öt ýolunyň bitmezligi netijesinde bolýar. Çyglanda inwaginasiýa bolmagy we inçe içegäniň nemli bardasynyň düşmegi mümkin. Ol 2 sütünli görnüşinde bolýar. Bu bolsa göbek halkany gysmaklyga getirýär. Nemli barda guraýar, ýeňil ganaýar we içege geçirmezligi bilen bile bolýar. Peşew ýolunyň *fistulasy* doly bolan wagtynda, peşew damjalap akýar. Anyklamakda diňe *fistulagrafiýa* gowy kömek edýär, şonda *fistulasynyň* ölçegi, giňligi we baglanyşygy görünýär.

Bejerilişi. Göbek *fistulasynda* köp mukdarda suwuklyk bölünip çykýan bolsa ýa-da ewaginasiýa bolsa, onda çaganyň ýaşyna seretmezden operasiýa edilýär. Beýleki ýagdaýlarda operasiýa 6 aýdan soň edilýär. Eger-de öt ýoly gowy ýapylmadyk bolsa, geçelgede orta-laparatomiyä geçirilip *fistula* geçelgesi açylýar. İçegäniň kebelek görnüşinde rezeksiýa geçirilip, anastomoz goýulýar. Peşew akaryň operasiýasy geçirilende tä peşew haltanyň nemli bardasyna çenli akary gowy görner ýaly edilýär. Ol ýerde hem geçelgäni hirurgiýa-

da ulanylýan wikril, dekson, ketgut bilen tikilýär, daňylýar we aýrylýar.

Göbeğiň doly däl *fistulasy*. Bu kemislik, köplenç, ýaňy doglan çagalarda bolýar. Köplenç göbek öllenýär, onuň düýbünde gyzyly nemli barda ýerleşýär. Ol granulýasiýa meňzeş, onuň düýbünde, eger jübtek bilen süýşürseň *fistulasyny* görmek bolýar. Ondan mäsleriň işläp çykarýan maddasy, iriň bölünip çykýar. Onuň ýoluny bilmek üçin düýbüne çenli zond geçirilýär. Köplenç, *fistulanyň* çuňlugy 2–3 sm bolýar. Doly bilmek üçin *fistulografiýa* geçirilýär. *Fistulografiýa* geçirmek üçin hökmany *fistulanyň* geçelgesini kateterläp, suwda ereýän kontrast madda goýberilýär we rentgene düşürilýär. Şonda doly ýa-da doly däl *fistula*, ýa-da *kistoz* boşlukly, *fistula* gowy görünýär.

Bejerilişi. Ýaňy doglan çagada we onuň ilkinji günlerinde doly däl *fistula* konserwatiw bejerilýär. Göbeğiň töweregi arassalanylýar, infisirlenen sekreti ýuwlup, köplenç, sanasiýa edilýär. *Fistulanyň* obliterasiýasyny tizlendirmek üçin oňa ýoduň 5%-li ergini, kümüş nitratynyň 10%-li ergini günde 1 gezek 7–10 gün çalynýar, konserwatiw bejergi 6 aýa çenli berilýär. Eger konserwatiw bejergi peýda bermese, onda operasiýa edilýär. Operasiýada *fistula* tutuş aýrylýar. Mümkün bolsa, garyn boşlugy açylman, hökmany suratda göbeğiň düýbi aýrylýar we ketgut bilen tikilýär.

Göbeğiň kistasy – munda öt ýolunyň we urahusyň distal we proksimal böleginde kanallaryň, gan damarlarynyň we organizmdäki boşluklaryň patologik ýapylyşlary, baglanyşlary obliterasiýalanma bolýar. Olaryň arasynda-da obliterasiýalanma bolmadyk zolak galýar. Urahusyň kistalary garynyň diwarynyň içinde göbek bilen uýlугyň arasynda bolýar, öt geçelgäniň kistalary, köplenç, garyn boşlugynda döreýär. Kista az-azdan içi suwuklykdan dolup ýarylyp bilýär. Keseliň kliniki keşbi onda bolup geçýän bozulmalaryň netijesinde emele gelýär.

Kliniki alamatlary: agyry, hasam garynyň aşaky böleginde; bedeniň gyzgynynyň galmagy, organizmiň zäherlenmesiniň bolmagy mümkin. Palpasiýada, köplenç, garynyň aşaky böleginde çiş görnüşli emele gelme duýulýar.

Bejerilişi. Bu kesel diňe operatiw ýol bilen bejerilýär. Enterokistomada operasiýa garyn boşlugyny açmak bilen geçirilýär we kista

zeperlemän aýrylýar. Urahusyň kistalaryna reňkleýji kontrast madda goýberilip, yzygiderli aýrylýar we düýbünden tikilýär. Eger kista iriňlän bolsa, onda ol açylýar we drenaž çykaryjylar bilen aýda 3-5 gezek drenirlenilýär. Gaýnaglama köşeşenden soň radikal operasiýa geçirmek bolýar, ýagny kista ýa-da onuň diwary aýrylýar.

PILOROSTENNOZ

Pilorostenoz genetik taýdan emele gelen ýetmezçilik bolup, aşgazanyň pilorik bölümüniň muskulynyň gipertrofiýasydyr. Şu üýtgemeleriň esasynda nerw süýümleriniň myşsalarda nädogry ýerleşmegini, onuň durnukly gysylmagyny emele getirýär. Pilorostenoz ýaňy doglan çagalarda gaty köp duş gelýär.

Dogabitdi pilorostenoz çagalar doglandan soň ilkinji aýynda duş gelýär. Onuň sebäbi aşgazanyň pilorus bölümüniň myşsa gatlagynyň gipertrofiýasydyr.

Kliniki alamatlary we anyklanyşy. Keseliň aýratynlygy onuň kem-kemden ýüze çykmagydyr. Iki-dört hepdelik çagalar wagtal-wagtal gaýtarýar. Ondan soň ol güýjap «çüwdürilip gidýär». Gusugynyň düzüminde ajylyk (öt suwy) bolmaýar, gusugyň mukdary emen süýdünden köp bolýar. Köp halatlarda gaýtarylan maddada turşy ys bolýar, ol aşgazanda iýmitiň saklanýandygyny görkezýär. Dowamly surnukdyryjy gaýtaryp durmaklyk çagany horlap, tapdan düşürüp, has horlanmagyna getirýär.

Pilorostenozly çaganyň agramyny ýitirişiniň 3 görnüşi bar:

- ▶ Agramyny ujypsyzja ýitirmegi (10%);
- ▶ Agramyny ýuwaşdan aram we ep-esli ýitirmegi (20–30%);
- ▶ Agramyny has köp ýitirmegi (40% we ýokary).

Kähalatlarda keseli ötüşenden soň hirurgiýa bölümüne ýerleşdirilen çagalaryň ýagdaýy gaty agyr bolup, olar özlerini ynjalyksyz duýýarlar. Deriniň ýüzi dury we çal-öçüksü reňkde, ýüzüniň keşbi ýitileşýär, gözleri ejir çekýäni aňladýar. Barlag wagtynda epigastriýa tarapyňyň çişmesi ünsüni çekýär. Iýmit kabul edilenden soň tiz ýa-da garmyň üstki gatlagyny massaž edilenden soň göze görünýän peristaltikasy ýüze çykýar. Bu, esasan, horlanyp, tapdan düşen çagalarda mese-mälim duýulýar.

Aşgazanda peristaltika çep gapyrga astyndan başlap sagadyň ters ugry boýunça saga dowam edýar. Bu alamatyň keseli kesgitlemekde möhüm ähmiýeti bar.

Dogabitdi pilorostenozly çagalarda durnukly, dowamly gaýtarmak onuň tapdan düşüp, has horlanmagyna getirýär. Endamda suw, elektrolit we aşgar-turşy deňagramlygy bozulýar.

Barlaghananyň maglumatlarynda ganyň goýalmagy gematokritiň ýokarlanmagy, gipohloremiki alkaloz we gipokalemiýa mahsus bolýar.

Keseliň ýiti asty görnüşinde alamatlar haýal ýüze çykýar. Bu görnüşinde suw hem elektrolit bozulmalary kän bir bildirmeyär.

Näsaga seredilen wagtynda onuň gipotrofýasynyň, eksikozyň derejesini, aşgazanyň guýçly peristaltikasynyň «Çäge sagat» alamatlaryna baha berilýär. Onuň üçin rentgen we *endoskopik* barlaglar geçirilýär. R-grammada aşgazan ulalyp, içegede gaz adatdakydan az bolýar. Ene süýdi bilen bariý sulfatyny goşup (25–30 ml), rentgen kontrart barlagy geçirilýär. R-gramma 15–30 minutdan, 3–6 we 24 sagatdan soň alynýar. Adaty ýagdaýda çaganyň aşgazany 3–4 sagatdan soň boşayar. Bariniň aşgazanda ýokarda görkezilen wagtdan köp saklanmagy pilorik bölümünde geçiş düzüminiň bozulmagyny aňladýar. Eger-de üç sagatdan soň 12 barmak içegede bariý bolmasa ýa-da 12 sagatdan soň bariniň köp bölegi aşgazanda bolsa, onda pilorastenozyň barlagy we operasiýa etmek teklipe edilýär. Soňky wagtlarda pilorostenozyň anyklanylyşynda fibrogastroskopiýa ulanylýar. Bu ýerde aşgazanyň gasyňly antral böleginiň giňelmegini, pilorik geçelgesiniň darlygyny görmek bolýar. Pilorostenoz hatda atropinli sanjymy bilen ýa-da howa arkaly açmak başartmaýar. Fibrogastroskopiýa pilorostenoz bilen utgaşyp gelýän reflýuks ezofagitiň derejesini anyklamaga kömek edýär.


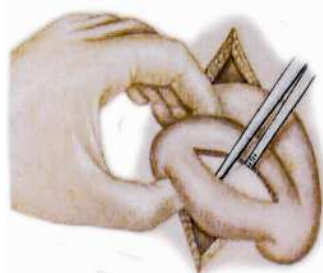
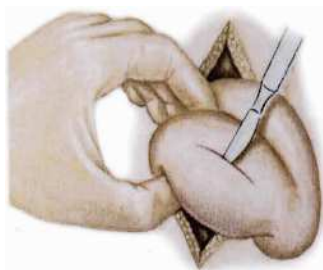
Kesellerden tapawutlandyryş anyklamasy pilorospazm, adrenogenital sindrom (Debre-Fibriginera alamaty), 12 barmak içegäniň geçirmezligi bilen geçirilýär.

Kesellerden tapawutlandyryş anyklamasy rentgenologik we *endoskopik* barlagynyň netijelerine, alamtalaryň ýüze çykyşyna, bi-ohimiki barlaglaryň netijesiniň esasynda goýulýar. Adrenogenital sindromynda gusuk massalarynda öt garyndylarynyň bolmagy, giper-

kalemiýa we giponatriemiýanyň döremegi mahsus. Aşgazandan kontrast maddanyň çykmagynda päsgelçilik ýok. Içege geçirmezliginde mahsus rentgenologik we fibrogasrtoduodenoskopiýa maglumatlar keseli tapawutlandyrmaga kömek edýär.

Bejergisi. Kesel, esasan, operatiw usul bilen bejerilýär. Operasiýadan öňki taýýarlykda degidratasiýanyň, alkalozynyň, gipokaliýmiýanyň korreksiýasy edilýär.

Operasiýa umumy *endotraheal* beýhuşyň kömegi bilen geçirilýär. Pararektal ýa-da garnyň ýokarky sag böleginiň ke-se-kesimi ulanylýar. Operasiýa Frede-Ramşteddiň usuly boýunça geçirilýär. Aşgazanyň 12 barmak içegä geçilýän ýeri seresaplyk bilen kesilýär, sebäbi bu ýerdäki myşsallara, nerwlere we nemli barda zeper etmegi mümkin. Nemli bardanyň bitewiligine göz ýetirmek üçin aşgazan basylyp görülýär. Şonda onuň içindäki zatlar



24-nji surat. Piloromiotomiýa

12 barmak içegä süýşýär. Bu ýönekeý usul perforasiýanyň ir anyklanmagyna kömek edýär. Eger-de perforasiýa bolsa, onda ol tikilýär. Operasiýanyň kömegi bilen anatomik päsgelçilik aýrylýar we geçirijiligi dikeldýär. Operasiýadan 3 sagat geçenden 10% glýukoza ergini, 4 sagatdan soň 1 gije-gündiziň dowamynda gije arakesme bilen 10 gezek her 2 sagatdan 10 ml-e gowüs süýdi bilen iýmitlendirmeli. Soň ýuwaş-yuwaşdan süýdüň mukdaryny 100 ml çenli köpeltmeli. Operasiýadan soň ilkinji günler protein we suwuklyklaryň ýetmezçiligini parenteral usulda derman goýbermek bilen doldurylýar. Wena damaryna plazma, glýukozanyň 10%-li ergini, Ringeriň ergini guýulýar.

Içegäniň dogabitdi geçirmezligi (ileus)

IV

Içegäniň dogabitdi geçirmezligi hemme ýaşda duş gelýär, ýöne ýaňy doglan çagalarda köp duş gelýär.

Gelip çykyşynyň esasy sebäplerine görä 4 bölege bölünýär:

- Içege ýollarynyň ösüşiniň ýetmezçiligi.
- Içege gatlagynyň ösüşiniň ýetmezçiligi.
- Içege aýlanmagynyň (aýlawynyň) bozulmagy.
- Garyn boşlugynda ýerleşen beýleki agzanyň ösüşiniň ýetmezçiligi.

Gelip çykyşy. Bu dogabitdi ýetmezçiligiň döremegi organogenez döwrüne degişlidir (3–4 hepde). Haçan-da, içege gatlagynyň, içegäniň içiniň, onuň ösmeginiň ýa-da aýlanmagynyň döremegi iýmit siňdiriş ýolunyň ösüşinde bedeniň we onuň boşluklarynyň üstüni örtýän mázleriň esasy bölegi bolup durýan dokuma, ýagny epiteliýa içegäniň içini doly yapýar. Şu pursatdan soň döreýän wakuolizasiýa içege ýolunyň içini dikeltmek bilen gutarýar, ýöne käbir halatlarda soňky ösüşi bozulyp, içegäniň içi ýapyk galýar. Eger-de içegäniň içiniň dikelmegi kesgitli aralykda bozulan bolsa, onda içegäniň içi ýuka barda bilen ýapyk bolýar (barda atreziýasy). Eger-de içegäniň içiniň dikelmegi eýýäm başlan bolsa, onda her hili ululykda barda-da deşik emele getirýär.

Içege boşlugynyň uly böleginde ýapyk atreziýa fibroz dartgynly häsiýetli bolýar. Köplenç, bu kemçilik 12 barmak içegäniň ahyrky bölümünde ýerleşýär. Içege ilkinji embrional ýagdaýyndan kadalaşan ýagdaýyna öwürlmeginiň üsti bilen geçýär. Öwürlmeginiň saklanmagy her hili kemçilikleriň döremegine getirýär.

Öwürlmeginiň I döwründe saklanmasy ýüze çykça, çaga içegäniň tamamlanmadyk öwürülişi bilen dogulýar. Şol ýagdaýda «ortaky içege» ýokarky çöz arteriýasynyň çykýan ýeriniň ýanynda birikdirilmegi bolýar. Inçe içegäniň halkalary garyn boşlugynyň sag tarapynda, köriçege epigastral töwerekde, bagryň aşagynda ýa-da çep gapyrga astynda bolýar, ýogyn içege çep tarapda ýerleşýär. Bu ýagdaýda çözüň düýbünüň daşynda *burulma* we *strangulýasion* içege geçmezligi döräp biler.

Öwürlmeginiň II döwründe saklanmasy ýüze çykça, köriçege

epigastrial töwereginde ýerleşip 12 barmak içegäni basyp, embrional dartgy bilen onuň önünde birigýär.

IV

Ledde alamatyna laýyklykda, 12 barmak içegäniň basylmasynyň we ýokarky çöz arteriýasynyň daşyna burulmasynyň utgaşmagy bolýar.

Öwürlmeğiniň III döwründe saklanmasy ýüze çyksa, içegäniň berkidilmegi üýtgeýär. Bu bolsa çözde deffektleriň, her hili jübüleriň we boşluklaryň döremegine getirýär. Olar öz gezeginde içege halkalarynyň gysylmagyna getirip biler.

Aşgazan asty mäsiniň dogabitdi kistofibrozynyň netijesinde mekonial ileusy döräp bilýär. Fermentatiw işjeňliginiň ýetmezçiliginde mekonii örän şepbeşik bolýar we ýanbaş içegäniň boşlugyny ýapýar.

► İçege geçmezliginiň ýüze çykan ýerine görä, **ýokary we aşaky** görnüşlerine bölünýär. İçege geçmezligi geçişine görä, ýiti, dowamly we gaýtalanýan görnüşlerine, içege geçelgesiniň ýapylma derejesine görä, doly we doly däl görnüşlerine bölünýär.

Ýokary içege geçmezligi 12 barmak içegäniň faterow emzik ujun-dan aşakda ýerleşýän atreziýasy ömrüniň birinji gije-gündizinden başlanýar. Eger-de içege geçirmezligi treýs birikdirijisinden öňde bolsa oňa içege geçirmezligiň ýokarky görnüşi diýilýär. Bu ýagdaýda uly möçberde ýaşyl reňkli, nahardan soň güýçlenýän gusma ýüze çykýar, täret bolmaýar, içege boşlugynda nem bolýar. Näsagyň özüni alyp barşy biynjalyk, ilkinji gününden bolsa eksikoz, *toksikoz* ýüze çykýar. Epigastral töwereginiň çişmesi, garyň aşaky ýarymynyň çökmegi mahsus bolýar.

Aşgazanda süýt durnuklygy ýüze çykýar, täretiň reňki üýtgemeyär, yöne ol nemli we az möçberde bolýar. Näsagyň ýagdaýy agyr, 72 sagatdan eksikozyň derejesi ýokarlanýar. Epigastral töwereginiň çişmesi ýüze çykýar, gusmadan soň ol peselýär.

Her hili intensiw derejede öt suwuklygy bilen gusma we täretiň bolmazlygy ýüze çykýar. Seredilende ýokary derejeli gipotrofiýa ýüze çykýar.

3–5 günden soň ortaky içegäniň ýiti burulmasy sebäpli, näsagyň ynjalyksyzlygy bolýar, ýagdaýy agyr, eksikoz, sarsgyn ýüze çykýar. Seredilende garyň içine çöken ýagdaýda bolýar.

Ledde alamaty 4–5 günden soň ýitiasty başlanýar. Näsag biynjalyk bolup, agyrlaşýan eksikoz, *toksikoz*, ýygy öt suwuklygy garylan gaýtarma ýüze çykýar, täret başda az möçberde bolýar, soňra bolmaýar *per rektum* – goni içegäniň ampulasy boş.

Rentgen alamlary: Ýokary içege geçmezlikde iki sany suwuklyk derejesi alamaty bolýar. Biri giňelen aşgazan, ikinjisi 12 barmak içege (25-nji surat).

Rentgenogrammada aşgazan süýndürilen, içegäniň halkalarynda gaz bolmaýar. 12 barmak içegäniň giňelmesi ömrüň birinji aýynyň dowamynda ýuwaş-ýuwaşdan başlaýar.

Rentgen kontrast barlagynda «*megaduodenum*» alamlary, suwuklyk derejesi bilen süýndürilen 12 barmak içegesi, kontrast madasynyň çykarylşynyň peselmegi bolýar.

Aşaky içege geçirmezligi. Egerde icegegecirmezligi Treýs birikdirmeden aşakda bolsa, oňa aşaky ileus diýilýär. Inçe içegäniň arteriýasynda näsag ilkişada arkaýyn, ýöne soňra ýuwaş-ýuwaşdan *toksikoz*, eksikoz güýçlenýär, çaga ysgynsyz bolýar, bu alamlar ikinji günden başlanýar. Uly möçberli öt suwuklygy bilen garylan gaýtarma bolýar, täret bolmaýar. Seredilende bir ugurly garyn çişmesini, içege halkalarynyň peristaltikasyny (Waalyň alamaty) görüp bolýar. Rentgenogrammada inçe içegäniň halkalarynda güýçli gaz dolmasy, *Kloyberin* käseleri köp bolýar.

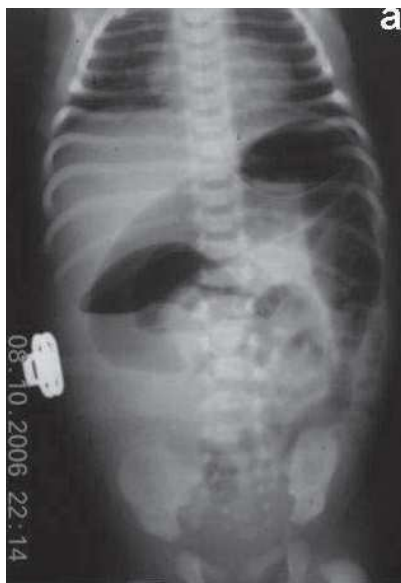Mekonial uleus. Bu ýagdaýda çaga ynjalyksyz bolýar, ýagdaýy agyr:

toksikoz, *eksikoz* ýüze çykýar. Başda öt suwuklygy, soňra bolsa ýaşyl reňkli *himus* gaýtarma ýüze çykýar. Täret bolmaýar. Seredilende garnyň çişmesini görüp bolýar. Elläp görleninde gatan mekoniy bilen, inçe içegäniň halkalary eliňe ilýär.

Rentgenogrammada garnyň ýokarky bölümünde *Kloyberin* käseleri, aşaky bölümleri garamtyl bolup görünýär howa az bolýar.

Anyklanyşy. Keseli anyklamak üçin şu aşakdaky işler geçirilmelidir.

- Göwreliligiň we dogumyň wagtynda geçişi anyklanylmaly;
- Keseliň anamnezi öwrenilmeli (alamatlaryň ýüze çykan wagty, olaryň zygiderliligi).



25-nji surat. Basgançak görnüşli iki suwuklyk derejesi alamaty

- Çaganyň umumy ýagdaýy kesgitlenilmeli.
- Garnyna üns bilen yzygiderli seredilmeli.
- Aşgazan zond bilen barlanylmaly.
- Rektal barlagy geçirilmeli.
- Rentgenologik barlagy geçirilmeli.

Beýleki kesellerden tapawutlandyrmak. Ýokarky ičege geçmezligi pilorostenoz, pilorospazm kemisliklerinden tapawutlandyrmaly. Pilorostenoz gijräk başlaýar we gaýtaranda ödüň suwuklygy bolmaýar. Pilorostenozda özüne häsiýetli rentgenologik we *endoskopik* alamaty bolýar. Pilorospazmda ala-

matlar birsyhly däl, gowşadyjy bejergi geçireniňde gowy netije berýär. Tapawutlandyryjy anyklama, esasan, rentgenologik barlagda kontrast ergini aşgazanda köpeliýär we konserwatiw bejerginiň netijesiniň gowy bolmagy bilen häsiýetlenýär.

Aşaky ičege geçmezligi dinamiki ičege geçmezliginden tapawutlandyrylmaly. Dinamiki ičege geçmezlikde ičegäniň parezi ýuwaş-ýuwaşdan döräp bilýär, ýöne ön näsagyň bir keseli bolmaly (agyr öýken sowuklamasy, otit, ičege *infeksiýasy*, sepsis). Parezde garnyň bir ugurly çışmesi mahsus bolýar, peristaltika bolmaýar, agyr *toksikozyň* alamatlary ýüze çykýar. Rentgen barlagy ičegede köp gazyň bardygyny görkezýär. Suwuklyk dereje bolmaýar.

Bejerilişi. Dogabitdi ičege geçmezliginde operatiw bejergi geçirilýär (26-njy surat).

Operasiýadan ön geçirilýän çäreler önän möhüm, olar keseliň görnüşine (ýokary, aşaky) we çaganyň ýaşyna bagly bolýar.

Operasiýada ortalyk, transrektal ýa-da kese laporotomiýa ulanylýar. Garyn boşlugy açylanda suwuklygyň barlygyna we hiline ičege

halkalarynyň göwrümine we halyna üns berip tükelleme geçirilýär. Ýüze çykýan ýerini anyklap gerekli operasiýa geçirilýär.

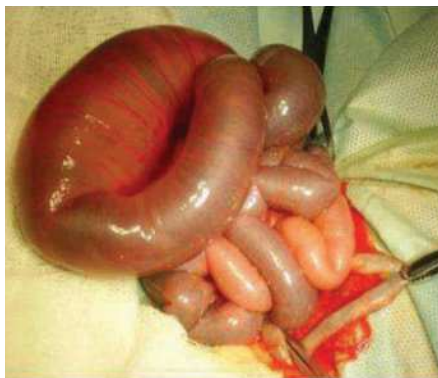Köplenç, dogabitdi ýokary içege geçmezligi Leddäniň alamaty bolup durýar. Ledde operasiýasy burulmanyň ýazylmagyndan we içegeleri ýerine goýup berkitmekden durýar. Öwrülmesiniň gutarmadyk ýagdaýynda içege geçmezligiň aýrylmagy ugrunda operasiýa geçirilýär we dartylmagyň kesilmegi, burulmanyň ýaýradylmagynyň usullary geçirilýär. 12 barmak içegäniň atreziýasynda öňündäki aýlaw içege duodenoileostomiýa operasiýasy geçirilýär. Ýokary atreziýada (uly duodenal emzik ujundan ýokary) duodenoduodeno anastamoz ulanylýar, barda atreziýasynda we stenozynda duodenotomiýa geçirilýär, soňra bolsa barda kesilýär we içegäniň ugruna tikilýär.

Anorektal kemislikler

Anorektal kemsiklerine artbujak we göni içegäniň dogabitdi kemislikleri girýär.

Keseliň gelip çykyşy we bölünişleri. Bu kemislikleriň döremesiniň birnäçe gipotezalary bar. Soňky wagtlarda köp alymlar embrionyň ösüş döwründe oğlan ýa-da gyz boljak wagtlarynda olaryň kadaly ýetişişi bozulýar diýip hasaplaýarlar. Oňa enesiniň göwreliliginiň birinji ýarymynda kesellemegi (grip, toksoplazmoz, gaýnaglama, zyýanly endikler), dermanlar içilmesi sebäp bolýar. Bir hepdelik embrionda göni içegäniň soňy böwrek kanaly bilen bir ýere kloaka açylýar. Dört hepdelik wagtynda kloaka öňki we yzky turbalara bölünýär. Öň tarapynda turba *allantoisa* geçip peşew halta we peşew çykaryş kanalyny emele getirýär, yz tarapynda bolsa göni içege we *anus* emele gelýär. Göni içegäni dürli *embrional* düwmeleri emele getirýär. Ýokarky bölegi *endodermadan*, ahyrky bölegi bolsa, *endodermal* gatynyň ýüzünden çuňlyga – içe tarap eplenmeginden döreýär. Kadaly ösüşiň bozulmagynyň netijesinde dürli kemislikler emele gelýär. *Kloakanyň* membranasynyň ösüşden yza galmagy artbujagyň bolmazlygynda – *atreziýa* getirýär.

Entodermanyň düwmesiniň doly ösmezligi esasynda içegäniň kör ahyry artbujagyň *ektodermal* perdesine çenli ýetmeýär we olary ikä bölýär, *kloakanyň* perdesiniň siňip gitmekligi göni içegäniň bolma-



26-njy surat. Inçe içegäniň
giňelen we daralan ýeri

plenç oganlarda ýüze çykýar. Bu kemislikler başga keseller bilen (ýürek, peşew ýollary, aşgazan içege, daýanç hereket agzalaryň, nerw ulgamy) 30%–90%-de, utgaşykly bolýarlar.

Şu wagta çenli anorektal kemislikleriň, 50 golaý bölünişi hödürlendi. Ýöne aşakda görkezilen bölünişler has takyk diýip hasaplanýar.

1970-nji ýylda Melburnda bolan Bütindünýä çaga hirurglarynyň kongresinde anorektal kemislikleriniň bölünişi kabul edildi. Anorektal kemislikleri 3 topara bölünýär: ýokary, ortaky, aşaky.

► Ýokary (supralewator)

■ Anorektal agneziýa

Oglanlar

- Fistulasyz
- Fistulaly: rektowezikal, rektouretral
- Rektal agneziýa (oglanlar, gyzlar)

► Ortaky (intermedial)

■ Anal agneziýa

Oglanlar

- Fistulasyz
- Fistulaly: rektobulbar
- Anorektal daralma (oglanlar, gyzlar).

► Aşaky (translewator)

Oglanlar we gyzlar.

Gyzlar

- Fistulasyz
- Fistulaly: rektowezikal, rektokloakal, rektowaginal

Gyzlar

- Fistulasyz
- Fistulaly: rektowestibulýar

zlygyna – atreziýasyna getiriýär. Endodermal düwmesiniň we ektodermal içege turbanyň ösüşden galmagynyň netijesinde içegäniň distal – ahyrky böleginde bozulmalar döreýär we *ektodermanyň* çuňlaşmagy geçmeýär. Bular ýaly ýagdaýlarda artbujagyň we göni içegäniň *atreziýasy* ýüze çykýar.

Anorektal kemislikleri çagalarda 1:500-den 1:5000 çenli ýagdaýlarda gabat gelýär hem kö-

■ Örülen artbujak – ýönekeý;

■ Anal daralma.

Oglanlar

- Öňdäki ýamyz artbujagy;
- rektoýamyz fistulasy.

Gyzlar

- Öňdäki ýamyz artbujagy;
- Rektowestibulýar fistulasy
- Bulbar artbujagy
- Anawulwar fistulasy

1976-njy ýylda A. I. Lýonuşkin öz toparlaýyş usulyny teklip etdi. Ol köp çağa hirurglary tarapyndan kabul edildi.

Anorektal kemisliginiň bölünişi

(A. I. Lýonuşkin, 1976 ý.)

► **I. Atreziýa.**

■ **Kloakal görnüşi**

- Peşew halta görnüşli
- Waginal görnüşli

■ **Fistulaly**

- Peşew ulgamyna açylýan oganlarda (peşew halta, uretra açylýan)
- Jyns ulgamyna açylýan gyzlarda (ýatga, wagina, waginanyň

öňýanyna)

- Ýamyza açylýan oganlarda we gyzlarda (oganlarda ýene-de tohum halta we jyns agzasyna)

■ **Fistulasyz**

- artbujagyň we göni içigäniň atreziýasy
- artbujagyň geçelgesiniň atreziýasy
- örtülen artbujak
- göni içigäniň atreziýasy – artbujagyň kadaly ösmekliginde

► **II Dogabitdi daralmalar**

- artbujagyň
- göni içigäniň
- artbujak we göni içigäniň
 - atreziýa anal ýolunda we göni içegede;
 - atreziýa anal ýolunda;
 - anal ýolunyň ýapyk bolmagy;
 - göni içege atreziýasy, anal geçelgesi bar.

► **III. Dogabitdi fistulalar artbujagyň kadaly ösmekleginde**

- jyns ulgamyna açylmagy gyzlarda (wagina we waginanyň öň ýanyna)

- peşew ulgamyna açylmagy oganlarda (peşew halta, uretra)
- ýamyza açylmagy oganlarda we gyzlarda

► **IV. Artbujak ektopiýasy**

- ýamyzda oganlarda we gyzlarda
- waginanyň öňýanyna

► **V. Ýamyzyň bölünmegi**

► **VI. Radikal operasiýadan soňky gaýtdan operativ bejergä mätäçli ýagdaýlar**

Atreziýa

Atreziýa anorektal kemislikleriň arasynda iň köp sanly topary düzýärler oganlar 70–85% ýagdaýda duş gelýär.

Kliniki alamatlary, anyklanylyşy we bejergisi atreziýanyň görnüşlerine bagly bolýar.

**Artbujak deşiginiň ýok bolmagy
(atreziýa ani)**

Näsag çaga görülen wagtynda artbujak geçelgesi (anus) ýerinde bolmaýar. Şu ýagdaýda lukmanlar onuň ýokarky ýa-da aşaky görnüşe deňişlidigini anyklamaly.

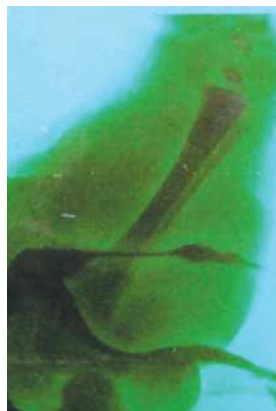Aşaky görnüşü deriden 2 sm çuňlukda bolýar. Ýokarky ýa-da orta görnüşü deriden 2 sm ýokary bolýar. Ýokary görnüşli artbujak geçelgesi ýok bolanda näsagda artbujak töweregi kiçelen, ösmän galan, käwagtlar türe süňki ýok bolýar. Artbujak geçelgesiniň bolmaly ýeri tekiz, hassa üsgürende artbujak geçelgesi bildirmeýär, hiç hili çiş bolmaýar.

Eger-de näsagda birinji günde artbujak geçelgesi görülmedik bolsa, ýokarky kemislik bolanda, ikinji güni çaga biynjalyk bolýar, gaýtarýar, ilki aşgazanyň, soňra öt ýollarynyň suwuklygy, yzyndan içegeleriň himusy çykýar.

Garny ulalýar, çişýär, içegeleriň bölekleri bildirip durýar. Mekoniý we ýeller çykmaýar. Aşaky içege ýöremezligiň alamatlary ýüze çykýar.

Anyklanyşy. Artbujagyň atreziýasynyň görnüşini kesgitlemek üçin Wangenstin Raýtyň usuly boýunça rentgen barlagy edilýär.

Çaga dogandan soň, 18–20 sagadyň dowamynda ýogyň içegeleriň içiniň howa bilen dolmagyna garaşylyp, soň çagany başaşak durzup, anusyň bolmaly ýerine demir bellik goýulýar. Rentgen suratda bellik bilen howalanan içegeleriň araçäginini ölçäp, atreziýanyň ýokarky ýa-da aşaky görnüşidigi kesgitlenýär (27-nji surat).



27-nji surat. Wangelstin Raýtyň usuly boýunça rentgen barlagy

Eger-de rentgende alnan surata ynamsyzlyk dörese, onda artbujak geçelgesiniň bolmaly ýerine iňne geçirmeli – 2 sm we rentgenokonstrast derman bolan 10–15% werografin goýbermeli. Eger-de iňňäniň ujy göni içegä düşse, derman rentgende gowy görünýär, eger düşmese, onda ýumşak dokumalar kontrastlanýar. Soňky wagtlarda bu usul köp ulanylmaýar.

Häzirki wagtda täze, ultrases usuly ulanylýar. Bu usul giňden ýaýrady. Artbujak geçelgesiniň bolmaly ýerini anyklamak üçin elektromiografiýa 4 nokatdan edilýär.

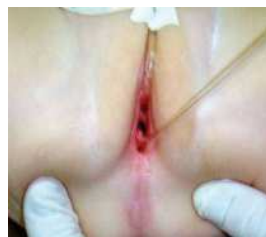Bu kemislik bolanda böwrek we ýürek hökman barlanylmalydyr.

Artbujak geçelgesiniň, göni içegäniň ýok bolmagy (Atreziýa ani et rekti)

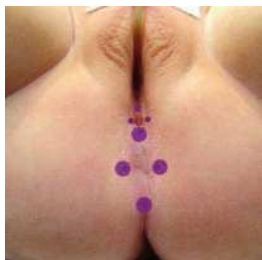Bu kemislik keseliň agyr görnüşidir. Esasan hem, oglanlarda köp düş gelýär we ýokary atreziýanyň görnüşine girýär. Gyzlarda bu kemislik jyns agzalary bilen köplenç baglanşykly bolýar (28-nji surat).

Kliniki alamatlary. Çagada 2-nji günden aşaky içege ýöremezliginiň alamatlary başlanýar, garny çişýär, ikinji günden gaýtarma başlaýar, bäbek tiz eksikoza düşýär.

Şol ýagdaýlarda näsag çaga gyssagly operasiýa geçirip, kolostoma goýmaly. Ýogyn içegäniň peşew ýollary bilen turba agzy,



28-nji surat. Rektowestibulýar fistulanyň zond arkaly barlanylyşy



29-njy surat. Rekto-waginal geçelgesiniň fistulasy

peşew halta, turba agzy mekoniiý çykmak üçin dar bolýar. Uretranyň ujunda mekoniiý, täret duş gelýär. Uretradan gaz çykýar. Peşew halta bilen birigýän deşik bolanda peşewiň täret bilen bile reňki gök bolýar.

Anyklanyşy. Uretrosistografiýa usuly bilen anyklanylýar. Uretra 1–2 sm katetr goýberilýär we 10–15% – werografin ýa-da 60% – triombrast goýberilýär hem-de gapdaldan rentgen edilýär. Rentgen suratda kontrast göni içegä düşýär.

Jyns organlaryna açylýan deşikler. Bu, esasan, gyzlarda bolýar. Deşik waginanyň (gylabyň) öňünde ýa-da waginanyň özüne açylýar (29-nji surat). Kliniki alamaty *fistulanyň* ýerleşen ýerine bagly bolýar. Esasy alamat gyzlaryň jyns agzalarynda mekoniiý çykýar. 2–3-nji güni bolsa täret, ýel çykýar. Artbujak geçelgesi bolmaýar. Eger-de deşik gysga bolan wagtynda 1 ýaş çenli täretiň özi çykýar, käwagt-larda goşmaça ýimit berlende özbaşdak täret bolmaýar. Soňra bolsa içi çişip, täretiň özi bolman başlaýar. Deşik wagina açylanda, ol esasan, gyzyk perdesinden ýokarda bolýar. Şonuň üçin hem arassalaýjy klizma etmek kyn bolýar. Çagada *infeksiýa* bolup aşaky böwrek ýollary gaýnaglaýar: sistit, pielonefrit, waginit, endometrit, dowamly *toksikoz* bolýar.

Rektowestibulýar deşik bolanda, ol aşaky (gysga) atreziýa girýär.

Rektowaginal deşik bolanda, bu ýokarky (uzyn) atreziýa girýär. Çaganyň daşky jyns agzalary ösmän infantilizm döreýär.

Bejergi. Eger deşik kiçi bolsa, kolostoma goýulýar, soň radikal operasiýa edilýär.

Artbujak töwereginiň deşikleri

Artbujak geçelgesiniň kemislikleri, esasan, oglanlarda bolýar, emma gyzlarda-da az duşanok. Ol gyzlarda gysga hem giň bolýar.

Oglanlarda kähalatlar uýda hem artbujak geçelgesiniň go-laýynda açylýar. Tohum haltanyň aşagynda hem açylýar.

Artbujak geçelgesiniň ektopiýasy

Artbujak geçelgesiniň ektopiýasynda – artbujak geçelgesi kada laýyk ösen, sfinkterleriň tonusy kadaly ýöne ol bolmaly ýerinden başga ýerde ýerleşýär. Köplenç ýagdaýda jyns agzalaryna (*penis, waginum*) golaý bolýar. Bu *ektopiýa*, esasan, iki görnüşli bolýar.

- artbujak ektopiýasy;
- westibulýar ektopiýa.

Hakyky ektopiýany atreziýanyň deşikli görnüşleri bilen deňeşdirme geçirmeli.

Atreziýanyň *fistulaly* görnüşlerinde näsag kadaly täret edip bilmeýär, içi çişýär. Ol operasiýa ýoly bilen bejerilýär.

Artbujagyň geçelgesiniň ektopiýasy bolanda täret edişi bozulmaýar. Sfinkteriň gysylmagy artbujak geçelgesiniň töwereginde bolýar. Atreziýada sfinkteriň gysylmagy artbujak geçelgesiniň gapdalýnda bolýar.

Artbujak geçelgesiniň we göni içegäniň dogabitdi dar bolmagy

Bu kesel, esasan, içegäniň *endodermasynyň* ektoderma geçýän ýerinde bolýar. Daralmanyň uzynlygy 2–4 sm çenli bolup bilýär. Kāwagt-larda membrana (perde) inçejik ýa-da gaty fibrozly, tegelek bolýar.

Bir aýa çenli artbujak geçelgesiniň, göni içegäniň daralmasy bildirmeýär, sebäbi täret suwuk bolýar, soňra gatap başlaýar. Şondan soň içi ýöremän ýa-da lenta ýaly bolup täret çykýar. Iýmit berip başlandan soň klinika has göze görnüp başlaýar. Çaga biynjalyk bolýar, garny çişýär, ösüş peselýär, agramy kemelýär. Çagada ikinji megakolon ýüze çykýar.

Anyklanyşy. Artbujak geçelgesiniň we göni içegäniň daralmany anyklamak kyn däl. Göni içegäni artbujak geçelgesiniň üsti bilen barmak sokup barlanylýar.

Şonda artbujak geçelgesi daralan bolsa, barmak geçmeýär ýa-da barmaga gysylan, ýagny daralan tegelek ilýär. Keseli doly anyklamak üçin rentgenkontrast barlagy, kolonoskopiýa edilýär.

Bejerilişi. Artbujak geçelgesiniň we göni içegäniň atreziýasy hirurgiýa ýoly bilen bejerilýär. Gaýragoýulmasyz operasiýa 2 günden

artbujak geçelgesi ýok bolanda edilýär. Eger-de içege ýöremezligi ýok bolsa, operasiýa meýilleşdirilen ýagdaýda edilýär.

Atreziýa gysga bolsa (aşaky), 1,5–2 sm sakro-artbujak prokto-plastika edilýär.

Atreziýa uzyn (ýokarky), görnüşi 2 sm köp bolanda, operasiýa 2 tapgyrda edilýär.

1-nji tapgyrda dogandan soň, Maýdulyň usuly boýunça birinji gün çep ýanbaşda sigma görnüşli içegäni daşyna çykaryp, artbujak geçelgesi-ne garşy artbujak geçelge garyn boşlugynyň çep tarapyndan edilýär.

Esasy radikal operasiýa 2 aýdan – 1 ýyl aralygynda ýerine ýetirilýär. Operasiýadan soň 10–14-nji günü täze ýasalan geçelge giňeldilmeli (bužirleme – Gegaryň buži bilen 2–2,5 aýa çenli).

Bu çagalar genetik hasaba alynýar we beýleki kemislikler bejerilýär (böwrek, ýürek, daýanç hereket agzalary).

Bejerginiň netijeleri keseliň ýagdaýyna, kemislikleriň görnüşine we beýleki ýagdaýlara hem-de operasiýa edýän hirurga bagly bolýar.

Ýokarda aýdylan keselli çagalar ýöriteleşdirilen çaga hirurgiýa bölümünde bejergi almalydyrlar.

Göni içegäniň daşyna çykmagy

Göni içegäniň daşyna çykmagy ululara garanynda çagalarda has köp ýüze çykýar. Bu kesel 1 ýaşdan 3 ýaş çenli aralykda has köp gabat gelýär. Esasy sebäpleri: gowşak çagalarda ýag öýjükleriniň atrofiýasy sebäpli göni içegäniň ýeterliksiz gyşylmagy; artbujagyň dogabitdi gowşaklygy. Howsala salyjy pursatlar, dürli-dürli sebäpleriň bolmagy mümkin: ýogyn içegäniň keselleri (*dizenteriya*, *dispepsiya*), gipotrofýa (arrayklamak), iç gatamakda garyn diwarynyň dartgynlylygynyň güýçlülige, täret edilýän gapda uzak wagt oturmak we başgalar. Göni içegäniň çykmagynyň ýygylgy irki ýaşly çagalarda anotomo-fiziologik aýratynlyklary bilen baglanyşykly (guýmaç süňküniň egrelmesiniň azlygy, türräniň dikligine ýerleşmegi, lordoz gowşak ýüze çykan, peşew halta – göni içege we peşew halta, ýatgy, göni içege çuňlanmasynyň düýbüniň pesde ýerleşmegi) bolýar. Şularyň netijesinde garyn boşlugynyň basyşy gönüden-göni çanaklyk düýbüne we göni içegä gönükdirilýär. Bu ýetmezçilik gyzlara garanda oğlanlarda 2–3 esse köp duş gelýär.

Kliniki anyklanyşy. Keseliň başlangyç döwründe diňe nemli bardasy çykýar, adatça, bir taraplaýyn we ol özbaşdak ýerine barýar. Soňabaka doly inme bolýar; şunlukda, içege kolbasa şekilli we dürli-dürli ululykdaky silindrik çişleriň şekiline eýe bolýar. Eger-de daşyna çykan içege uzak wagtlap düzedilmese, ol çişýär, ganaýar, fibroz – iriňli örtük bilen örtülýär, ýara bolýar. İçege uzak wagtlap çykanda, haçanda, sfinkteriň tonusy saklanan bolsa, içegäniň gapjalmagy mümkin. İçegäniň guramagy we peritonitiň emele gelen ýagdaýlary bolup biler.

Içege çykma, adatça, täret-den soň ýüze çykýar. Ilkibada çagada çanaklyk düýbüniň myşsanyň tonusy we daşky žom (büzme) saklanan mahalynda nemli bardany düzetmek agyryly we kynlyk bilen amala aşyrylýar. Şoňabaka çanaklyk düýbüniň garyn muskulynyň gipotoniasynda içegäni ýeňillik bilen ýerine salyp bolýar, ýöne täzedem hem ýeňillik bilen çykýar. Agyr ýagdaýlarda, esasan hem, gowşak çagalarda her gezek çygylanda we gygyranda içege daşyna çykýar. İçegäniň has çişligi we galňandygy ýagdaýy kynlaşdyrýar.

Anyklanyşy: Aýratyn kynçylyk ýüze çykmaýar. Näsag ýeterlik barlanmadyk wagtynda (haçanda prolabirlenen içegäni daşyna çykan polip hasap edilende) ýalňyşlyk ýüze çykmagy mümkin. Anyklamada ýalňyşlyk bolup geçmegi mümkin: inwaginasıyada, eger-de içine giren içege bölegi anusdan çykan mahaly, şol wagtda anamnez, çaganyň umumy ýagdaýyny çykan içegäniň barlanyp görülmegi, göni içegäniň barmak bilen barlap görülmegi dogry kesgidi goýmaga mümkinçilik berýär.

Bejerilişi. Bejergi konserwativ usullar bilen başlanýar. Çaganyň sagalmagy üçin, içegäniň funksiýasyny düzgünleşdirmek we defekasiýany ýeňilleşdirmek gerek. Sagaltmaga ukyply iýmit düzgünini bellemek möhüm (ýokumly, kaloriýaly iýmit, ballast maddalar kesgitli bolmaly). Için gatan mahalynda günün dowamynda günebakar ýagy ýa-da zeýtun ýagyny 1 nahar çemçeden 3–4 gezek içmek belleniýär.

Näsaga cygylmazlygy öwretmek möhüm. Şonuň üçin çagany 1 aýlap gorşokda oturtmak gadagan edilýär. Çaga gapdala ýatan ýa-da arkan ýatan wagty täret etmeli. Bu çäreler bile alnyp barlanda, köplenç ýagdaýlarda sagalmak üçin ýeterlik bolýar.

Eger-de çykan içege öz-özünden ýerine barmasa, çagany garynlygyna ýatyryp, onuň aýaklaryny ýokary galdyryp, olary bir

wagtda gapdala edilýär. Çykan içegäni wazelin ýagyny çalyp kem-kemden we seresaplylyk bilen öz ýerine salmaly.

Çykan içegäniň merkezinden, onuň içi görünýän ýerinden, çykan bölegi içine towlanyp başlanýar. İçegäniň merkezi bölegi düzedilenden soň, onuň daşky böleginiň özi içine gidýär. İçege düzedilenden soň çağa garnyn tarapyna ýatyrylýar. Görkezilen maslahatlar yzygiderli geçirilip, düzgün gyşarnyksyz saklanylanda, göni içegäniň çykmagy 3–4 ýaşdaky çagalarda 90–95% konserwatiw bejerip bolýar.

Eger-de konserwatiw bejergi şowsuz bolsa, pararektal öýjüklere spirt inýeksiýa etmek usuly ulanylýar (*sklerozirleýji*). Bu usul *aseptik* gaýnaglama getirýär, soňlugy bilen göni içegäni ýerinde saklaýan öýjük-öýjükleri dykyz kertiklenen dokuma bilen çalşyrylýar.

Inýeksiýa üçin 70%-li spirti göwräniň agramyna 1,5 ml/kg hasap bilen ulanylýar. Uly ýaşly çagalar üçin spirtiň umumy mukdary 20–25 ml-den köp bolmaly däl.

Inýeksiýanyň edilişi. Beýhuş dermany belläp, çağa arkanlygyna ýatyrylyp, aýaklaryny hem garnyna ýygrylan halda goýup, üç nokatda inýeksiýa edilýär (gapdaldan we yzdan), çep elniň 2-nji barmağyny göni içegä sokup gözegçilik etmek hökmandyr. Iňne 1–1,5 sm anusdan daşlykda, 5–6 sm çuňlukda pararektal öýjüklere girizilýär. Iňne yzyna çekilip haýalýykdan spirti goýberilýär. Düzgün boýunça 1–2 inýeksiýadan soň sagalma bolýar. Gaýtalanýan inýeksiýalaryň aralygy 3–4 hepde bolmaly.

Örän seýrek ýagdaýlarda *sklerozirleýji* bejerginiň şowsuz bolan mahaly (esasan hem 5 ýaşdan uly çagalarda) operasiýa bellenilýär. Bu babatda Tırşiň operasiýasy giňden ýaýran hasaplanýar. Onuň esasy maksady şundan ybarat, ýagny iki sany uly bolmadyk kesim edilip, göni içegäniň daşyna pararektal öýjükleriň içinden ýogyn ýüpek sapak geçirýärler.

Göni içegäniň polipi

Howpsuz ýekeleşin polipler – çagalaryň göni içegesinde iň ýyggy gabat gelýän täze emele gelmeleriň görnüşidir. Olar, esasan, hem 3 ýaşdan 6 ýaş çenli aralykda gabat gelýär. Oglanlar we gyzlar deň ýyggylykda keselleýärler. Göni içegäniň polipinden ejir çekýän

çagalaryň anamnezinde aşgazan-içege traktynyň keselleriniň ýygy-ýygydan gabat gelýändigini görkezilýär. Şu keselleri öz wagtynda bejermek göni ičegeňiň polipiniň aýrylmasy bolup durýar.

Kliniki alamatlary we anyklanyşy. Polipiň alamatlary örän häsiýetlidir. Ene-atalar täretiň ahyrynda ganyň birnäçe damjadan 5–10 ml çenli ýitirilýändigini belleýärler.

Gan akma täret bilen polipiň nemli bardasynyň zeperlenmesi sebäpli bolýar. Polipiň nemli bardasy gan damarlara baýdyr. Täretde soň käwagt ejesi ičegeňiň çykmasyny bellenýär, ýöne ol öz-özünden düzelýär. Bu ýagdaýlarda çykan göni ičege hökmünde prolobirlenen polipi, anusyň ýakynynda ýerleşen ýa-da uzyn düşmegi bolan polipi hem kabul edýärler. Kähalatda çykan polipiň gysylmagy bolýar, ol örän agyr ýagdaýa getirilýär. Tenezmiň we bolmasa-da tärete oturmanyň ýygylgynyň sebäbi polipiň gaýnaglamasy bolýar.

Göni ičegeňiň polip keselini kesgitlemek kyn däl. Barlaglar anusa seretmek bilen onuň jaýrygyny we babasili inkär etmekden başlanýar. Arassalaýjy içýuwujydan soň barmak bilen göni ičege barlananda, anusdan 6-8 sm ýokarda bolmadyk ýagdaýda ýerleşen polipleri elläp görmek bolýar. Ýokarky polipleriň kesgidini goýmak üçin *rektoromanoskopiýa* ulanylýar. Birnäçe polip ýüze çykarylan ýagdaýynda, göni ičegeňiň polipozy hakda gürrüň edilýär, ýagny ol göni ičegeňiň diňe öz polipleri ýa-da ýokarda ýerleşen ýogyn ičegeňiň polipozy bilen bilelikde hem gelýär. Şeýle ýagdaýlarda ýogyn ičegeňiň rentgen barlagy – *irrigografiýa*, hem-de *fibrokolonoskopiýa* geçirilýär.

Bejerilisi. Polip göni ičegeňiň aýnasyny ulanmak ýa-da rektoskopyň kömegi bilen aýrylýar. Polipiň aýajygyny çatýarlar ýa-da elektrokagulýasiýa ulanylýar. Köpçülikleýin poliplerde fibrokolonoskop bilen aýyrmak üstünlikli bolýar. Köp polipozlar, subtotal ýa-da total kolektomiýanyň geçirilmeginiň görkezmesi bolup durýar.

Anusyň jaýrylmasy

Çagalarda anusyň jaýrylmasy, köplenç, dowamly iç gatamada ýa-da ičegeçmede ýüze çykýar. Gaty täret tokgasy anusyň ýa-da göni ičegeňiň aşaky böleginiň nemli bardasynyň ýyrtylmagyna getirýär. Käbir çagalaryň anamnezinde uzak wagtlaýyn iç geçme bolanlygyny görkez-

ýär. Berk iç geçmede göni içegäniň nemli bardalary çişýär we ýeňil ýaralanyp bilýär. Anusyň töwereginde döredilen gijeme hem jaýrylmanyň geçmegine mümkinçilik döredýär. Kähallatlarda jaýrylma anusyň nemli bardasynyň ýara yzynyň gysylmagyna-da alyp barýar.

Kliniki anyklanyşy. Anusyň jaýrylmasynyň esasy alamaty – defekasiýa wagtynda ýiti agyrynyň bolmagy bilen häsiýetlenýär. Agyrydan gorkusyna çagalar täreti saklaýarlar, bu hem öz gezeğinde täretiň gatamagyna getirýär, şunlukda, nemli bardanyň zerperlenmesini güýçlendirýär, jaýrylmany çuňlaşdyrýar. Täret-den soň birnäçe gan damjalary bölünip çykýar. Jaýrylma başda ýüzleý bolýar, olary diňe artbujagy ünsli barlamak we anal gasynlaryny süýşürmek bilen görmek mümkin. Olar, köplenç, yzky ýarym aýlawda süýri erroziýa görnüşde ýa-da gyalary gaýnaglan kiçiräk ýara görnüşde ýerleşýär. Artbujak, adatça, gysylgy bolýar. Çaganyň artbujagyna, göni içegä barmak sokulanda güýçli birahtlyk, gykylyk turuzmagyna getirýär.

Bejერიлиши. Bejergi esasy kesele gönükdirilen. İç gatamada gowşadyjy berhiz bellenýär, içmäge günebakar ýa-da mekgejöwen ýagy berilýär. Daşky jaýrygyň gysylmasyny aýyrmak üçin kaliý permanganatyny erginli ýyly wanna, anestezinli şem, çopantelpegiň demlemesi goşulan ýyly hammam ulanylýar.

Agyryny aýryjy anesteziniň 3%-li melhemi çalynýar. Jaýrylmanyň ilkinji günlerinde başlanan bejergi gowy netije berýär, çalt bitmesi bolup geçýär.

Köp wagt geçen jaýrylma bejergi nertije bermedik wagtynda A.M. Aminewiň spirt-nowokain böwetlemesi edilýär. Şonuň üçin inçejik iňne bilen jaýrygyň aşagyna 2–3 ml nowokainiň 0,25%-li ergini goýberilýär. Soňra ýaranyň esasyň aşagyna 1 sm çuňluga 70% spirt 1–2 ml mukdarda jaýrygyň ölçegine görä sepilýär. Adatça, jaýrygyň doly bitmegi üçin 1–2 inýeksiýa ýeterlikdir.

Babasil. Babasil çagalarda örän seýrek, esasan hem, 12–14 ýaşda gabat gelýär.

Babasilň ýüze çykmagyna gemorroidal wenanyň gysylmagy we gan akmagynyň bozulmagy, derweze wenanyň gipertenziýasynda ýüze çykýar.

Kliniki anyklanyşy. Keseliň häsiýetleri bir hili ýakymсыz duýguly, gijeme, artbujakda agyry bolýar. Seredilip göründe sfinkterden daşyna çykyp duran, içegäniň nemli bardasynyň aňyrsy görnüp duran gök reňkli düwün, çygylmadan soň ýerine barýan düwünler görünýär. Göni içege barmak bilen barlanyp göründe, rektal aýna we rektoromanoskopiýa jaýrylma bilen göni içegäniň babasil we polipleriň arasynda keseliň tapawutlandyryş kesgitlemesini geçirmäge mümkinçilik berýär.

Bejergilişi. Çagalarda babasiliň bejergisiniň esasy onuň sebäplerini ýok etmektir we gemorroidal wenalaryň gan akymyny düzetmektir. Gemorroidal düwünleri, köplenç, içegäniň uzalmagy sazlanýanda, gowşadyjy berhiz, içine günebakar ýagy, içýuwma, atbujagyň täretinden soň gowy arassalanmagy, oturdylýan wanna ulanylanda doly ýitýär. Agyry bolanda anestezinli şem, oturdylýan ýyly wanna ulanylýar.

Kähalatlarda, haçan-da, konserwatiw bejergi peýdasыз bolan ýagdaýynda *sklerozirleýji* madda bilen inýeksiýa edilýär, düwünleri sanjym ýa-da operatiw usul bilen aýrylýar.

GIRŞPRUNGYŇ KESELI

Köp ýyllaryň dowamynda Girşprungyň keseli seýrek duş gelýär diýip hasaplanýardy (1:20000–1:30000). Soňky döwürde bu kesel ýygy duş gelip başlady. Ol irki we dogry anyklanyşa baglydyr. Häzirki wagtda bu keseliň dogabitdi (genetik – nesle geçýän) keseldigi subut edildi. Keselçilik gyzlara seredeniňde oganlaryň arasynda 4–5 esse köp gabat gelýär.

Ençeme ýyllaryň dowamynda ýogyn içegäniň myşsalarynyň elementleriniň dogabitdi doly ösmezligi Girşprungyň keseliniň sebäpleri köp gabat gelýär.

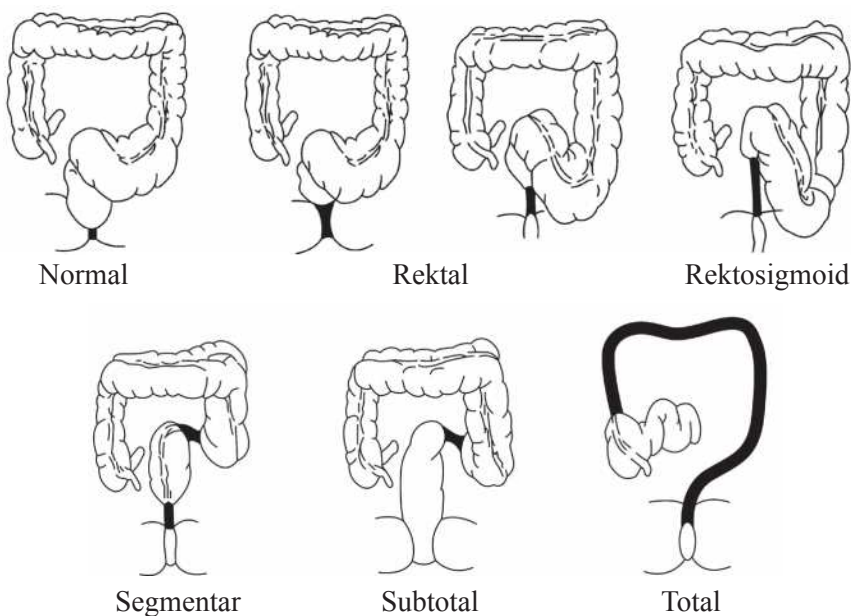
Girşprungyň keseliniň gelip çykyşynyň esasy sebäbi ýogyn içegäniň belli bir ýerinde intramural nerw aparatynyň gistrostrukturasynyň üýtgeýänligidir (O. Swenson; Ý. F. Isakow). Morfologik barlaglar diňe bir Auerbah düwünleriniň düýpli üýtgemegi bolman, eýsem, meýssnerowyň hem örülmelerinde gysylan bölegiň bardygyny ýüze çykardy. Barlaglar (ýogyn içegede) megakolonyň bu görnüşini ýogyn içegäniň myşsa gatlagynyň dogabitdi *agangliozy* häsiýetlendirilýär.

Bu bölümünün Auerbahyň we Meýsneriň süýümi ýok ýa-da pes ýerinde peristaltika bolmazlygy hem mümkin.

Myşsa gatlagynyň ganglionar böleklerinde agyr ýa-da ýaşayşa ukyply bolmadyk üýtgeşmeler peristaltik bozulmalary atlandyrýarlar. Şol bozulmalara laýyklykda morfologik bölek – *aganglionar* bolup durýar, kliniki bolsa, içege işlemeýär.

Peristaltikanyň bolmazlygy netijesinde, içegäniň böleginde täret geçmän galýar. Ol ýogyn içegäniň ýokarky bölümleriniň giňemegine we gipertrofiýasyna getirýär. Gipertrofiýa ýogyn içegäniň ýokary bölümüniň çalt peristaltikasy netijesinde, aperistaltirleýji, aganglionar bölümden düzümi geçirileni üçin bolýar. Giňelen içegäniň diametri uly ölçeglere ýetip bilýär. Aganglionar bölüm, tersine, inçelýär.

Ýogyn içegäniň dogabitdi aganglionar kadasyz anatomiýasy öwrenilende, üýtgän ýogyn içegäniň *rektosigmoidal* bölümünde (70%), artbujak we göni içegäniň *ampulýar* bölümünde (20%) duş gelýär. Örän seýrek aganglionar bölekler iki ýerinden, şeýle hem ýogyn içegäniň ýokarky bölümlerinde duşup bilýär. Ýogyn içegede tutuşlaýyn aganglioz bolan ýagdaýlar hem duş gelýär (30-njy surat).



30-njy surat. Agangliozyň görnüşleri

A. Anatomiýasy boýunça gurluşy.

► **Rektal:**

- göni içegäniň artbujak bölümi – super gysga;
- göni içegäniň ampul bölegi, gysga görnüşi.

► **Rektosigmal görnüşi:**

- sigma görnüşli içegäniň aşaky bölegi;
- göni içegäniň ýokarky bölegi;
- sigma görnüşli içegäniň nemli bölegi.

► **Segment görnüşli:**

- bir segmentde;
- birnäçe segmentde.

► **Subtotal görnüşi:**

- göni içegäniň kese we aşak gaýdýan bölümü;
- ýogyn içegäniň sag tarapynyň ýok bolmagy.

► **Total görnüşi:**

- ýogyn içegäniň hemmesiniň agangliozy

B. Kliniki görnüşleri boýunça.

- Kompensirlenen;
- Subkompensirlenen;
- Dekompensirlenen.

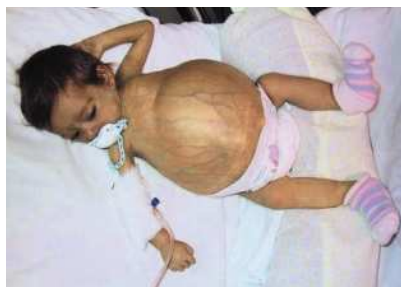Kliniki anyklanyşy. Girşprungyň öňden gelyän alamatlarynyň biri hem özbaşdak täretiň bolmazlygydyr (içgatama). Iýmit siňdiriş agzalarynyň işiniň bozulmagy doglandan ýa-da bir aýlyk wagtdan başlap, içgatama bilen ýüze çykýar. Ol hem dowamly täret zäherlenmesine getirýär. Girşprungyň keseliniň hemişelik alamatlarynyň biri hem içiň ýellenmegidir. Ol birinji hepdede ýüze çykýar.

Täretiň we ýeliň dowamly saklanmagy zerarly sigma görnüşli içegäniň ýokarky bölümü, soňra bolsa aýlaw içegäniň aşaky bölümleri giňelýär we garyn ulalýar. Ýürek, öýken bilen garyn boşlugyny bölýän ýorka, ýagny diafragmanyň ýokary durandygy üçin, döş kapasasy agzalaryň işleýşi kynlaşýar.

Köp wagtlap täretiň we ýeliň saklanmagy garyn ulaldyp *gurbaganyňky* ýaly görnüşe getirýär. Garyn diwary inçelýär. İçegäniň çişen taraplary, kähalatlar da olaryň çaltlaşan peristal-

tikasy göze görünýär. Köp ýagdaýlarda garny basyp barlananda «*palçyk*» alamatyny görmek bolýar. Ol barmak bilen basylanda, täretiden doly içegelerde eliň yzynyň galmagy bilen häsiýetlenýär. Bular ýaly bolanda çaganyň umumy ýagdaýy has beterleşýär, göwre we aň taýdan ösüşi yza galýar, gan azlyk, horlanmak ýüze çykýar. Bu alamatlar uly ýaşly çagalarda ýüze çykýar. Käwagtlar dizbakterioz netijesinde içegäniň nemli bardasynda gaýnaglama bolýar we içiniň geçmegi ýüze çykýar.

Iç gatamanyň ilkinji başlamagy we soňky ýagdaýy aganglionar segmentiň uzynlygyna, iýmitlenişiň häsiýetine, içegäniň kompensator ýagdaýyna baglydyr.



31-njy surat.
Keseliň ýiti görnüşi

Häzirki wagtda Girşprungyň keseliň agyr görnüşlerine düş gelmek bolýar. Ony ir anyklamak bäbeklik döwründe hem uly ähmiýete eýedir. Girşprungyň keseliň kliniki geçişiniň 3 görnüşi bar: agyr (ýiti), orta agyrlykda (ýiti däl) we ýeňil (ýa-da dowamly).

► Agyr ýa-da ýiti görnüşi dogabitdi aganglioz çaganyň birinji günü aşak içege geçmezliginiň alamatlary bilen ýüze çykýar. Meko-niýa täreti ýok ýa-da örän az, ýeller çykmaýar (31-nji surat).

Garyn gün-günden ulalýar, içegeleriň peristaltikasy göze görünýär, gaýtarmaklyk ýüze çykýar. Perkussiýada, içegede ýel bolandygy sebäpli timpanit ýüze çykýar. Her gün geçirilen içýuwma peýda etmeýär, ýeller ýaramaz çykýar.

Sonuň üçin çagalar hassahana ýokarky içege geçirmezligi ýada salýan klinika bilen gelýärler.

Kliniki alamat dogry gelmezligi, ýokarky içege geçmezligi (öt gaýtarma), rentgen barlaglaryň görkezmeleri, ýogyn içegäniň çykaryjylygynyň bozulandygy barada şaýatlyk edýän (onuň tanaplary giňän, howa bilen dolan), çagada Girşprungyň keseliň bardygyny aňladýar we anyk kliniki hem rentgen barlagyny geçirmegiň zerurlygy ýüze çykýar.

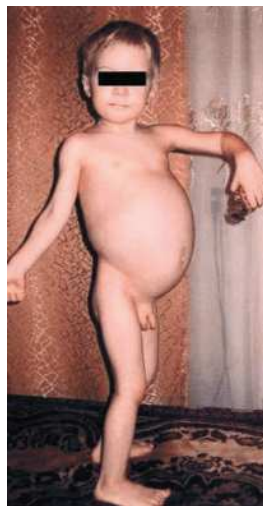► Orta agyr ýa-da ýitasty (32-nji surat) görnüşli agyr we ýeňil derejesiniň aralygyndaky gysga uzynlykda, aganglionar bölekde ösýär, içegesiniň umumy ýagdaýy haýaljykdan, ýöne hemişe agyrlaşýar. Iç gatama uzak wagtlaýyn bolýar.

Konserwatiw çäreler wagtlaýynça peýda berýär. İçegäni boşatmak üçin sifon klizma edilýär. Täretniň saklanmygynyň derejesine baglylykda çaganyň ýagdaýy üýtgeýär. Köp çagalar fiziki ösüşden yza galýar, horlanýarlar, olarda zäherlenmäniň we anemiýanyň alamatlary ýüze çykýar.

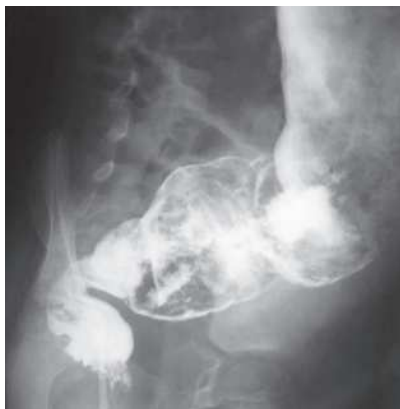► Ýeňil ýa-da dowamly görnüş. Bu görnüş bilen näsaglar birinji günler, kä wagtlar hepdeläp, sagdyn çagalardan tapawutlanmaýar. Kähalatda bularda täretiň saklanmasy we gaýtarma ýüze çykýar, ýöne içýuwlandan we ýel çykaryjy trubkajyk goýlandan soň özbaşdak täret bolýar. Goşmaça iýmit berlende, çaganyň ýagdaýy agyrlaşýar we täreti diňe arassalaýjy içýuwgudan soň bolýar. Nädogry ýa-da ýeterliksiz gözegçilik edilende, uzak wagtlaýyn koprostat netijesinde täret daşlary emele gelýär. Agyr ýagdaýlarda olar şeýle uly ölçeglere ýetýär, hatda käte olary ýalňyşlyk bilen garyn boşlugynyň howply çişleri hökmünde kabul edýärler. Näsagyň umumy ýagdaýy agyrlaşýar. Ol hem dowamly täret zäherlenmesi bilen bagly bolýar. Gan azlyk we arryklamak seýrek ýüze çykýar. Garny çişen, keseligine ulalyp, sallanyp durýar. Kä wagtlar ýogyn içegäniň giňelen halkalarynyň peristaltikasy bolýar. Göni içege barmak bilen barlanylanda sfinkteriň tonusynyň ýokarlanandygyny bilmek bolýar.

Girşprungyň keseliniň bu görnüşiniň dowamly geçişi funksional bozulmalar gowşak ýüze çykan, gysga aganglionar zona bilen baglanyşykly bolýar. Käýagdaýlarda aganglioz böleklerde uzyn görnüşli duşýar. Şonda kesel haýal ýüze çykýar. Keseliň gutarnykly kesgitlemesi rentgen barlaglarynyň esasynda goýulýar.

Rentgen barlagy içege täretinden doly boşadylandan soň geçirilýär. Garyn boşlugynyň umumy şekillendirme rentgenografiýasynda,



32-nji surat.
Keseliň ýiti asty
görnüş



33-nji surat.
Guýguç şekilli rentgen häsiýeti

adatça, çişen we giňelen ýogyn içegäniň halkalary, diafrmanyň ýokary galmagy görünýär.

Anyk rentgen kontrast barlag usulyny içýuwgynyň kömegi bilen (*irrigografiýa*) barlagynda alyp bolýar. Kontrast serişdesi hökmünde bariniň 1%-li ergini ulanylýar. Bäbeklere we emýän çagalara 30–80 ml ýeterlik bolýar. Uly çagalara 500 ml çenli bariý ergini goýberilýär. Girşprunгыň keseliniň rentgenologik has dogry alamaty ýogyn içegäniň ugrunda gysylma bölegi we

ondan ýokarky böleginde giňelme bolýar (*33-nji surat*).

Has mahsus alamatlar gapdal rentgenogrammada, diňe bir aganglionar böleginiň daralmasynyň ýerleşýän ýerini däl-de, daralma derejesini bilmek mümkin. Ýogyn içegäniň barlagyndan soň, içegäniň boşamagynyň saklanmasy bolýar. Bu alamat Girşprunгыň keselini bäbeklerde we çagalarda anyklamagyň esasy hasaplanýar, gysylýp daralan we giňelen bölüminiň diametriniň tapawudy az bolýar.

Käwagtlar rentgen barlagynda täret daşlaryny ýüze çykarmak başardýar. Girşprunгыň keselinden tapawutlylykda megakolonyň beýleki görnüşlerinde daralan aganglionar bölekleri tapyp bolmaýar. Şol wagtda ýogyn içege giňelen, käwagtda onuň uzalandygy ýüze çykarylýar.

Girşprunгыň keselinde başga ýetmezçilikler, esasan hem, peşew bölüp çykaryş ulgamda bolýandygy sebäpli, näsaglaryň hemmesinde, irrigografiýadan başga urologik barlaglary geçirmek hökmandyr.

Beýleki kesellerden tapawutlandyrmak. Girşprunгыň keselini ösüş kemisligi we iç gatama bilen geçýän birnäçe kesellerden tapawutlandyrmalydyr.

Dogabitdi uzalmasy (*dolihastigma*), giňelmesi we ýogyn içegäniň atoniýasy Girşprunгыň keselinden giç başlanmagy (2–3 ýaşdan) we onuň alamatlarynyň az ýüze çykmagy bilen tapawutlanýar. Çagalaryň umumy ýagdaýy düýbünden üýtgemeyär. Göni içege barmak bilen barlananda

ampulasynyň giňändigini we täretiden dolandygyny duýup bolýar.

Soňky wagtlarda ultrases bilen barlag geçirilýär. Ol ýogyn içegäniň ýagdaýyny, giňligini anyk mälim etmeýär. Kolonoskopiýa anyk netije bermeýär.

Bejerilişi. Gırşprunгыň keseli diňe operasiýa usuly bilen bejerilýär. Has kiçi, aşakda göni içegede bolanda, *miotomiýa* ýa-da barmak bilen giňeldilýär.

Gırşprunгыň keseli, esasan, 2–3 ýaşdan soň operasiýa edilýär. Soňky ýyllarda Türkmenistanda bu görnüşli operasiýalar 1 ýaşamadyk çagalarda geçirilende, onuň netijeliliginiň has ýokarydygy belleniýär.

Şu aşakdaky operasiýalar ulanylýar.

Swensona – Hiata – Ý. Isakowa, Dýuameýa – Bairowa, Soawe – Lýonuşkin, Rebaýna.

Çagalar operasiýadan soň 1–1,5 ýyla çenli lukman gözegçiliginde bolmalydyrlar.

ÝITI APPENDISIT

Appendisit – köriçegäniň gurçuk görnüşli ösüntgisiniň gaýnaglamasy.

Gelip çykyşy. Bu giň ýaýran kesel bolup, ýaş çagalar kesellän mahaly, tiz hirurgiýa kömegi gerek bolýar. Bu, esasan, 3 ýaşyna ýetmedik çagalarda keselleriň umumy geçişi özboluşly bolýar.

- nerw ulgamynyň funksional ýetmezi bolup, ýiti gaýnaglama keselleri kliniki birmeňzeş geçýärler (ýokary gyzgyn, gaýtalanýan gusmak, içegäniň işleýşiniň bozulmagy).

- gaýnaglama hadysasy – köriçege ösüntgisinde ýerleşýän mahaly klinikasy örän güýçli geçýär. Şol wagtyň özünde-de gaýnaglamanyň ýaýramaklygy kyn bolýar.

- çagalary barlamakda aýratyn kynçylyklar ýüze çykýar. Çaganyň aglap, garşylyk görkezip, özüni alyp barşy barlamaga päsgel berýär. Ýerli alamatlaryň barlanyşyny kynlaşdyrýar.

Ýaňy doglan çagalardan başlap tä yetginjeklere çenli appendisitiň çişü duş gelip bilýär, emma emýän çagalaryň arasynda ol seýrek bolýar, soňlugy bilen gitdigiçe ýygylaşýar we 10–12 ýaşly çagalarda örän köp duş gelýär. Appendisit 1 ýaşyna ýetmedik çagalarda örän

seýrek duş gelýär. Munuň özi çagalaryň agzalaryndaky tapawutlyklara bagly bolýar.

IV

- ▶ çaganyň bu ýaşda ene süýdi bilen iýmitlenmegi;
- ▶ süýdün içegede köp saklanmazlygy.

Appendisitiň follikulýar apparaty gaýnaglama ýagdaýynyň döremeginde uly ýer tutýar. 1 ýaşyna ýetmedik çagalarda appendisitiň barlagynda folikullaryň sany az bolýar. Agzanyň ösmegi bilen bilelikde folikullaryň sany hem artýar, şeýle hem gaýnaglama hadysasy ýüze çykyp başlaýar. Oglanlarda we gyzlarda bu kesel deňräk duş gelýär.

Çaga näçe kiçi boldugyça, şonça-da çalt destruksiýa *nekroz* alamatlary appendiksida emele gelýär, bu onuň nerw aparatynyň kämilleşmändigini görkezýär.

Çagalarda içegedäki barda – mikrobлары we toksinleri geçirýär. Şonuň üçin hem ululara garanda, içege gan aýlanyşygy bozulan halatynda appendisit çalt destriksiýa, soň gangrena – perflorativ görnüşine çenli geçýär.

Appendisitiň görnüşleri:

- ▶ kataral;
- ▶ *flegmona*;
- ▶ gangrena.

Kliniki anyklanyşy. Kliniki ýüze çykyşy her çagada her hili bolup, köp halatda agzanyň duýujylygyna, appendisitiň ýerleşýän ýerine we çaganyň ýaşyna bagly bolýar. Çaga näçe kiçi, ýaş boldugyça, şonça-da bu üýtgeşikler has aýdyň görünýär. Keseliň anyklanyşynda çagalary barlamakda kynçylyklar duş gelýär we ýerli obýektiv özgerişikler kyn tapylýar.

Şu sebäplere görä, 3 ýaşyna ýetmedik çagalarda keseliň anyklanyşy boýunça kynçylyklar döreýär.

Uly çagalarda keseliň ýüze çykyşy köp ýagdaýlarda aşakdaky anyk özgerişliklerden ybarat bolýar:

- Garynda agyry döremegi;
- Gaýtarmaklyk;
- Meýdan edip bilmezlik;
- Gyzgynyň ýokary galmagy;

- İç muskullaryň dartylmagy, çekilişmegi;
- *Leýkositleriň* sanynyň artmagy.

Garyndaky agyry, köplenç, haýal, ýuwaşjadan syzlap başlanýar. Keseliň ýaňy dörän sagatlarynda agyrynyň garmyň ähli ýerinde we aşgazanyň töwereklerinde bolmagy häsiýetlidir. Soňra agyry diňe garmyň sag böleginde ýerleşip, sähel hereket ýagdaýynda güýçlenýär.

Keseliň ilki dörän sagatlarynda agyry örän güýçli we ýiti bolýar. Soňra appendiksdäki nerw apparatynyň güýji gaçýar. Appendisit elmydama yzygiderli, aýrylmaýan agyry mahsusdyr. Agyry asla ýok bolup gitmeýär, ýöne güýji aram-aram peselýär. Bu kesel üçin agyrynyň üznüksiz dowam edýänligi häsiýetli bolup, ol adamyň demdynç alşyna päsgel berýär, ukusyzlyk peýda bolýar.

Agyry tutan wagty hassa arkasyna ýa-da sag tarapa ýatýar. Çaga çep tarapa seýrek ýaplanyp ýatýar, sebäbi içegäniň sallanmagy we daralmagy agyryny güýçlendirýär. Kāwagt agyry örän güýçli bolýar. Çaga mejbury ýagdaýy kabul edýär, çabalanýar, urunýar. Bu ýagdaý appendisitiň iriňden dolup çekilişine baglydyr.

Gusmaklyk elmydama duş gelýän alamat bolup, keseliň ilkinji günlerinde 1 ýa-da 2 gezek bolýar. Soňky döwründe garmy boşlugynyň ýaýran iriňli bolmagy bilen ötüşen ýagdaýynda gaýtarmaklyk köp gaýtalanýar we onuň düzümine öt hem goşulýar.

Gyzgyny, esasan, $37,5^{\circ}\text{C}$ – 38°C -dan ýokary galmaýar. Diňe keseliň agyr beterleşen görnüşinde gyzgyn 39°C -dan ýokary galýar. Muňa garamazdan, 15% gowrak ýagdaýlarda gyzgynyň kada ýagdaýda saklanmagyna hem duş gelinýär.

Puls bilen gyzgynyň utgaşmasy seýrek duş gelýär. Esasan, iriňli garmyň boşlugynyň anyklanylan ýagdaýynda bolýar. Kāwagtlarda köpürjik bilen örtülen keseliň beterleşmegi bilen dil gurap başlaýar, şonra has hem hapalanýar. Köp hassalar meýdana özbaşdak çykyp bilmeýärler, sebäbi içegede täret saklanýar. İçgeçmeklik seýrek duş gelýär, esasan hem, bu 2 gün geçenden soň bolýar.

Garmyň düzüminde *leýkositleriň* sany 11000–15000-e çenli köpelip, *leýkositler* çepe süýşýär.

Garmy elläp gören wagtyňda 3 sany esasy alamaty duýmak bolýar:

- palpasiýa edilende, güýjeýän agyry;

- garyn muskullarynyň gatylaşmagy; dartylmagy;
- Şýotkin-Blýumbergiň, Bartomýe-Mihelsonyň alamatynyň barlygy.

Çaganyň garmyny palpasiýa edenimizde, elmydama çepden, sagat diliniň garşysyna başlamaly. Appendisitde agyrynyň sag tarapda güýçlenýändigini görýäris. (*Filatowyň* – alamaty). Bu örän esasy alamatlaryň biri bolup, amalda «*ýerli agyry*» diýip atlandyrylýar. Başga bir zerur alamatlaryň biri garyn dokumalarynyň gatamagydyr.

Ýokarda görkezilen kliniki häsiýet köp hassalarda duş gelýär, ýöne üýtgeşigräk geçýän görnüşleri hem bolýar. Meselem, 15%-nde gaýnaglama bildirmän diýen ýaly geçýär, bu öz gezeginde keseli anyklamakda kynçylyklary döredýär. Eger appendisit garyn boşlugyndan aşakda ýerleşýän görnüşde bolsa, onda kiçi çanaklykdaky ýerleşýän agzalar hem keselleýär. Şu ýagdaýda hem ol ýerini üýtgedýär, esasan, aram-aram peýda bolýar hem-de içgeçmeklik, peşew saklap bilmezlik bilen utgaşýar. Kāwagt garyn sāhelçe çişýär we içgeçme başlaýar.

Appendisitiň başga ýerlerde ýerleşmegi kābir kynçylyklara sezewar edýär. Olar kliniki üýtgeşik geçip, keseliň kesgidiniň ýalňyş goýulmagyna getirýär. Şeýle ýagdaýda çaga hassahanada gözegçilik edilýär. Kynçylyklar, esasan, şulardan ybaratdyr:

Bu keseliň beýleki kesellere meňzeş geçmegi;

Garynda agyrynyň peýda bolmagynyň elmydama bu kesel bilen baglanyşykly bolmazlygy.

Kynçylyk ýüze çykan wagty barmak bilen göni içegäni barlap görmeklik usuly ulanylýar. Bu barlagyň esasynda keseliň ötüşenligini bilmek üçin ähmiýeti bardyr. Bu barlag bilen ýogyn içegede öň sag diwarynda agyrynyň bardygyny kāwagt sallanýan öňki diwary bilip bolýar. Şu belgiler we elmydama «*ýerli agyry*» elläp görülen wagty, beýleki alamatlar bilen birlikde, keseliň kesgidini anyklamagada kömek berýär.

Esasy alamatlar:

■ Şýotkin-Blýumbergiň alamaty – ýuwaşdan garyn diwaryna basylýar, soň birden goýberilýär, agyry güýçlenýär. Bu alamat diňe appendisit üçin mahsus däl. Bu alamat garyn boşlugynyň perdesiniň gaýnaglamagyny peritonit görkezýär. Bu alamat sag gasykda barlanylýar

■ **Filatowyň alamaty.** Sag gasyk ellenilip göründe, agyry güýçlenýär.

■ **Krylowyň gasyk-inek alamaty.** Oglanlarda barmak sag gasyk ýoluna girizilende, agyry güýçlenýär.

■ **Lukmanyň elini itermek alamaty:** çaga ukuda wagty sag ýanbaş töweregini basyp göründe, çaga lukmanyň elini iterýär.

■ **Aýak çekmek alamaty:** çaga ukuda wagty garnyň ýanbaş bölegini basanyňda, sag aýagyňy özüne çekýär.

■ **Bortomye Mihelsonyň alamaty.** Hassany çep tarapyna ýatyrp sag gasygyny basanyňda agyry güýçlenýär.

► **Üç ýaş çenli çagalarda appendisit.** Keseliň ýüze çykyş häsiýetleri ýaş çagalarda üýtgeşigräk bolýar. Keseliň alamatlarynyň içinde umumylaryň agdyklyk edýändigidir we olaryň başga-da köp kesellerde duş gelyänligidir. Eger uly çagalaryň arasynda esasy alamat bolup, sag gasykdaky agyry bolýan bolsa, onda ýaş çagalalar agyrýan yerlerini görkezip bilmeýärler.

Bu alamatlara çaganyň özüni alyp barşyndaky üýtgeşiklikler 75% ýagdaýlarda ene-atalaryň aýtmagyna görä, olar bir hili öýkelek, gaharjaň bolup, az gürleşýär. Olaryň özlerini ynjalyksyz alyp barmaklary agyrynyň güýçlenýändigini üçindir. Agyrynyň mydama bolmagy ukynyň bozulmagyna eltýär we ýaş çagalaryň 60%-nde duş gelip, keseliň esasy üýtgeşik tapawutlarynyň biri hasaplanýar.

Elmydama duş gelyän alamatlaryň biri hem gusmakdyr (75%). Ýaş çagalalar üçin 3–5 gezek gaýtarmaklyk häsiýetli bolup, bu-da aýratynlyklaryň biridir. Gyzgynyň ýokary galmagy ýaş çagalarda ýygy duş gelyär (95%).

Käýagdaýlarda gyzgyn 38–39°C bolýar. Hassalaryň 10%-nde iç geçmeklik bolýar. Täretiň bozulmagy esasy gangrena – perforativ görnüşde duş gelyär. Sag gasykdaky agyry bu ýaşdaky çagalarda göbeğiň daşynda ýerleşýär we beýleki kesellerde duş gelyän abdominal alamatlar meňzeş bolýar. Agyrynyň şeýle ýerleşmegi birnäçe sebäplere:

► agyrynyň haýsy ýerde güýçludigini anyk görkezip bilmeýärler, sebäbi aň ýeterlik derejede ösmedik;

► nerw impulslarynyň ýaýramak ukybyna;

► çözüň we onuň düýbündäki gaýnaglamanyň çalt ýaýramaklygyna bagly bolýar.

Anyklanyşy. Bu ýaşda keseliň anyklanylyşy örän kyndyr. Esasan, uly çagalardaky alamatlar ýaly alamatlara esaslanýlýar (beden myşsalarynyň işjeň däl gatnaşmaklygy we sag ýanbaşynda ýerli agyry). 1 ýaşyna ýetmedik çagalarda bu alamatlary tapmak örän kyn bolýar. Olary psihikanyň ösüş derejesine we çagalaryň barlag wagtynda özlerini ynjalyksyz alyp barylary bilen bilmek bolýar. Çagalar bilen umumy dil tapmak wajyp bolup galýar. Bu gürläp başlan çagalara degişlidir. Barlagdan öň çaga üçin gyzykly gürrüňler tapyp, ony özüňe öwrenişdirmeli. Şu ýagdaýda çaga birneme köşeşýär. Ol özüni barladýar. Garnyny barlanyňda howlukman, eliň bilen usulyk bilen ýuwaş hereket edip başlamaly we soňlugy bilen basmagy güýçlendirmeli. Barlagy agyrmaýan tarapdan başlap (çep ýanbaşdan) we kem-kemden saga süýsmeli.

Hirurglaryň arasynda çagany uka giden wagty barlamak giňden ulanylýar.

Käwagt çaganyň sag böwrüni ellän wagtyň çaga ukuda eliňi itýär, ol «itmek alamaty» diýip atlandyrylýar. Çaganyň uklamaklygy üçin köp wagt gerek bolýar. Keseliň çalt ýaýramak häsiýeti göz önünde tutulanda, şeýle köp garaşmak peýdaly däldir. Bu ýagdaýda ynjalyksyz çagalaryň arasynda A.F. Dropowyň usuly boýunça derman berip ukladýarlar. Usulyň berjaý edilişi: içegeleri ýuwup arassalanyňdan soň, göni içegä kateteriň (10–15 sm) şpris bilen hloralgidratyň 3%-li ergini goýberilýär, ol adamyň gyzgyny bilen deň gelmeli. Ýaşa görä mukdary şeýleräk:

1 ýaşa ýetmedikleri – 10–15 ml, 1 ýaşdan 2 ýaşa çenlileri 15–20 ml, 2 ýaşdan 3 ýaşa çenlileri 20–25 ml 10–20 minut geçenden soň barlamak mümkin. Soňky ýyllar diazepam, bruzepam erpinleri ýatyrmak üçin ulanylýar. Muskullaryň işjeň däl gatamaklygy we ýerli agyry aňsat duýulýar, ýöne hereket azalýar, gorkmasy aýrylýar we muskul işjeň gataýar. Muny biz örän çuň barlap bilýäris. Şýotkin-Blýumbergiň alamaty derman arkaly we adamyň özi uka gidende barlanylýar. Eger bu alamat bolsa näsag ýa-ha ukudan açylýar, ýa-da agyrynyň bardygyny duýýar. Anyklamakda ganyň umumy barlagy oňat netije berýär.

Ýaş çagalarda leykositoz 15000–20000 bolýar. Giperleykositoz hadysasy ýygy duş gelýär. Leykositar görnüşli taýajyklar köpeliýär.

Elektromiografiýanyň kömegi bilen muskullaryň gataýyş derejesini bilip bolýar.

Köp ýagdaýlarda keseliň ýüze çykyşyny bilmek üçin laparoskopiýa, ultra ses barlagy hem ulanylýar.

Beýleki kesellerden tapawutlandyrmak. Uly ýaşly çagalarda bu keseli, esasan hem, garyn içege, gyzlarda jyns organlarynyň keselleri we bölüp çykaryş ulgamyndaky keseller bilen deňeşdirilmelidir. Birnäçe keseller içegede agyrynyň peýda bolmagy appendisitiň klinikasyna meňzeş bolup, kesgit goýmakda kynçylyklara duş gelinýär. Bu çagalaryň agzalaryndaky anatomofiziologik tapawutlaryna baglydyr.

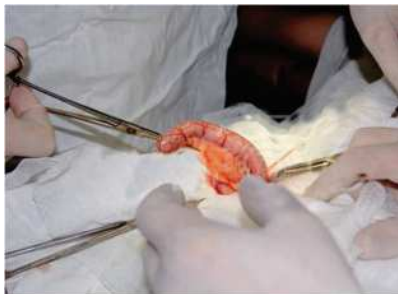► **Bäbeklerde ýiti appendisidiň geçişi**

Örän seýrek duş gelýär, bu esasan, operasiýa edilýän wagty ýa-da aýtopsiýada ýüze çykarylýar.

Kliniki alamaty: Keseliň başlangyç döwründe hiç hili alamatlar ýüze çykmaýar. Beýleki kesellerde bolşy ýaly, çaga özüni ynjalyksyz alyp barýar, işdäsi ýitýär, gyzgyny göterilýär (köplenç 39°C we ondan ýokary). Soňra gaýtarmaklyk goşulýar, köplenç öt hem gaýdýar. Garyn çişýär, muskullar hemme bölekde gaty bolýarlar. Soňra çiş we gyzmaklyk döreýär, *toksikoz* we *eksikoz* güýçlenip ugraýar ýa-da peritonit alamatlary peýda bolýar. Rentgende içege çişen bolýar, käbir ýagdaýlarda garyn boşlukda gaz hem görünýär.

Ganyň düzüminde leýkositoz ýokary dereje bolýar we *leýkositleriň* düzüminiň çepe süýşmegi, ýagny taýajyklaryň sany köpeliýär.

Beýleki kesellerden tapawutlandyrmak. Köp keseller oňa meňzeş geçip, garynda agyrynyň peýda bolmaklygy, gyzgynyň ýokary galmagy we şuna meňzeş alamatlar bilen baglanyşýar. Şonuň üçin ýalňyş kesgit köp goýulýar, ýöne köp taraplaýyn anyklanyş peýdaly bolýar we özüni ödeýär. Çagalar näçe ir hassahana şu keseli güman edilip getirilse, şonça-da çalt anyklamak we bejermek bolýar. Gaýrüzülmeleriň önüni almaklyga mümkinçilik döreýär.



34-nji surat. Appendiksiň flegmona görnüşi

Bejerilişi. Operatiw bejergi geçirmeli: Appendektomiýa (34-nji surat), esasan, umumy beýhuş ulanmak bilen geçirilýär. Garnyň öňki diwary Wolkowiç Dýakonowyň usuly boýunça gatlaklaýyn kesilýär. Gemostaz geçirilýär. Gurçuk şekilli ösüntgisi tapylyp ýokaryk çykarylýar. Nowokainiň 0,25%–10,0% bilen çöz agyrysyzlandyrylýar we appendiksden boşadylýar. Ösüntgini daýarlar, kesýärler. Kultýa kiset tikine goýberilip, onuň üstünden Z şekilli tikin goýulýar. Soňra gatlaklaýyn tikin edilip, *aseptik* daňy goýulýar.

Ýiti appendisitiň gaýra üzülmeleri

Appendisitiň hemme gaýrüzülmeleri çagalaryň hassahananyň lukmanlaryna giç ýüz tutulanlygyndan we, netijede, anyklanyş ýalňyşlyklary sebäp bolýar. Köplenç, şu aşakdaky gaýrüzülmeler duş gelýär:

- ▶ *peritonit*
- ▶ *paraappedikulýar infiltrat*
- ▶ *paraappedikulýar absces*

Ýaýraň peritonit ýiti *appendisitiň* gaýrüzülmeleriniň netijesinde dörese, onuň esasy sebäbi *appendisitiň destruktiv* görnüşleri bolýar.

Keseliň gelip çykyşy: gurçuk şekilli ösüntgä *mikroblaryň* düşmegi netijesinde çöze jerhetleme hadysalary ýaýraýar ýa-da gurçuk şekilli ösüntgide ýerli *nekroz* sebäpli deşigiň emele gelmegi döreýär.

Klinik alamatlary: *appendikulýar peritonitiň klinikasy*, patologik ýagdaýyň häsiýetine bagly, ol haýal ýa-da tiz ýüze çykyp bilýär. Garynda bar bolan agyry güýçlenip, бүтін garyn boşlugyna ýaýraýar. Ösüntginiň ýarylmagynda agyry has hem güýçli bolýar. *Toksikozyň* ösmegi bilen çaga biynjalyk, ysgynsyz, ukuçyl bolup, garynda agyry peselýär.

Beden ilki üşedip, soň gyzdyrýar, ol 38–40° C ýetýär. Köp gezekli gaýtarma bolup, iýmiti inkär edýär. Kähalatda täreti suwuk bolýar we içi geçýär. Çaganyň umumy ýagdaýy agyr, ýüz şekilleri ýitileşýär, derisi gury we kül reňkinde bolýar. Nemli bardalar gury we agymtyl bolýar. Pulsuň ýygylgy we gyzgynyň galmagy ýüze çykýar. Pulsy aritmiki pes dolulykly we pes dartgynly bolýar. Ýürek tonlary kütelişen bolup, güýçli *toksikozyň* alamatlary aýdyň görünýär.

Ýaýraň *peritonitli* çagalar mejbury ýagdaýda bolýarlar. Arkan ýa-da sag tarapynda ýatyp aýaklaryny garna tarap çekip hereketini çäklendirýärler. Aýagyny ýazanynda, garynda güýçli agyry bolýar. Dili ak ýa-da mele örtük bilen örtülen, şeýle seredilende garny ulalyp, diwary birneme çişýär, käwagt ol ýerde giňelen damarlar görünýär. Dem alşa garyn gatnaşmaýar. Çagalar ýüzleý dem alyp gygyrýarlar, sebäbi diafragmanyň hereketlenmegi çözi gyjyndyryp, agyryny köpeldýär. Garnyň iň ýüzleý elläp barlamasy agyryny güýçlendirýär, garnyň diwarynyň etleri dartgynly bolýar. Esasan-da, sag ýanbaş sebitinde *Şýotkin-Blýumbergiň* alamaty bolýar, garnyň ýeňil perkussiýasy örän agyrylydyr. *Per rektum* barlagda öňki gümmeziň sallanmagy we ýiti agyry ýüze çykýar.

Anyklanyşy. Gan barlagynyň netijeleri jerhetlemä laýyk bolýar. Şonda *leýkositoz* 18–25–10⁹/l we leýkositar formulanyň has çepe süýşmegi ýaş *leýkositlere* çenli, kähalatda neýtrofilleriň *toksiki* dänelerini görmek bolýar. Kisloata aşgar deňagramlylygy üýtgäp, köplenç, *dekompensirlenen metabolik asidoz* ýüze çykýar. Eger ýagdaý agyrlaşa, *metabolik alkaloz* peýda bolup, prognoz taýdan iň erbetdir. Kaliniň ganda mukdary azalýar, şeýle-de *giponatrimiýa* ýüze çykýar.

Gematokrit has hem üýtgäp, öl köpeliýär. Aýlawdaky ganyň mukdary azalýar.

Protein üýtgemesinde albuminleriň azalyp, globulinleriň köpelmegi, çaganyň peşewinde proteini, eritrositleri, *leýkositleri* tapmak bolýar.

Rentgen barlagynda içegelerde köpsanly suwuklyklaryň derejesi bolýar. Ýarylan appendisitde rentgen suratda käwagt garyn boşlugynda erkin howa görünýär. Operasiýadan soňky döwürde *peritonitli* çagalara:

► jerhetlemä garşy stimilirleýji bejeriş we beýleki gaýrüzülmeleriň önüni almak bellenilýär.

► Operasiýadan 3–4 sagatdan soň kelle tarapyň ýokarlandyryp, 6–8 sagatdan soň ýarym oturan ýagdaýa geçirmeli. Bedeniň ýokaryk galdyrylyp goýulmagy dem alşy gowulaşdyrýar we etleriň dartgynlygyny azaldýar.

► Öýken wentilýasyýasynyň peselýänligi sebäpli öýken gaýrüzülmeler ýüze çykyp biler. Şonuň üçin *oksigenoterapiýa*, irki işjeň hereketlenme, bejeriş dem alyş gimnastikasy geçirilýär.

► Aşgazana zond goýulýar we ony wagtly-wagtynda ýuwup durulýar.

► Parenteral iýmitleniş we *dezintoksikasion* bejergi 2–3 günň dowamynda geçirilýär. *Antibiotikler* esasy orny eýelýär, olar 5–7 gün berilýär.

► Operasiýa wagtynda *peritonal dializ* maksady bilen köpsanly drenažlar goýulýar. *Mikroirrigatoryň* kömegi bilen operasiýadan soňky ilkinji günlerde gerek bolan *antibiotikler* garyn boşlugyna goýberilýär. *Antibiotikli* bejeriş 5–7 gün dowam edýär.

► Kandidomikoza garşy çaga flýukonazol, witaminoterapiýa, kalsiniň preparatlary ulanylýar. İçegäniň parezine garşy göreş üçin dowamlandyrylan epidural *anesteziýa* edilýär.

► Ýürek damar serişdeleri ätiýaçlyk kömegi üçin ulanylýar.

► *Giperbarik oksigenasiýa* (GBO) seanslary geçirilýär.

► Hassa çaga 3–4 günden iýmitlendirilip başlanylýar. Iýmitlenme diňe iýmit siňdiriş ulgamynyň işi düzedilenden soň geçirilýär.

► Her gün operasiýadan soňky ýara arassalanylýar we sargy edilýär. Tikinler 7 günden soň aýrylýar. Hassahanadan diňe saglygy kanagatlanarly ýagdaýda, gaýrüzülmeleri bolmadyk, ganyň barlaglary kadalaşanda çaga operasiýadan 10–12 günden soň çykarylýar.

Täze doglan çaganyň peritonitinde öz aýratynlyklary bolýar, sebäbi içki *infeksiýa*, *sepsis*, ýaraly *nekrotik enterokolit* ýarylan döwründe döräp bilýär.

Anyklanyşda esasy orny anamnezi, çaganyň özüni alyp barşy, ganyň umumy barlagy, rentgenologik, USB netijesinde keseliň kesgidini goýup bolýar.

Bejergide: mikrolaparastomiýa gowy netijeleri berýär.

APPENDIKULÝAR INFILTRAT

Sebäpleri: Gurçuk şekilli ösüntginiň daşyna içýag, inçe içege jemlenmegine *appendikulýar infiltrat* diýilýär.

Appendikulýar infiltratyň emele gelmegi çaganyň agzasynyň jerhetleme ýagdaýyny «*çäklendirmek*» ukybynyň bardygyny aňladýar, emma ýaş çagalarda «*çäklendirme*» bolmagy örän seýrek duş gelýär.

Köplenç, bu gaýrüzülme uly çagalarda (10–14 ýaş) duş gelýär.

Esasan, 3–5 günden soň infiltrat emele gelýär.

Emele gelşi iki döwre bölünýär:

► **I döwür.** jerhetlemäniň çäklenmegi we *infiltratyň* emele gelmegi. Çaganyň umumy ýagdaýy orta agyrylykda bolýar. *Infiltrat* emele gelenden soň, garynda agyry azalýar, emma *peristaltika* bolanda agyry güýçlenýär. *Toksikozyň* alamatlary saklanýar, bedeniň gyzgyny 38–39° C-de saklanýar, ýüregiň çalt urmasy bolýar.

Seredilende garny birneme çiş, dem alşa sag tarapy (ýanbaş bölümde) gatnaşmaýar.

Elläp barlanylanda, ilkinji günlerde garnyň öňki diwarynyň, etleriniň dartgynlylygy duýulýar. Şýotkin-Blýumbergiň alamaty az-kem ýüze çykýar.

Sag ýanbaş bölümde dykyz, ýiti agyryly, süýşmeýän, belli bir çägi bolmagyk döreme duýulýar. Onuň ululygy dürli bolup, sag ýanbaş bölümini tutýar. Hatda ortaky göbek çyzygyndan hem çepe geçýär. Göni içegäniň sag tarapynyň agyrylygyny we käwagt dykyzlygyny duýup bolýar. Şonda *rektal* barlagy hökman geçirmelidir.

Bu döwrüň klinikasynda peşewde bozulmalar we uly täretiň suwuk bolmagy mümkin. Ganyň barlagynda *leýkositoz* 12–15*10⁹/l, formulanyň çepe süýşmesi, EÇT-niň ýokarlanmagy ýüze çykýar. Bu ortaça döwrüň dowamlylygy 12–14 gündür.

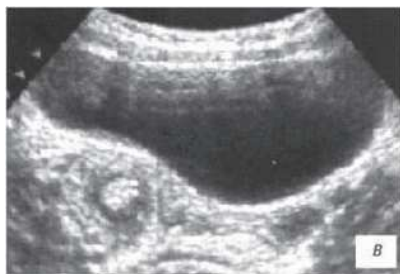► **II döwür** appendikulýar infiltratyň yzyna gaýtmagy. Çaganyň umumy ýagdaýynyň gowulaşmagy, garynda agyrynyň gowşamagy, gyzgynyň peselmegi, peşewiň bozulma alamatlarynyň ýitmegi, *toksikozyň* alamatlarynyň azalmagy bilen häsiýetlenýär. Gaýtarma galýar, işdäsi açylýar. Garny dem alşa gatnaşýar. Ellenip barlanylanda ýumşak. Sag ýanbaş bölümünde agyry az duýulýar, çaga az hereketlenýär.

Ganyň umumy barlagynda *leýkositleriň* we neýtrofilleriň sany kadalaşýar. EÇT köp wagtyň dowamynda ýokary saklanýar (30–50 mm/sag.). 3–4 hepdäniň dowamynda infiltrat yzyna sorulýar, emma käte iriňlemegi mümkin.

Şeýle bolanda bedeniň gyzgyny galýar, gaýtarma, çözüň gyjynma alamatlary ösýär.

Seredilende garny çiş, sag tarapynyň güberip durmagy we şol tarapyň derisiniň gyzarmagyny görüp bolýar. Ellap barlanylanda, ýiti agyry peýda bolýar. Şýotkin-Blýumbergiň alamaty aýdyň ýüze çykýar. Kāwagt içegäniň ýöremezligi peýda bolýar.

Ganda ýene-de *leýkositleriň* köpelmegi we leýkositar formulanyň çepe süýşmegi bolýar. Neýtrofilleriň *toksik* dānelemegi peýda bolýar. USB barlagy arkaly appendeksiň töweregindāki infiltraty görüp bol-



35-njui surat. USB-de infiltratyň alamatlary

ýar (35-njui surat). Appendikulýar infiltratyň has agyr gaýra üzülmegi netijesinde, onuň iriňläp, garyn boşlugyna ýarylmagy mümkin.

Bejerilişi. Appendikulýar infiltrat, esasan, konserwatiw bejerilýär. Kesel anyklanylandan soň, ol diňe iriňlānde operasiýa edilýär. Iriňlemese, 3–4 aýdan soň operasiýa edilýär.

Konserwatiw bejergi.

► I döwründe bedeniň ýokarky bölegini beýikde goýmak bilen ýatymlaýyn düzgüni saklanýar. Iýmitinde içegäniň *peristaltikasyny* we ajama proseslerini güýçlendirýän önüm bermeli dāldir.

Antibiotikleriň giň spektrli ulanylmalydyr. Fizioterapewtik bejergi belleniýär. Ondan başga-da umumy dikeldiş, stimilirleýji bejergi (gan, plazma, albumin, insulino-glýukoza bejeriş) geçirilýär.

II döwürde bejergi. Nāsag ýatmak düzgüninde saklanylýar, iýmit rasiony giňeldilýär. *Antibiotikoterapiýa* dowam etdirilýär, fizioterapiýa we infiltraty sordurýan serişdeler goýulýar. Turmagy we ýöremegi diňe *infiltratyň* hemme alamatlary ýitenden, ganyň barlagy kadalaşandan soň rugsat berilýär.

Sebäbi. Appendisitň iriňläp çäklenmegi paraappendikulýar iriň ýygnaýan ýeriň emele gelmegi, gyzgynyň galmagy, garynda agyrynyň, gaýtarmanyň, çözüň gyjynma alamatlarynyň döremegi bilen häsiýetlenýär. Seredişde garny çiş, sag tarapynyň güberip durmagy we şol ýeriň derisiniň gyzarmagyny görüp bolýar. Elläp barlanyňda ýiti agyry anyklanýar. Şýotkin-Blýumbergiň alamaty aýdyň ýüze çykýar. İçege ýöremezligi hem döräp bilýär.

Ganda *leýkositleriň* köpelmegi we leýkositar formulanyň çepe süýşmegi bolýar. Neýtrofilleriň *toksik* dänelemesi peýda bolýar. Appendikulýar infiltratyň has agyr gaýrüzülmeleri iriňiň garyn boşlugyna ýarylmagydyr. *Peritonitiň* döremegi hassanyň ýagdaýyny has agyrlaşdyrýar.

Bejeringi. Iriň ýygnaýan ýeri açmagyň usuly onuň ýerleşişine baglydyr. Eger sag ýanbaş bolüminde bolsa, Wolkowiç Dýakonowyň kesimini, *retrosekal* iriň ýygnaýan ýere çenli kesim uzaldylýar. Duglas iriň ýygnaýan ýerini göni içegäniň üsti bilen açylýar.

Operativ bejerginiň häsiýeti iriňiň ýerleşen ýerine bagly bolýar. Eger iriň ýygnaýan ýer öňki diwar bilen ýelmeşen bolsa, onda *flýuktuasiýa* ýerinde kesim edip, iriň ýygnaýan ýeriň içine girýärler. Iriňi sorup bakteriologik ösüşe alýarlar; *antibiotikleriň* erginleri bilen ýuwýarlar, *tamponirleýärler* we *mikroirrigatoryň* kömegi bilen 3–4 gününň dowamynda *antibiotikleri* goýberýärler. Eger iriň özbaşdak garyn boşlugyna düşen bolsa, onda *laparotomiýa* edip, iriňi sorup, garyn boşlugyny ýuwup, drenirlenilýär.

Ondan başga-da iriň aýra kesim bilen çykarylýar, *tamponirlenilýär*. Eger gurçuk şekilli ösüntgi beýleki dokumalardan aýrylýan bolsa ol aýrylýar. Eger beýle bolmasa, onda appendiksa degilmeli däl, sebäbi ol ýaýraň *peritonite* geçip bilýär.

Operasiýadan soňky döwürde bejergi *destruktiv* appendisitň bejergisi ýaly. Çaga ýarasy bitenden soň çykarylýar. Ene-atasyna ýene 3–4 aýdan appendektomiýanyň hökmandygy düşündirilýär.

ÇAGALARDA İÇEGE GEÇMEZLİĞİ (İLEUS)

IV

Ýiti içege geçmezligi – bu içegäniň dürli bölekleriniň ýa-da aşgazyň, aşgazan-ıçege ýolundaky maddalaryň geçmeginiň bozulmagydyr.

Ileus ölümi ýokary görterimli kesellere degişlidir. Eger-de garyn boşlugynyň başga ýiti hirurgik kesellerinde ölümiň derejesini pese düşürüp bolýan bolsa, içege geçmezliginde ölümiň derejesi 12–14%-de saklanýar.

İçege geçirmezligi gadymdan bäri belli bolupdyr. Gippokrat içege geçirmezligini göni içegä howa goýbermek arkaly bejeripdir. İçegäniň geçirmezliginde ilkinji laparotomiýa XVII asyryň ahyrynda edilipdir, ýöne *antiseptika* düzgüniniň ýoklugy üçin operasiýalar şowsuz bolupdyr.

1907-nji ýylda Wilýams 1040 sany operasiýa edilen näsaglardan 469 sanysyny (45%) ýitiripdir. Russiýada we öňki SSSR-de hirurglaryň Bütünsoýuz IX gurultaýynda we konferensiýada içege geçirmezligi esasy mesele hökmünde seredildi.

«*Ileus*» bize gadym döwürden gelip ýeten söz bolup, ol *yapýaryn*, *towlaýaryn* we *sowýaryn* diýen ýaly manyny berýär.

Ileus diýlende birnäçe alamatlar: sindrom göz önünde tutulýar, ýagny agyry, gaýtarma, täretiň we ýeliň saklanmagy.

İçegäniň ösüp gelýän çiş bilen dykylmagy, inginiň gypjynmagy, gurçuk ýumurtgasy bilen dykylmagy ileusyň döremegine sebäp bolup bilýär. Mundan başga-da içege geçirmezligine seplesmeler (spaýkalar) sebäp bolýarlar.

Şeýlelik bilen içege geçirmezliginiň sebäpleri dürli-dürlüdür. Olar seplesme, tovlanma, gypjynma ýaly mehaniki sebäplerden, nerw sistemasynyň kesellerine we zäherlenmä, howply çişe çenli ýetýär.

İçege geçirmezligi jana howply we zerur operasiýa edilmeli keseldir.

Ileus appendisitden soň garyn boşlugynyň ýiti keselleriniň içinde ikinji ýerde durýar.

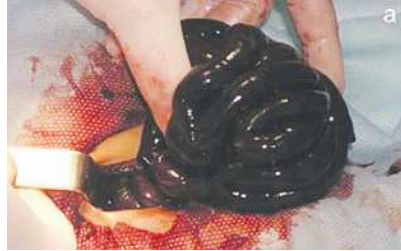► **Çagalarda dinamiki ileus** *spastik we paralitik* görnüşlerde köp duş gelýär. Has köp duş gelýän paralitik görnüşidir. *Dinamiki ileusyň* esasy sebäbi çagalarda iýmit siňdiriş ulgamynyň funksional ýetmezçiligidir. Bulardan başga-da öýken çişmesi: pnewmoniýa, beý-

ni-çanak şikesi, içege keselleri we *sepsiden* soň has hem köp ýüze çykýar. Ulurak çagalarda *ileusyň* bu görnüşi operasiýadan soň duş gelýär.

Paralitik içege geçmezlik gaýtarma sebäpli duzlaryň we suwuklygyň köp ýitmegi hem-de parenteral iýmit bilen kaliniň doly mukdarda bolmaýanlygy üçin, ýagny *gipokaliemiýa* bilen ýüze çykýar.

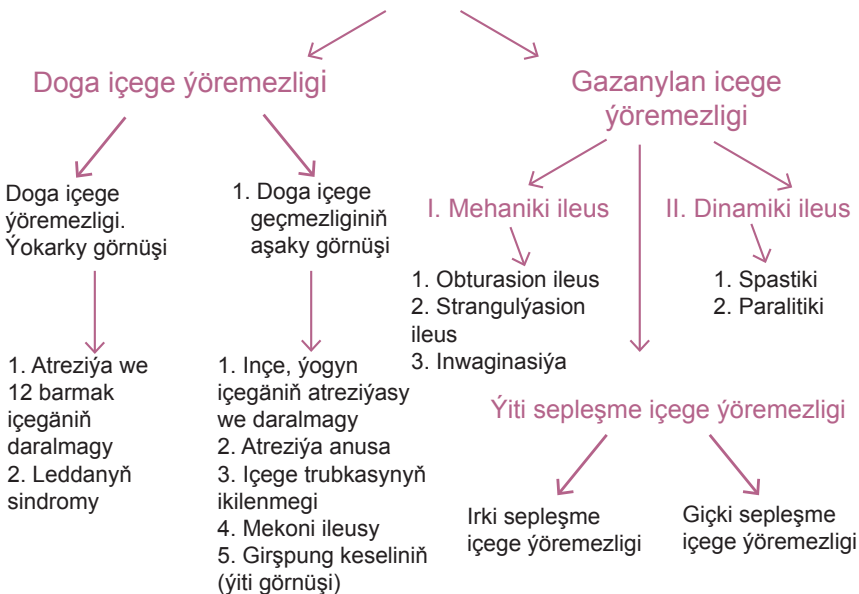
Içege geçmezliginiň dinamikasy operatiw däl-de, konserwatiw ýol bilen bejerilýär.

► **Mehaniki ileus.** Bu aşgazan, içege ýollarynyň içindäki maddalaryň geçmegine mehaniki sebäpler bolanda ýüze çykýar. Olaryň biri *strangulyasion ileusdyr*. Içege geçmezliginiň bu görnüşi içegäniň dykylmagyndan başga onuň çözüniň gan damarlaryny gysyp, içegäniň diwarlaryny *nekroza* getirmegi bilen häsiýetlenýär (36-njy surat).



36-njy surat.
Gypjynmadan soňky nekroz

Çagalarda içege ýöremezligi (ileus)



Onuň görnüşleri:

- **Çolaşma** – içege halkalarynyň öz daşyndan aýlanmagy bilen häsiýetlendirilýär. Ol içegäniň köp hereketli ýerinde duş gelýär. Diwaryndaky üýtgeşmeler içegäniň öz daşyndan aýlanan derejesine bagly bolýar.

- **Düwün döremek** – *strangulyasion* içege geçirmezliginiň has agyr geçýän görnüşi. Düwni inçe içegäniň ýa-da inçe we ýogyn içegäniň halkalary döredip bilerler. Düwnüň döremegi keseliň has agyr geçmegine sebäp bolýar. Kähalatda näsaglaryň 12 sagatdan ölýänligi barada maglumatlar bar. Bu içegäniň çalt çüýreýänligi bilen düşündirilýär. Muňa çöz damarlarynyň gysylmagy sebäp bolýar, ol infeksiyanyň ýaýramagyna we *peritonite* getirýär. Keseliň bu görnüşi ir anyklanyp we operasiýa edilende-de ölüm 40–50%-e ýetýär.

- **Gypjynma.** Köplenç, bu içege geçmezliginiň bir görnüşi bolup, gomeostazyň agyr bozulmaklygyna, ýagny gysylan inginiň gysylma derejesine bagly bolýar.

Inçe we ýogyn içegäniň gypjynmasy daşky we içki inginiň gaýrüzülmesi wagty ýüze çykýar. Gypjynan içegäniň *funksiýasynyň* bozulmagynyň derejesi gypjynandan soňky geçen wagta we güýje baglydyr.

- **Inwaginasiýa**, esasan, bir ýaşa çenli bolan çagalarda (90%), has hem 3–9 aýlyk çagalarda duş gelýär.

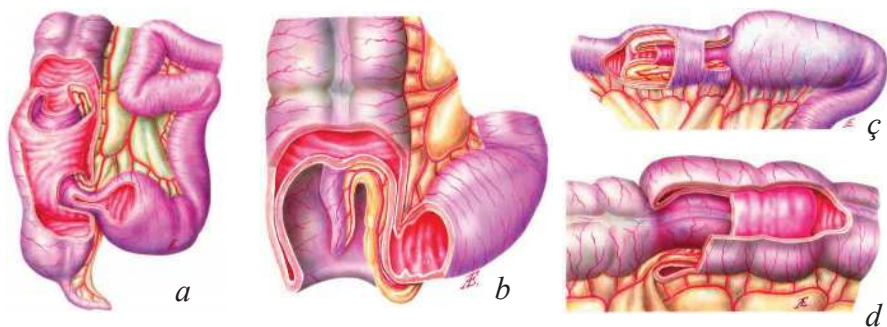
Oglanjyklar gyzygajazlardan 2 esse köp keselleýär. İçegäniň bir bölegi beýleki böleginiň içine girmek bilen häsiýetlendirilýär. *Inwaginasiýa* içegäniň mehaniki geçirmezliginiň bir görnüşidir. Ol çözüň gypjynmagyny we içegäniň dykylmagyny öz içine alýar.

Inwaginasiýanyň görnüşleri:

- *Ileosekal inwaginasiýa.*
- Inçe içege *inwaginasiýasy.*
- Goşa *inwaginasiýa* inçe içegäniň içine inçe içegäniň, soň olaryň ýogyn içegäniň içine girmegidir.
- Ýogyn içegäniň ýogyn içegä girmegi.

Inwaginasiýa: (37-nji surat)

Inwaginasiýa daşky gurşaw (*wagina*) hem-de içki (*inwaginat*) böleklere bölünýär, içegäniň başky bölegi *ingawinat* diýip atlandyrylýar. İçege *inwaginasiýanyň* sebäpleri içege hereketiniň bozulmagydyr.



37-nji surat.

a – ileosekal inwaginaty; *b* – inwaginatyň içine appendiksiň girmegi; *ç* – inwaginatyň içine kese içegäniň girmegi; *d* – inwaginatyň göni içegäniň içine girmegi.

Ol bolsa ýylmanak we tegelek myşsalaryň hereketleriniň koordinasiýasynyň bozulmagy sebäpli döreýär. Mundan başga-da *dispepsiýa*, *enterokolit*, *Mekkeliniň diwertikuly*, polip, çiş ýaly sebäpler bolup bilýär. Köplenç, keseliň başlanmagy goşmaça ýymit iýilmegi bilen baglanyşdyrylýar.

Kesel birden ýüze çykýar. Çaga bimaza bolýar, aglaýar. Bimazalyk başlanyşy ýaly birden ýok bolýar, ýöne az wagtdan ýene gaýtalanýar.

Agyry tutan wagty çaga birden aglaýar. Agyry gitdigiçe güýçlenýär. Tiz wagtdan soň reflektor gaýtarma başlanýar, oňa içegäniň *inwaginat* bilen dykylmagy sebäp bolýar. Pulsy pes, dili gury, garny ýumşak. *Inwaginat* seredilen wagty göni içegede täret bilen goşulmadyk az-kem gan bolýar. Keseli anyklamak üçin esasy zatlaryň biri garyn boşlugynyň rentgen barlagydyr – Riçardsonyň ballony bilen kontrast madda – howa goýberilenden soň, göni içegede howanyň ýaýraýşy we inwaginatyň kellejigine ýetişi görünýär. Keseli anyklamakda narkoz asty *palpasiýa* esasy orny tutýar we çürkkesik diagnoz goýmaklygy ýardam berýar.

Bejergi: Keseliň başlangyjyna bagly

- 6 sagada çenli konserwatiw bejergi ulanylýar – Riçardsonyň ballony bilen howa goýberip inwaginat ýazylýar.
- 12 sagada çenli operasiýa – laparotomiýa dezinwaginasiýa.
- 12 sagatdan soň operasiýa laparotomiýa, içege *nekrozy* ýüze çykanda uçma uç anastomoz goýulýar (peritonitiň alamlary ýok ýagdaýda).

- 24 sagatdan giç kesel anyklanan bolsa, täretli peritonit ýüze çykan ýagdaýynda – ileostomiýa, garyn boşlugyň sanasiýasy we drenirlemegi geçirilýar.

Obturasiýaly (dykylan) ičege geçirmezligi

Bu keseli köp we dürli sebäpler: *koprostazlar*, *çişler*, *askaridalar* döredýär.

Koprostaz – ičegäniň gaty täret bilen dykylmagydyr. Bu kiçi çagalar-da duş gelýär. Esasy sebäpleri gowşak çagalarda ičegäniň *funksiýasynyň* peselmegi, garyn diwarynyň myşsalarynyň ýetmezçiligidir.

Eplenme – ičege trubkasynyň dürli böleginde eplenmegi, köplenç, operasiýa bolan näsaglarda seplenme (spaýka) sebäpli ýüze çykýar.

Çiş – köplenç, ýogyn ičegäniň aşak düşýän böleginde duş gelýär, ýöne beýleki böleginde hem gabat gelip bilýär.

Klinikasy: hemme ičege geçirmezlikleriniň alamatlary:

- başlangyç;
- esasy;
- goşmaça görnüşlere bölünýärler.

Bu bölünme patologik prosesleriň alamatlaryny häsiýetlendir-mäge kömek edýär.

- başlangyç görnüşine agyry bilen gaýtarma;
- esasylyra – ýeliň, täretiň çykamazlygy we ýellenmäniň ýaýra-magy;

- Goşmaça – ičege geçirmezligiň ýeterlik we umumy alamatlary degişlidir.

- agyry – birden ýüze çykýar, başda ýaýran, soňra bolsa tutgaýly bolýar.

Güýçli agyry köşeşmek bilen aralaşýar. Ičege geçirmezliginiň aýrylmagy agyry agyrandan soň hem bu ičegäniň hereketlenmeýän-ligi, paraliçi barada maglumatdyr. Bu bolsa ičegäniň çüýremegine, *perforasiýasyna* (deşilmegine), *kollapsa*, ölüme getirip bilýär.

Gaýtarma, köplenç, agyry bilen bir wagtda başlanýar we her 15–20 minutdan gaýtalanýar hem-de ýokarky ičege geçirmezliginde zygyderli bolup bilýär.

Agyrynyň arasyndaky arakesme içege geçirmezligiň ýerleşişine bagly bolýar (ýokarda, aşakda).

Ýeliň we täretiň saklanmagy *ileusyň* esasy alamatydyr, ýöne gynansak-da, bu alamatlar gutarnykly, absolýut dälidir. Ýokarky *ileus-da* ýel we täret içegäniň aşaky böleklerinden çykyp bilýär. Käte täret bolsa-da, näsagyň ýagdaýy gowulaşmaýar. Garnynyň çişmegi we içege hereketiniň ýok bolmagy iç ýellenmäni güýçlendirýär, içegäniň ýellenmegi başda belli bir ýerde, ýüzde çişmek bilen ýüze çykýar. Bu simptom 1889-njy ýylda Wal tarapyndan ýazylypdyr:

- ▶ Garnyň göze görünýän assimetriýasy;
- ▶ İçegäniň hereketiniň göze görünmegi;
- ▶ Görünýän çiş;
- ▶ Eliň bilen kakyp barlanylanda – timpanit.

Goşmaça alamatlaryna ýürek urgusynyň çaltlaşmagy, gan basyşynyň pese düşmegi, diliniň üstüniň örtülip, gury bolmagy girýär. Wagtyň geçmegi bilen bu alamatlar has aýdyň ýüze çykýar. Anyklamakda esasy zatlaryň biri näsaga çuň seretmek. Başynda içi biraz çiş, garnyň *assimetriýasy*, garnynda operasiýanyň yzy bolýar.

Ellenip barlananda içegäniň çäkli çişmegi, kolbasa görnüşli çişň döremegi ýa-da gaýnaglama infiltraty ýüze çykarylýar. Kakylp görlede *timpaniki* ses eşidilýär.

Diňlenip görlede içegede ýeliň we suwuklygyň süýşmeginiň esasynda ýokary ton eşidilýär. Kāwagt «damýan damjanyň» sesi eşidilýär. Kähalatda içegäniň sesi düýbünden eşidilmeyär. Bu alamatlar keseliň giçki döwrüne degişli – *doly paraliç* – hereketleriniň bolmazlygy. *Sklýarowyň alamaty* – suwuň damja sesi bolýar.

Rektal barlagda – göni içegede päsgelçiligiň ýoklugy ýüze çykarylýar. Göni içegäniň ampulasy boş, Obuhow hassahanasynyň alamaty bolmagy mümkin, bu sigma şekilli içegäniň çolaşmagyna mahsusdyr.

Inwaginasiýada – göni içege barlanan wagty täretsiz ganyň yzy bolýar.

Rentgen barlagy – keseliň ýiti döwründe taýýarlanmany garyn boşlugynyň agzalarynyň R-grafiýasy geçirilende «*Kloýbergiň okarysynyň*» bolmagy mahsusdyr. Ol gorizonta deňlik, ýagny suwuklygyň

üstünde howa bolýar. Hroniki içege geçirmezligi bolanda – *irrigografiýa* geçirilýär. Göni içegä kontrast maddalar goýberilip, ýogyn içegäniň patologiýasyny anyklamak bolýar.

Barlaghana barlaglary: *leýkositleriň* üýtgemegi keseliň giçki döwrüne mahsusdyr. Suwuklygy ýitirýäni sebäpli *gemokonsentrasiýa* bolýar, gandaky hloridler pese düşýär.

Ileusyň deňeşdirme kesgitlemesi.

- Dizenteriýa, garyn garahassa, ýiti *enterit*, esasy alamatlarynyň biri gyzgynyň galmaýanlygy.

- Ýiti *pankreatitde* täretiň we ýeliň çykyşynyň bozulmazlygy, agyrynyň häsiýeti gurşaw ýaly (halkalaýyn), ganyň we peşewiň *diastazasynyň* ýokary galmagy.

- Eger-de gaýtarma ýüze çyksa ýa-da peşew akarda daş bolsa, böwrek agyry tutgaýy bilen tapawutlandyрма has kyn bolýar.

Pnewmoniýa we *plewritler abdominal* alamatlary bolanda içinde agyry peýda bolýar. Tapawutlandyrmaga perkussiýa, *auskultasiýa* we rentgen barlagy kömek edýär.

Deňeşdirme anyklamakda doly ýygňalan anamnez we obýektiv barlaglar wajyp ýer tutýar.

Bejergi ikä bölünýär:

- Konserwativ içýuwgy dermanlar, berhiz.

- Operativ: olar *paliativ* we *radikal* bolýar.

Paliativ içege geçirijiligini wagtlaýyn ýola goýmak we organizmi *toksik* maddalardan arassalamak üçin geçirilýär (ileostoma).

Radikal. İçege geçirijiligini doly üpjün etmek üçin we dykylýan sebäplerini ýok etmek üçin gerek bolan wagty içegäni *rezeksiýa* etmek, *anastomoz* döretmek radikal operasiýa arkaly amala aşyrylýar.

INGILER

Garyn boşlugynyň organlarynyň myşsa we *aponewrotik* öňki we yzky gatlaklaryň deşiklerinden garynyň diwary bilen daşa çykmagyna garynyň ingisi diýilýär (hernia abdominalis externa). Ingide deri bite-wiligi bozulmaýar. Bu deşikler tebigy deşikler bolup (gowşak ýerler), bulara göbek aýlawy, garynyň ak çyzygyndaky jaýryjyklar, gasyk kanaly, but kanaly, Ptiniň üçburçlugy girýär.

Inginin düzüm bölekleri: ingi derwezesi, ingi haltasy we ingi düzüminden durýar.

► Ingi derwezesi – ol myşsa-*aponewrotik* gatlak bolup, ondan her hili sebäpler bilen garyn diwarynyň *pariýetal* gatlagy bilen içgi agzalar çykýar. Ingi derwezesi her hili owal görnüşli, tegelek, gysyk, üçburçly we anyk däl görnüşlerde bolup bilýär. Meselem, gasyk ingilerinde ingi derwezesiniň görnüşü, köplenç, üçburç ýa-da yş görnüşli bolýar. Göbek ingilerinde we garynyň ak çyzygynyň ingilerinde tegelek ýa-da süýrümlik şekil bolýar. Operasiýadan soňky we şikesden soňky ingilerde nädogry görnüşleri hem bolup bilýär.

► Ingi haltasy: *pariýetal* garynyň bölegi bolup, ingi derwezesinden çykýar. Ingi haltasynyň boýunjygyny, bedenini we depejigini tapawutlandyrýarlar. Köplenç, ol süýrümlik we armyt şekilli bolýar. Ingi haltanyň yokary bölegi boýunjygy bolup durýar, ol ingi derwezesinde ýerleşýär. Onuň bedeni esasy giň bölegi bolup, ol deriniň aşagynda ýerleşýär. Onuň depejigine *depe bölegi* diýip atlandyrylýar.

► Ingi – garyn boşlugynyň hereketli agzalary: içýagy, inçe içege, sigma görnüşli içege, kese ýanbaş we köriçegäniň gurçuk görnüşli osüntgisi, *Mekkelin diwertikuly*, gyzlarda ýatgynyň goşuntgylary we ýatgy girýär.

Garyn ingisi anatomik, etiologik we kliniki alamatlary boýunça bölünýärler.

Anatomik alamatlary boýunça: gasyk, but, göbek ingisi we garynyň ak çyzygynyň ingilerine bölünýär. Bular ingileriň köp duş gelýänleridir.

Ingi gelip gykyşy boýunça 2-ä bölünýär: dogabitdi we dörän.

► Dogabitdi ingiler gelip çykyşy boýunça garyn diwarynyň waginal ösüntkisiniň kemisligi sebäpli döreyär. Dogabitdi ingiler çaga doglandan bildirip başlaýar ýa-da biraz soň bildirýär. Dogabitdi ingi, köplenç, gasyk we göbek ingisi bolýar.

► Dörän ingi çagalarda gelip çykyşy boýunça garyn gatlagynyň ýetmezçiligi sebäp bolup bilýär.

Inginin kliniki bölünişi şu alamatlara esaslanýar: inginiň emele gelmeginde garyn boşlugyndaky saklanýan suwuklyk ingi haltasyňa erkin girip bilýär we yzyna çykýar. Bu ingä erkin ingi ýa-da

ýerine girýän diýilýär (*hernia reponibilis*). Köp halatlarda, köpsanly güýçleriň täsirleri esasynda ingi haltasynyň gysylmagy bolýar we *aseptik* gaýnaglama emele gelýär.

Gypjynma: Inçe we ýogyn içegäniň gypjynmasy daşky we içki inginiň gaýrüzülmesi wagty ýüze çykyar. Gypjynan içegäniň funksiýasynyň bozulmagynyň derejesi gypjynandan soňky geçen wagta we güýje baglydyr.

Gypjynmanyň 3 görnüşi bar:

- elastiki gypjynma;
- diwardaky gypjynma;
- rektograd (Rihter) gypjynma.

Ol bolsa soňra sepleriň emele gelmegine getirýär. Sepler köp halatda garyn boşlugynyň agzalaryna we ingi haltasynyň diwaryna ýelmeşip, düzedip bolmajak ingini döredýär (*hernia irreponibilis asereta*). Garyn ingisiniň esasy kliniki alamaty gysylan ingi (*hernia inkorsereta*) gaýragoýulmasyz hirurgik operasiýany talap edýär.

Gysylan inginiň howpunyň esasy manysy ingi haltasynyň düzüminiň organlaryň boýunjygynda gysylmaklygyna getirýär. Bu ýagdaýda ingi haltasynda gan we limfa aýlanyşygy bozulýar, ol gysylan organlaryň ölmeklik howpuny döredýär we *nekroz* emele gelýär.

GASYK INGISI

Gasyk ingisi çagalarda köp duş gelýän ingileriň biri hasaplanýar. Köp ýagdaýlarda bir taraplaýyn, esasan, sagda 2–3 esse köp duş gelýär. Gasyk ingisi ýumurtganyň aşak düşmekligine getirip bilýär. Şunuň bilen birlikde çagalarda ingi gasyk kanaly boýunça aşak düşýär, ol içki gasyk ýoly boýunça keseligine ýerleşýär. Çagalarda göni ingi gaty seýrek duş gelýär. Inginiň iki görnüşi bar, gasyk we inek ingisi bolýar (*38-nji surat*). Çagalarda ingi haltasynyň düzümine, köplenç, inçe içegäniň, ýogyn içegäniň bölekleri, uly ýaşlarynda çöz girýär. Gyzjagazlarda ingi haltasynyň düzümine ýumurtgalyklar, kähalatda turbajyk bilen bile girýär. Haçan-da, ýogyn içegäniň uzyn çözi ingi haltasynda ýerleşen bolsa, onda köriçege hem inginiň içine girýär. Bu ýagdaýlarda inginiň yzky diwary (hereketlenýän ingi) bolmaýar.

Kliniki alamtalary. Köplenç, kiçi çagalarda eýýäm bäbeklik döwründe gasyk töwereginde tümmerçek bolýar, çaga aglanda, biynjalyk bolanda ol ulalýar, rahat ýagdaýda ýitip gidýär. Çiş agyryсыз, tegelek görnüşli bolýar. Soňky ýagdaýlarda çiş ýumurtga haltasyna düşýär we onuň böleginde assimetriýa döredýär.

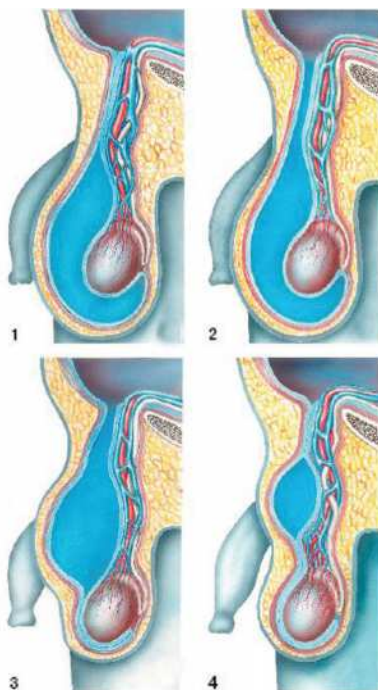
Horizantal ýagdaýda ingi haltasynyň düzümindäki goşundylary usullyk bilen garyn boşlugyna süýşürp bolýar, şonda mahsus jurgudama sesleri döreýär. Ingi haltasyndaky goşundyny aýranyňdan soňra, gasyk tegeleginiň göwrümini anyklap bolýar. Şunuň bilen birlikde çaga üsgüren wagty «urgy» duýulýar.

Gyzjagazlarda gasyk ingisiniň çiş tegelek görnüşde bolýar we daşky gasyk tegeleginde anyklanylýar. Inginiň göwrüminiň uly halatynda daşky jyns organlarynyň uly dodaklaryna çenli sallanyp bilýär.

Uly çagalarda ingi hemişe çykmaýan bolsa, onda barlamak üçin olardan çygylmaklygy, üsgürmekligi talap edip anyklaýarlar.

Eger tohumlyk ýolunyň elementleri galňan we gasyk tegelegi giňän bolsa, «urgy» alamtynyň bolmagy anamnezinde anyklanylýan bolsa, onda şübhelenmezden kesel kesgidi goýulýar.

Gasyk ingisini ýumurtganyň bardasynyň galtaşýan suw ýygnanmasynyň (*gidrosele*) ingi bilen deňeşdirmesi onçakly kyn düşmeýär. Suw ýygnanma çiş dykyz maýyşgak konsistensiyaly, kista häsiýetli we ýagtylanýar. Ertir irden ol kiçi göwrümde bolup, ol salparan bolýar, agşam onuň göwrümi ulalan we öte dykyz bolýar.



38-nji surat. Gasyk we tohum halta ingileri

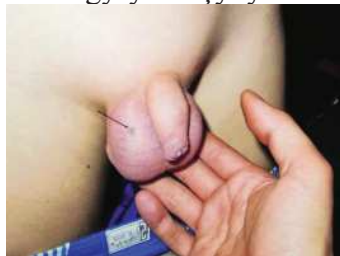Bejerilişi. Gasyk ingisiniň bejergisi operasiýa etmeklikdir. Häzirki zaman agyrsyzlandyryş serişdeleri bu operasiýany çagalaryň hemme ýaşynda, galyberse-de, ýaňy doglan bäbeklerde hem geçirmeklige mümkinçilik berýär, emma bellemeli zadyň biri ol hem, haçan-da, çagada 1,5 ýylyň dowamynda gypjynma alamaty ýüze çykmasa, garyn diwarynyň *waginal* ösüntgisiniň öz-özünden ýapylmagy mümkin.

Şol sebäpli adaty ýagdaýda 1 ýaşamadyk çagalarda operasiýa biraz yza süýşürilýär (garaşylýar). Haçan-da, 1,5 ýaşanda hem çagada ingi saklanýan bolsa, operasiýa görkezme çykarylýar. Operasiýanyň çagalarda geçirilişi ýönekeýdir.

Beýhuş dermanyň kömegi bilen deri we gasyk bardasy kesilýär. Soňra iki sany anatomik jübtäk bilen *fassiýany* keseligine gatlaklaýyn açýarlar. Tohumlyk ýolunyň elementlerini fassiýa ýapýar. *Fassiýa* açylandan soň ingi haltasy çykarylýar. Ingi haltasy çykarylandan soň ol gan duruzyjy gysgyçlar bilen gysylýar we çep elniň barmaklary bilen gatlaklar açylýar. Ingi haltasynyň boýunjygy gowy çykarylandan soň, şol ýeri dikilýär we kesilýär. Eger typançak ingi bolsa, ingi haltasynyň boýunjygyna içinden kiset tikini goýulýar. Ingi kanalyň plastikasy Ru-Krasnobaýewyň usuly bilen amala aşyrylýar.

Gypjynan gasyk ingisi

Gasyk ingisiniň agyrlaşmagynda gypjynmaklyk emele gelýär (39-njy surat). Bu ýagdaýda içegäniň bölegi ingi haltasyna düşýär we ingi derwezesi gysylýar. Şol ýagdaýda gan aýlanyşygynyň bozulmagy ýüze çykýar. Gapjamanyň emele gelmeginiň sebäbi garyn



39-njy surat. Gypjynan gasyk-tohumhalta ingisi

boşlugynda basyşyň ýokarlanmagy we içegeleriň işiniň bozulmagy bolup biler.

Kliniki alamatlary. Ene-atasy hemişe çaganyň biynjalyk bolup başlan wagtyňy dogry aýdýar, çaga aglaýar, ingi haltasynyň çykyp duran ýerindäki agyra arz edýär. Çaga birden gaharjaň, sypalap göreniňde agyryly, ingi haltasynyň düzümini garyn boşlugyna düzedip bol-

maýar. Biraz soň agyry peselýär, çaga gowşak bolýar, ögemek we gaýtarma bolup bilýär.

Gypjynan inginiň deňeşdiriliş, anyklanyş anamnezine we seredilende alnan maglumatlara esaslanýlar. Gasyk ingisiniň anamneziniň barlygyny takyklanyňdan soňra gypjynan ingä kesgit goýmak kyn bolmaýar.

Gypjynan gasyk ingisiniň kesgidi gyzjagazlarda ýumurtgalygyň gysylmagyny anyklamak, haçan-da, umumy alamatlarynyň doly bolmadyk halatynda, kyndyr.

Eger gasyk ingisiniň düzüminde ýumurtgalyk we turbajyk bar diýlip çaklanan ýagdaýynda operasiýa edilýär. Sebäbi inginiň düzümindäki agzanyň çüýremegi mümkin. Gasyk ingisiniň gypjynmagy çagalarda özboluşly geçýär, olaryň içege bölekleriniň gan bilen gowy üpjünçiligi, damarlaryň gowy çäkliligi we gapjan tegelegiň az-owlak basyşynyň aýratynlyklary bar. Inginiň özbaşdak düzelmegine garamazdan, çagalar soňra tiz meýleşdirilen ýagdaýda operasiýa edilmelidirler.

Bejerilişi. Gowşak, ýetmez doglan bäbekleriň we neonatologýň garşy görkezmesi bolan ýagdaýynda ilkinji on iki sagadyň dowamynda gypjynan wagtyndan konserwatiw bejergi edilýär. Şol ýagdaýda inginiň özbaşdak düzelmegi mümkin. Munuň üçin atropiniň 0,1%-li ergini, no-şpanyň 1%-li ergini (0,1 ml her bir ýaşyna) sanjym edilýär. Soňra çaga ýatyrylýar. Ingi haltasyny eliň bilen düzetmeklik maslahat berilmeýär, sebäbi gypjynan agzalara zeper ýetmegi mümkin. Eger konserwatiw bejergi kömek bermedik halatynda 1,5–2 sagadyň dowamynda operasiýa edilýär. Operasiýanyň geçiriliş aýratynlygy ingi haltasyny düzetmezden öň, ingi haltasynyň düzümine seredilýär. Gypjynan tegelege we garnyň daşky kese *myşsasyna* seredilenden soň ol kesilýär. Gypjynan içege biraz çekilip, gözden geçirilýär (retrograd gapjama bolmagy mümkin). Eger-de içegäniň gan aýlanmasy bozulan ýagdaýynda, çöze nowokainiň 0,25%-li ergini goýberilýär we içege ýyly fiziologik erginine ezilen esgi bilen gyzdrylýar. Eger içegäniň ýaşajylygy şübheli bolsa, onda içegäniň ýaşajyşa ukypsyz ýeri kesilip aýrylýar we uçma-uç birikdirilýär. Ingi haltasy aýrylandan soňra gasyk ýoluna *Martynowýň* usuly bilen ýukajyk gatlak edilýär.

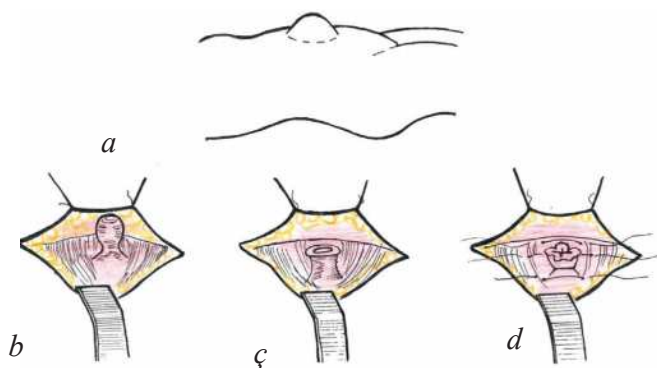
Göbek ingisi göbek halkasynyň daşyndaky aponewrozyň kem ösmekligi sebäpli emele gelýär. Şol sebäpli göbek halkasy giň bolýar, ondan garyn gatlagy bilen inçe içege, iç ýag çykýar. Göbek ingisi gyzlarda köpräk duş gelýär.

Kliniki alamatlary. Göbek ingisi çiş görnüşinde ýüze çykýar, çiş tegelek we süýrümlik (*owal*) görnüşde bolýar. Haçan-da, çaga rahat arkanlygyna ýatan ýagdaýynda göbek ingisini ýeňillik bilen düzedip bolýar we göbek tegelegini elläp bolýar. Eger inginiň göwrümi uly bolsa, onuň üstündäki deri örtügi süýnen we ýuka bolýar.

Çaganyň ingini duýmaklygy inginiň görnüşine bagly bolýar. Göbek tegeleginiň giň ýagdaýynda çaga sähelçe birahat bolan halatynda ingi çiş ýüze çykýar we ýeňillik bilen öňki ýerine barýar, bu ýagdaýda ingi düzüminiň şikesine we agyry ýüze çykmaklygyna esas ýokdur. Eger göbek tegelegi juda kiçi bolsa we gyzalary dartgynly bolan mahalynda çaganyň ynjalyksyzlanmagyna esas bar. Göbek ingisiniň geçiş tertibi onuň görnüşine we çaganyň ýaşyna bagly bolýar. Kiçi ýaşly ösüp barýan çagalarda inginiň öz-özünden bejerilmegi mümkin. Giňän göbek tegeleginiň ýapylmagyna garyn gatlagynyň diwaryny ösdürýän maşklar we massaž kömek edýär. Çagalarda bejergi 1 aýlyk döwründe başlanýar. Munuň üçin körpäni garnynyň üstünde 1–3 minut saklamaly we maşky günde 5–10 gezek gaýtalamaly. Bu ýagdaýda çaga kellesini galdyrjak bolup arka mysşanyň dartgynlygyny güýçlendirýär, elleri we aýaklary bilen hereket edýär, bu hadysa beden etleriniň berkeşmegi we şol sanda garyn diwarynyň mysşasynyň berkeşmegi hem bolýar. Bulardan başga ingini ýapyp durar ýaly, tegelek gaty kagyz berkitmeli.

Bejerilişi. Soňky döwürlerde göbek ingisini 2 ýaşdan soňra operatiw bejergi geçirip bejermek maslahat berilýär. Häzirki döwür *anes-teziýa* usulynyň ösmegi kiçi ýaşly çagalarda göbek ingisini operatiw bejermeklige giň ýol açdy (*40-njy surat*).

Eger-de çagalarda göbek tegeleginiň deşigi kiçi bolsa, ýiti tutgaý görnüşli agyry ýüze çykýar. Bu ýagdaý gapjamaklygy şübhelendirýär, şonda çaga haýsy ýaşda hem bolsa operatiw bejergisini umumy agrysyzlandyрма bilen geçirilýär. Ýarym aý görnüşli derini kesýärler, ingi çişmesiniň aşagyndan ýa-da gapdalyndan



40-njy surat. Göbek ingisi

a – daşky görnüşi; *b*, *ç*, *d* – operasiýanyň tapgyrlary

kesilýär. Soňra deri berkidilýär we ingi haltasy çykarylýar, içi açýlýar. Göbek ingisiniň düzümi garyn boşlugyna düzedilýär, soňra haltanyň içine seredilýär. Boýunjygy tikilip, iki gapdalyna daňylýar ingi halta aýrylýar, plastika Meýonyň usuly bilen amala asyrylýär. *Aponewrozyň* iki gaty bilen üstünden ýukajyk gatlak edilýär.

Garnyň orta diwarynyň ingisi

Garnyň orta diwarynyň ingisi *aponewrozyň* uly bolmadyk ýetmezçiliginde, ortaky çyzygyň ýanynda ýerleşýär. Kähalatlarda gönüden-göni göbeğiň aşagyndaky ingi duş gelýär (*paraumblikal ingi*). Bu ýagdaýda göbek tegelegi tutuşlygyna ýapylýar. Çagalarda daşyndan seredeniňde *paraumblikal* ingi bilen göbek ingisini tapawutlandyrmak kyn bolýar, ýöne ingi haltasyny elläniňde göbeğiň aşagynda ýerleşýändigini gowy bildirýär. Göbek ingisinden tapawutlylykda garnyň orta çyzygynyň ingisi, esasan, uly ýaşly çagalarda duş gelýär. Köpsanly ýagdaýlarda agyry ýüze çykýar, sebäbi *aponewrozyň* ýetmeýän ýerine garyn diwarynyň *pariýetal* gatlagy goşulyp, ingi haltasyny emele getirýär. Garnyň orta çyzygynyň ingisiniň gypjynmasy gaty seýrek duş gelýär. Bu ýagdaýy hökmany hirurgiki bejermeli bolýar. Garnyň orta çyzygynyň ingisi we şol sanda göbek ýany ingisi öz-özünden ýapylmaýar, şonuň üçin olaryň bejergisi operasiýa arkaly amala aşyrylýar.

Doly anykklanandan soň operasiýa ýerine ýetirilýär. Umumy beýhuşyň kömegi bilen çişň gapdalyndan deri kesilýär. Ingi haltasy açylýar, seredilenden soňra boýunjyga tikilip aýrylýar. *Aponewrozyň* ýetmezligi tikilýär.

**Garyn diwarynyň waginal ösüntgisiniň
kemislikleriniň esasynda döreyän keseller.
Ýumurtga gabygynyň we tohumlyk
tanapjygynyň suwýygnanmasy (gidrosele we
funikulosele)**

Gidrosele we funikulosele çagalarda köp duş gelýär, onuň emele gelmegi garyn diwarynyň waginal ösüntgisiniň bitmezligi we onuň boşlugyna suwuklygyň ýygnanmaklygy sebäp bolýar. Eger-de waginal ösüntgisi ýapylmadyk ýagdaýynda distal tarapynda ýumurtga gabygynyň suw ýygnanmasy (*gidrosele*) bolýar. Eger ösüntgi distal böleginde biten bolsa, ýöne ýokary bölegi açyk bolsa, onda garyn boşluk bilen galtaşýan *gidrosele* bolýar. Eger-de waginal ösüntginiň ýapylmadyk ýagdaýynda ýumurtganyň we tohumlyk tanapjygyň galtaşýan *gidroselesi* bolýar.

Haçan-da, ösüntginiň *distal* hem ýokary bölegi ýapylan bolsa, suwuklyk ortasynda ýygnalanda, bu halatda tohumlyk tanapjygynyň kistasy emele gelýär. *Gidroseläniň* emele gelmekligini waginal ösüntginiň sorujylygynyň we gasyk töwereginiň limfa aparatynyň ýetmezligi bilen baglanyşdyrýarlar. Kiçi ýaşly çagalarda we ulularda gidrosele şikes gaýnaglama ýagdaýlarynda duş gelýär. Eger gasyk töweregine urgy bolan bolsa, ýumurtganyň gabygyna suwuklyk ýygnanýar. Ol uzak wagtlap sorulmaýar, muňa ýiti ýüze çykan *kista* diýilýär.

Kliniki alamatlary: *gidrosele* bir we iki taraplaýyn bolup bilýär. Çäklendirilen *gidrosele* – ýumurtganyň gabagynyň çiş tegelek görnüşli bolýar, ýumurtgany anyklap görüp bolmaýar.

Galtaşmaly *gidrosele* ýumşak, süýri görnüşli bolýar. Çyglan ýagdaýynda bu çiş ulalýar we gaty bolýar. *Diafanoskopiýa* amaly ýagtylanmaklygy ýüze çykarýar.

Tohumlyk tanapjygynyň *kistasy* tegelek we gyrally görnüşli bolýar. Aşaky we ýokarky taraplary gowy anyklanylýar.

Gidroseläni, köplenç, gasyk ingisi bilen deňeşdirmeli bolýar. Ingi saklandylary düzedilen ýagdaýynda jugurdylyar eşidilýär. Ingi düzedilenden soňra gasyk töweregindäki çiş ýitýär. Galtaşmaýan *gidrosele* düzedenimizde üstünlük getirmeýär.

Galtaşma bolan ýagdaýynda çaga tekiz ýatanda çişni göwrümi kiçelýär, has-da düzeden ýagdaýymyzda mahsus bolmadyk sesler ýüze çykmaýar. Ýiti ýüze çykan *kistany* gasyk ingisiniň gypjynmagyndan tapawutlandyrmak kyn düşýär. Bu ýagdaýda keseli operatiw bejermeli bolýar. Haçan-da, çaklanylyan kesgit goýlanda, gasyk ingisiniň gypjynmagyny inkär etmeli bolýar.

Bejerilişi. Çaganyň bir ýaşynyň içinde öz-özünden bejerilmekligi ýüze çykmagy mümkin. Waginal ösüntginiň *obliterasiýasy* bolan ýagdaýynda, *operasiýa* uly ýaşly çagalarda geçirilýär.

Gidroselede operasiýasynda *Grossyň* usuly ulanylýar. Onuň maksady garyn boşluk bilen galtaşmany aýyrmak we gidroseläniň aşaky bölegindäki suwuklygyna akym döretmekden ybaratdyr. Bu operasiýa örän ýönekeý bolup, ýumurtgany az şikeslendirýär we gowy netije berýär.

Bir ýaşly çagalarda *gidrosele* dykyz ýagdaýynda ynjalyksyzlandyrylan wagty, punksiýa etmek usuly arkaly bejermek maslahat berilýär. Suwuklygyň aýrylmaklygy ýumurtganyň gysylmagyny peseldýär we operasiýa etmek wagtyny azaldýar.

BAGRYŇ WE ÖT ÇYKARYŞ ÝOLLARYNYŇ DOGABITDI KEMISLIKLERI

Bagryň nädogry ýerleşşi seýrek duş gelýär. Aýratyn anykklananda kliniki gyzyklanma döredýär.

Bagyr hakyky nädogry ýerleşende çep *diafragma* asty boşlukda ýerleşýär. Garyn boşlugynyň agzalary adaty ýagdaýynda ýerleşýär, bagryň süýsmegi, esasan, beýleki dogabitdi kemislikler bilen bilelikde duş gelýär: diafragmal ingi, göbek tanapjygynyň embrional ingisi we başgalar. Bagryň doly *ageneziýasy* seýrek ýagdaýlarda bolýar (kombinirlenen nädogry ösüşde). Bagryň doga *gipoplaziýasy* hem seýrek duş gelýär. Çagalarda bagryň *ageneziýasy* bilen ýaşamaga ukyply bolmaýarlar.

Bagyr çep tarapda bolanda, çaga *gipoplaziýasy* bilen ýaşap bilýär.

Öt haltanyň dogabitdi kemisligi

Öt haltasynyň *anomaliýalary* soňky döwürde köp gabat gelýär.

Ösen döwletlerde ýöriteleşdirilen çaga *gastroentrológik* merkezleriň döredilmegi, barlagyň *rentgenokonstrast we ultrases* usullarynyň ulanylmagy öt haltanyň kemisliklerini anyklamakda oňat netije berdi.

Öt haltasynyň dogabitdi kemisliklerini birnäçe topara bölmek bolýar:

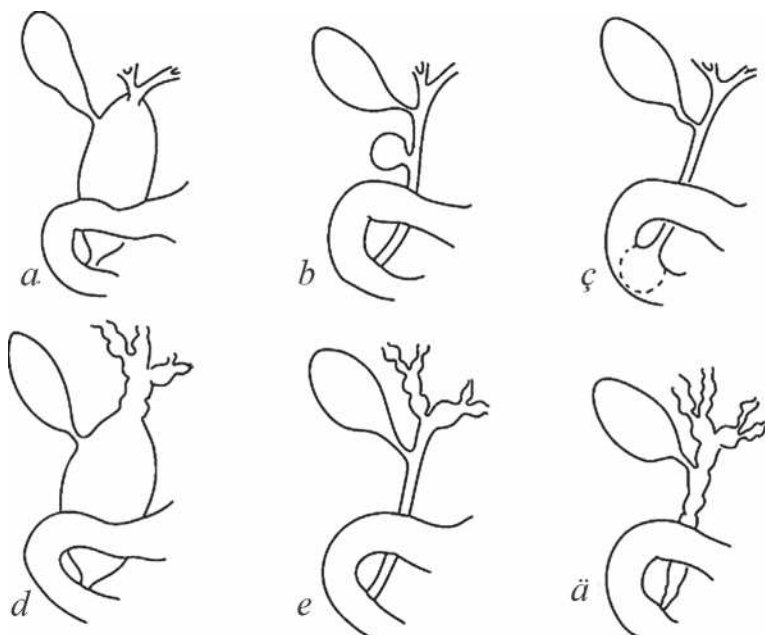
- Öt haltanyň bolmazlygy (*ageneziýa*);
- *Gipoplaziýasy*;
- Ýerleşişiniň *anomaliýasy*;
- Hereketli (azaşan, asylan) öt halta;
- Goşmaça öt halta.
- Öt haltanyň bolmazlygy (*ageneziýasy*) – 1600 *autopsiýadan* 1 ýagdaýda tapylýar, ol gyzjagazlarda 2 esse köp duş gelýär.
- Gipoplaziýa (doly ösmezligi) seýrek duş gelýär.
- Öt haltanyň bagyr içinde ýerleşmegi 8 % duş gelýär.
- Hereketli (azaşan, asylan) öt halta. Bu *anomaliýa* öt haltanyň bagyr içi ýerleşmegi bilen gapma-garşydyr.

Öt akarynyň atreziýasy

Öt akarynyň *atreziýasy* – bejermesi kyn bolan öt ýollarynyň *anomaliýasy*. 20000–30000 dogrumda 1 gezek duş gelýär (*41-nji surat*). Öt akarynyň kemisliginiň birinji şowly operasiýasy W. Lodd tarapyndan edildi we ol bu keseli amaly taýdan bejerip bolýandygyny subut etdi.

Öt akarynyň atreziýasynyň 3 görnüşi bolýar:

- Bagyr daşky öt akarynyň atreziýasy;
 - Bagyr içki öt akarynyň atreziýasy;
 - Öt çykaryş ýollarynyň total atreziýasy.
- Soňky 2 görnüşini bejerip bolmaýar we ol örän seýrek duş gelýär.
- Bagyr daşky öt akarlarynyň *atreziýasy* beýleki görnüşlerinden gowy öwrenilen we doly görnüşlere bölünen (M. Kasal).



41-nji surat. Atreziýanyň dürli görnüşleri

Bu kesel, esasan, iki görnüşde bolýar: düzedip bolýan we düzedip bolmaýan.

Bagyr öt akarlarynyň bolmagy ýa-da bolmazlygy iki esasy görnüşň aratapawudy bilen bagly bolup durýar.

Düzedip bolýan görnüş öz gezeginde 2 görnüşe bölünýär.

► **I görnüş.** Umumy öt akarynyň geçirmezligi bilen häsiýetlendirilýär. Onuň *distal* bölümi giňelen, ýukajyk diwarlydyr. Öt halta kadaly emele gelen, şonda-da käwagt halta akarynyň dykylmagy tapylýar.

Umumy bagyr akary daşky *diametrinde 10 mm* çenli giň bolmagy mümkin, ýöne içki boşlugy diwarynyň *fibroz* üýtgeşmesi netijesinde, köplenç, darajyk bolýar.

► **II görnüş.** Umumy bagyr akaryna zeper ýetmek bilen häsiýetlendirilýär. Umumy bagyr akarynyň *distal* bölümünde dykylan bolmagy we bolmazlygy hem mümkin. Şeýle ýagdaýda ýokary bölümi giňelen we goýy öt saklaýar.

Bagyr içki akarlaryň *atreziýasy* seýrek duş gelýär. Atreziýanyň bagyr içki görnüşiniň bejergisi hirurgik usulda mümkin dälidir.

Sebäpleri we gelip çykyşy. Öňden ýaýran taglymata görä, öt akarlarynyň *atreziýasy embriogeneziň ösüş döwri*niň bozulmasy netijesinde emele gelýär.

Barlaglar öt çykaryş ulgamynyň *atreziýasy* barada täze pikiri dörettdi. Oňa laýyklykda billiar *atreziýa* umumy öt akarynyň kistasy we bäbekleriň dykylan *holangiopatiýasyna* getirýär. *Obstruktiv* (dykylan) *holangiopatiýanyň* emele gelmegine getirýän esasy hadysa gaýnaglama, akarlaryň *epiteliýasynyň degenerasiýasy*, boşlugynyň dykylmagy akar töwereginiň gatamagyna getirýär.

Ondan başga-da bagryň *gistologik* barlagy netijesinde äpet öýjüklü *transformasiýa*, *gepatoselýulýar degenerasiýa*, *nekroz*, *portal* traktyň çiş we gaýnaglama, ýagny dogabitdi *gepatitiň* alamaty öt akarlarynyň *atreziýasynyň* hemme gözegçiliginde şol ýa-da beýleki bileleşen görnüşinde duş gelýär.

Şeýlelikde, dogabitdi *gepatit* we öt çykaryş ulgamynyň *atreziýasy* bir keseliň dowamynda dürli görnüşde geçýär. Birinjide, *gepatoselýulýar* zeper ýetme, ikinjide bolsa bir wagtda bagyr dokumasyna we akar ulgamyna zeper ýeten görnüşinde bolýar.

Kliniki alamatlary. Esasy alamaty sarylama, täretiň ak, peşewiň goýy sary, goýy piwo reňkde bolmagy. Sarylama 35–40% näsaglarda doglan badyna bildirýär, beýleki gözegçiliklerde dürli wagtda 4 hepdä çenli ýüze çykýar. Sarylamanyň ösmegi häsiýetlidir. Doglanda 35–40% täret reňksiz bolýar we 3–4 hepdäniň dowamynda gowşak sary reňkde bolýar. Bu öt akarlarynyň bölekleyin geçirijiligi bilen bagly däl, içege mázleriniň azajyk mukdarda öt pigmentlerini bölüp çykarmagy we içege *florasynyň* ýaşayyş işjeňligine baglydyr. Munda täretde *sterkobilin* tapylmaýar. Bagyr kem-kemden 10 hepdelik ýaşyna çenli ulalýar, soň *portal gipertenziýa* alamatynyň ösmegi boýunça artýar, *assit*, *gemorragik* ýüze çykma emele gelýär, garnyň öňki diwarynda giňelen wenalar görünýär.

Näsagda deri gijilewügi bolýar. Hassa çagalar bejergisiz ortaça 6–9 aý ýaşýarlar.

Anyklanyşy. Öt akarlarynyň *atreziýasynyň* bejergisi kyn we jogapkärlidir. Köp hirurglaryň tejribesine görä, operasiýa 11 hepdelik

ýaşyna çenli, bagyrda *sirrotiki* üýtgeşme bolup geçmänkä üstünlikli ýerine ýetirilýär.

Fiziologik sary getirme – sarylama *intensiw* bolmaýar, alamatlary peselýär we 2–3 hepdeden öz-özünden aýrylýar.

Gemorragik keseliň klinikasynda sarylama çalt ösýär, 3 günün ahyrynda ol ýokary derejä ýetýär. Bejergi geçirilmedik ýagdaýynda *bilirubin toksikozyň* alamatlary ýüze çykýar. Ganda göni däl erkin *bilirubin fraksiýasy* agdyklyk edýär. Täret reňklenen bolýar.

Sarylamanyň 3 hepdeden köp saklanmagy we köpelmegi öt akarlarynyň atreziýasy barada güman etmäge sebäp döredýär. Anyklanyşyň şeýle gözegçiliginde öt akarlarynyň dykylmagyny inkär etmekden başlamaly. Munda *magneziýaly* synag geçirilýär. 2–3 günün içinde günde 2 gezek zond bilen aşgazana 5 ml *magniý sulfatynyň* 25%-li ergini goýberilýär.

Septik sarylama. Degişli kliniki barlaglaryň we barlaghana maglumatlary (ganyň bak ösüşi, gözegçilikde piodermiýa, bedeniň ýarasy we ýaralanmasy, ýokarky dem alyş ýollarynyň iriňli ojagy we başgalar) esasynda kesgitlenilýär.

Dogabitdi *merezyeliň*, *toksoplazmozyň*, *sitomegalowirusyň* tapylmagyny, *serologik reaksiýanyň*, *sitologik* barlaglaryň kömegi bilen anyklamak mümkin.

Kliniki alamatlary. Meňzeş bolan öt akarlarynyň atreziýasynyň we dogabitdi hepatitiň aýratyn anyklanyşy kynçylyk döredýär. Köp barlaglar we köp wagt gözegçilik, köplenç, islenilýän netijäni bermeyär. Soňky ýyllar Türkmenistanda immunoferment, gepatityň markýorlary, PZR barlaglary fibroznan arkaly keseli kesgitlemende ýeňillik döredildi.

Laporoskopiýa, bagryň *biopsiýasy*, bagryň we öt akarlarynyň USB, deri üstünden bagyr *holeografiýasy*, *gepatosintografiýa*, anyklaýyş *laporatomiyanyň* üsti bilen keseli kesgitlemek bolýar.

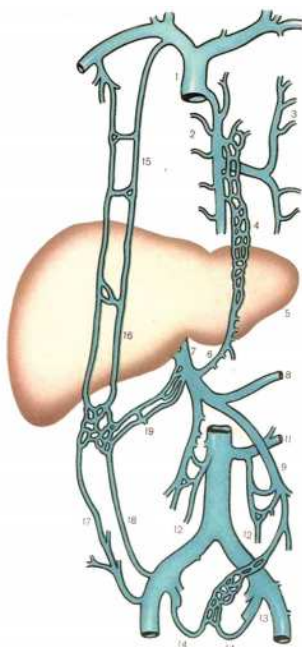
Bejerilişi. Bagyr daşky öt ýollarynyň atreziýasynda ödüň içegä düşmezligini anastomozlaryň kömegi bilen dikeltmek mümkin. Olaryň görnüşü *atreziýanyň* derejesi bilen anyklanylýar:

- Holedohoduodeno anastomoz;
- Holesistoduodeno anastomoz;
- «U» görnüşli anastomoz goýulýar.

PORTAL GIPERTENZIÝA

IV

Çagalarda *portal gipertenziýa* sindromy – bu *wena porta* (derweze) ulgamynda gan aýlanyşynyň bozulmagy, gan basyşynyň ýokarlanmagy bilen gyzyldödekde, aşgazanda gan damarlarynyň giňelmegine, soňra gan akmasyna getirýär.



42-nji surat. Portal ulgamynyň kadaly anatomiýasy

larynyň *trombozy*);

- *Baddi-Kiariniň* usuly (aşaky boş gowaç wenalaryň bagyr wenalaryň deňindäki *trombozy*) bagyr wenalarynyň ýokarsynda daralmagy we çişler, tegmiller bilen basylmagy.

- Bagyr içki böwediniň portal gan aýlanyşygynyň bozulmasy.

- bagryň *sirrozy*: dürli görnüşleri (*portal*, *postnekrotik*, *biliar*, *garyşyk*);

- bagryň çiş (damarly, parazitar, mäs);

- bagryň *fibrozy* (portal, tegmilli, şikesden soňky, ýerli gaýnaglama ýagdaýy).

Gelip çykyşy. Bu kesel dogabitdi hem-de soňra bagryň keselleri ýa-da *wena porta* (derweze) gysylmasy, gapdaldan basylmasy, onuň gaýnaglamasy esasynda bolup bilýär.

Portal gipertenziýa soňky 50–60 ýylyň içinde öwrenelip başlandy we onuň bejerilip boljaklygy subut edildi (42-nji surat).

Ilkinji *portal gipertenziýasynyň* bölünişini *Wipple* we *Blakmore* (1945 ý.) düzdüler we onuň iki görnüşini aýtdylar.

Portal ulgamynyň bölünşi 1974-nji ýylda M. D. Pasiora giňişleýin beýan etdi. Olaryň 4 görnüşden ybaratdygyny belledi.

- Bagyr üstündäki *blokadanyň portal* gan aýlanyşygynyň bozulmasy;

- *Pikanyň sirrozy* – ýürek keselleri;

- *Kiariniň keseli* (bagyr wena-

- Bagyr daşyndaky aşaky blokadanyň portal gan aýlanyşygy;
 - derweze wenasynyň *trombozy*, dogabitdi daralmagy, derweze wenasynyň we onuň şahalarynyň *atreziýasy*;
 - *fleboskleroz*, obliterasiýa wena porta *trombozy* we onuň şahalary;
 - wena portanyň tegmilleri, çişler bilen basylmagy.
- Garyşyk görnüşli blokadanyň bolmagy.
 - bagryň *sirrozy* derweze wenasynyň *trombozy* bilen goşulyp gelende (bagryň ilkinji *sirrozy*, derweze wenasynyň *trombozy* gaýrüzül-medik ýagdaýda);
 - derweze wenasynyň *trombozy* bagryň *sirrozy* bilen (bagryň portal *sirrozy*, derweze wenasynyň *trombozy* netijesinde) çylşyrymlaşan görnüşi.

Derweze wenasynyň gan aýlanyşygynyň kliniki alamatlary we ýagdaýy boýunça keseliň geçişi 3 derejä bölünýär.

■ *Kompensirlenen* – (başlangyç döwri – portal basyşyň biraz ýokarlanmagy, *kompensirlenen* bagyr içindäki gan aýlanyşygy, *splenomegaliýa*, *gipersplenizm* bolanda ýa-da bolmadyk wagty).

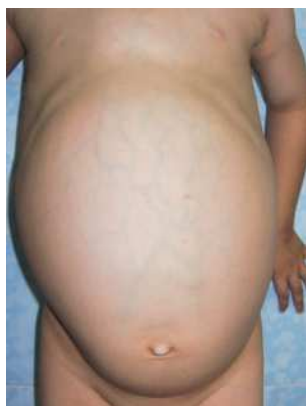■ *Subkompensirlenen* (ýokary portal basyşy, *splenomegaliýa*, gyzyldödegiň we aşgazanyň giňelen *warikoz* wenasyndan gan akmak ýa-da gan akmazlyk, bagyrda derweze wenasynda gan aýlanyşygynyň bozulmagy).

■ *Dekompensirlenen* (*splenomegaliýa*, gyzyldödegiň, aşgazanyň giňelen *warikoz* wenasyndan gan akmak ýa-da gan akmazlyk, as-sit, derweze wenasynda, merkezi gan aýlanyşygynda güýçli gan aýlanyşygyň bozulmalary).

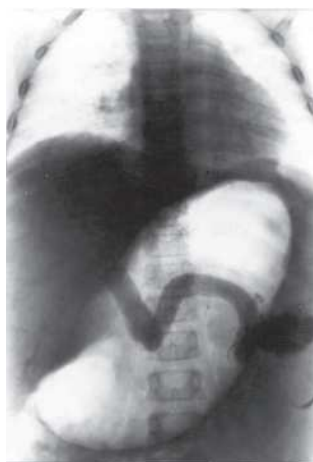► Bagyr üstündäki portal böwediniň klinikasy

Bu bloguň bolmagynyň sebäbi: ýüregiň şikesleri, ýüregiň sag we çep taraplarynyň kemisligi, aşaky boş wenalaryň we olaryň şahalarynyň *trombozy*, *endoflebiti*, *anomalialary*, bagyr wenasynyň membranasynyň gysylmasy (Baddi Kiari sindromy) (*43-nji surat*).

Kiari we Baddi Kiari sindromynyň klinikasy meňzeşräkdir. Onuň ýiti we dowamly görnüşleri bar. Ýiti görnüşinde epigastral töwereginde, sag gapyrgalaryň aşagynda, bagryň üstünde agyry we gaýtarma bolýar. Bagry tiz ulalýar, garyn boşlugynda erkin suw peýda



43-nji surat.
Baddi-Kiariniň syndromy



44-nji surat.
Splenoportografiya

- *Gepatit;*
- *Fibroz;*
- *Sirrozo.*

Dowamly hepatit. Bagryň hepatit keseli 6 aýlap dowam etse, soňra gowulaşmasa, oňa dowamly hepatit diýilýär. Dowamly *gepatitiň* 2 görnüşi bar:

bolýar. Aşaky çişler peýda bolýar. Garyn boşlugynda, döş kapasasynda wena damarlary ulalýar. Aşgazandan, içegelerden gan akma peýda bolup, çaganyň reňki saralyp başlaýar.

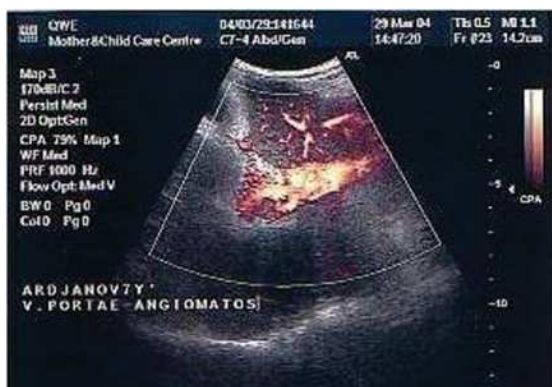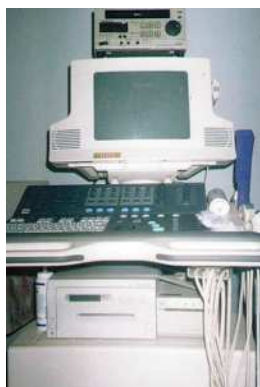Dowamly görnüşiň klinikasy: bagryň ulalmagy, *splenomegaliya* (dalagyň ulalmagy), garyn boşlugynda erkin suwuň bolmagy, aşgazan, içegelerden gan akma näsagyň heläk bolmagyna getirip bilýär.

Anyklanysy:

- Ýokarky we aşaky *kawografiya*;
- *Splenoportografiya* (44-nji surat);
- Ultrases barlagy – damar *dopplerometriya* bilen fibroezofagogastroskopiya (45-nji surat);

Bejerilişi. Diňe hirurgiýa usuly bilen bejerilýär. *Portokawal: mezeneterikokawal, splenorenal* anastomozlary goýulýar. Olardan başga-da *organopeksiya – omentogepatopeksiya, gepatoorganopeksiya* geçirilýär.

► Bagyr içki *portal* blogunyň doremeginiň esasy sebäpleri şu aşaky keselde bolýar. Bütindünýä hepatologlaryň Meksikada 1974-nji ýylda geçiren kongresiniň gelen netijeleri esasynda bagryň dowamly-*diffuz* keselleriniň üç görnüşi bar:



45-nji surat. USB barlagy doplerometriýa bilen.

Portal wena damarynyň angiomatoz transformasiýasy görünyär

- Dowamly *persistirleýji* hepatit;
- Dowamly *işjeň* hepatit.

Dowamly *persistirleýji* *gepatiti* – bagryň *spesifiki* däl işiniň (*funksiýasynyň*) bozulmasy, ol wagtyň geçmegi bilen kem-kemden 95–98% gowulaşýar, onuň dowamly işjeň *gepatite* geçmegi 2–5% de-rejede bolmagy mümkin.

Dowamly işjeň *gepatit* köp wagtlap bejergini talap edýär. Eger öz wagtynda bejergi alynmasa, ol *sirroza* ýa-da bagryň çiş keseline hem geçip bilýär.

Sebäpleri we keseliň gelip çykyşy. Çagalarda bagryň dowamly *gepatiti*, esasan, näsag *wirus* *gepatitini* geçirenden soň bolýar. Eger-de ganyň *syworotkasynda* *HBS-antigen* tapylsa, onda ol *wirus B* *gepatitini* geçirendigini anyklap bolýar. Kähalatlarda agzalarda *autoimmun* reaksiýasynyň bolmagynda hem ýüze çykyp bilýär. Dowamly *gepatitiň* çagalarda ýüze çykmaklygynyň 4 sebäbi bar (Akopýan W. G., 1982):

- *Wirusly*;
- *Immunly patologiýa*;
- *Wirusly immunogenetiki*;
- *Sirkulýator* (aýlanma).

Çagalarda *wirus* sebäpli Botkin keseli (sarylamany) geçirenden soňra – kähalatlarda agzanyň gowşaklygy ýüze çykanda dowamly *gepatit* emele gelýär.

Soňky wagtlarda çagalarda *immun* ýagdaýy peselende, bagryň *gepatositine wirusyň* täsir etmeginde ol antigen häsiýetine geçýär, soň bagryň öýjükleriniň bozulyp, dowamly hepatitini ýüze çykarýar.

Sirkulýator ýagdaýy. Bu ýagdaýda bagryň gan aýlanmagy bozulýar, ol bolsa bagyr öýjüklerinde *gipoksiýa* emele getirýärler. Soň bagyrda dowamly hepatit emele gelýär.

Kliniki alamatlary. Klinikasynda *newrologik, dispeptik* alamatlar ýüze çykyp başlaýar. Näsag tiz ýadaýar, biynjalyk bolýar, köp derleýär, aýdylan sözleri ýadyndan çykarýar, işdäsi peselýär, içegerleri giňelýär (*meteorizm*), sag gapyrganyň aşagynda agyry bolýar. Bagry ulalyp gatap başlaýar, reňki sary bolýar (50%), kähälatda sary bolmazlygy hem mümkin.

Çagalarda klinikasy boýunça dowamly hepatitiň bir görnüşü duş gelýär. Oňa «*Lipoid hepatit*» diýilýär. Ol klinikasy boýunça öňkülerden tapawutlanýar. Bu görnüşde köp organlar zyýan çekýär. Näsagyň gyzgyny galýar, arryklaýar, endamynda *gemorragiýa*, derilerinde üýtgeşmeler, *artrit, poliserrozit*, öýkende suw, ýüregiň töweregine suw ýygnaýar (*perikardit*), içegelerinde gaýnaglama (*kolit*) alamatlary bolýar. Bu hepatit ýaş ýetginjeklerde, esasan, gyzlarda bolýar.

Anyklamak üçin geçirmeli barlaglar:

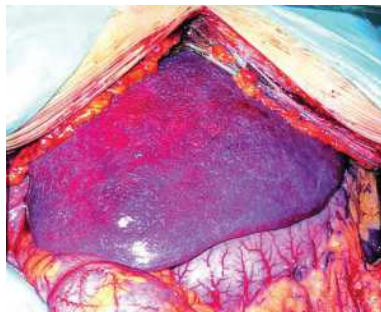- Bilirubin we onuň *fraksiýasy*;
- Sulema we *Zn probasy*;
- *Holesterin*, peşew ýa-da kristal görnüşli azotly madda (moçewina);
- Aşgarly *fosfotaza*;
- *Kaogulogramma*.
- *Aminotransferazalar (ASAT, ALAT)*;
- Umumy protein we onuň *fraksiýasy* (Albumin);
- *Ezofagogastroduodenoskopiýa we ezofagogastroskopiýa*;
- Ultra ses barlagy, *dopplerometriýa* bilen (*45-nji surat*).
- *Splenoportografiýa* (görnüşini anyklamak üçin);
- *Splenonometriýa* gan basyşynyň derejesini barlamak üçin;
- *Laporoskopiýa* we bagryň *biopsiýasy*.

Bejerilişi. Dowamly hepatiti *pediatr* çaga hirurgy bilen bile bejermelidir.

Dowamly hepatit keseline kesgit goýlandan soň, 2–6 aýlap bejerilýär. *Konserwatiw* bejergi şu düzümden durýar: *gepatoprotektorlar*: – *essensial*, *legalon*, *liw-52*, *sirepar*, *jetepar*. *Metabolitler*: – *ko-karboksilaza*, *ATF*, *riboksin*. *Fitoterapiýa*: arpa badyýan, mekge gulgapy, çopantelpik, buýan köki we başgalar. *Witaminoterapiýa*: foliý kislotasy. *Gormonoterapiýa*: prednizalon we başgalar. Öt çykaryjalar – *allahol*, *holosas*, *holenzim* we başgalar. Wirusa garşy dermanlar: *amiksin*, *intron*, *interferon* we başgalar, *antibiotikler*, *spazmolitikler*, *fiziobejeriş* – *ionofores* (MgSO_4 bilen), *oksigenoterapiýa* (*barokamera*): zäherlenmäni peseldýän dermanlar (glýukoza 10%–20% we başgalar) we *immun preparaty*. Eger olar kömek etmese, işjeň proses dowam edende hirurgik ýol bilen bejermeli.

Bagryň sirrozy

Sirroz – bu bagryň dokumalarynyň *gepatositleriň*, gan damarlarynyň düzüminiň bozulyp, olaryň fibrozlaşmagynyň netijesinde beýleki agzalaryň hem *funksiýalarynyň* üýtgäp, işleýşiniň peselmegine getirýän ýagdaýyna aýdylýar (46-njy surat).



46-njy surat. Makroskopiki bagyr sirrozynyň görnüşi

Sebäpleri we keseliň gelip çykyşy. Bagryň sirrozynyň ýüze çykmagynyň esasy sebäbi çagalarda wirusly hepatit bolýar. Ol, esasan, *dowamly aktiw hepatitden* soň bolýar. *Sirroza* geçmek üçin bagyrdaky köp hadysalar bolup geçýär, *gepatositleriň* düwünjikleriniň *nekrozy*, olaryň bozulmalary, *fibroza* geçmekligi, ýalan bolejikleri emele getirýär.

Sirrozyň birnäçe görnüşleri duş gelýär. Şol sanda:

► **Nekrotik sirroz** – esasan, *makronodulýar* bolýar.

► **Portal (septal) sirroz** – ol, esasan, dowamly hepatitiň esasynda ýuwaş-ýuwaşdan bolýar, *portal* we *periportal* meýdanlarynda çişmeler, bölejikler, düwünjikler emele gelýär – *mikronodulýar* bolýar.

► **Biliýar sirroz** – içki öt ýollarynyň gysylmagy, dykylmasy

esasynda bolýar. Garyşyk *sirrozy postnekrotik* we portal şikesi bilelekde bolýarlar. Sirrozyň ýüze çykmagynyň esasy sebäpleriniň biri portal ulgamynda gan aýlanyşynyň bozulmagydyr. Bagryň içindäki wenalaryň gysylmagy bilen, ganyň bagryň üstünden ötüşi bozulýar we portal wenalary giňelýär, diametri ulalýar. Olar gyşarýarlar, gan basyşy ýokarlanýar (N-60-120 mm), ol 400–600 mm suw sütünine barabar bolýar.

Kliniki alamatlary. Keseliň geçişine bagly bolýar we bagryň işleýşiniň ýerine ýetirilişine görä ýüze çykýar: tiz ýadamak, kellagyry, ukynyň bozulmagy, horlanmak. Dispepsiýa ýagdaýlary, deriniň guramagy, boýunda, ýüzünde, döş kapasasynda, bileginde ýyldyzjyklar, eritemalar bolýar.

Barmaklary «*deprek taýajyklary*», ak emal ýaly dyrnaklary bolýar, burnundan gan akýar, garynda «*assit*» erkin suw ýygnanýar, bagry ulalýar, gataýar, dalagy elmydama ulalýar.

Anyklanylyşy: Anyklanyşda, esasan, *anamnez* kömek edýär.

■ *Anamnez* soralanda, ýagny maglumatlar alnanda kakasy, enesi *wirusly gepatit* geçirdimi ýa-da ýok, syrkawyň özi sarylama geçirdimi ýa-da ýok diýen soraglara takyk jogap almaly.

■ Ganyň umumy barlagynda *leýkositopeniýa*, *trombositopeniýa*, *anemiýanyň* alamatlary bolýar.

■ *Bilirubin* ýokary galýar (N – 21 mmol/l – 3–4 esse köpelýär).

■ Aminotransferazalaryň görkezijisi ýokary galýar (ALAT, ASAT).

■ *Albumin* aşak düşýär < 40%, gammaglobulin ýokary galýar > 21%.

■ *Splenoportografiýada* – *splenoportal* sistemasy giňelen, derweze wenasy egrem-bugram bolýar.

■ *Splenomanometriýa* – dalagy punksiýa edip, *Woldmanyň apparady* bilen gan basyşy barlananda, ol ýokarlanan > 120-den, 600 mm suw sütünine çenli bolýar.

■ *Ezofagosgastroskopiýa* edilende gyzyldödegiň wena damarlary, aşgazanyň kardial böleginiň gan damarlary giňelen, *erroziýa* hem bolýar.

■ Ultrases barlagy. *Doppelerografiýa* bilen bile geçirilýär.

Onda gan aýlanmasy özgerýär, kollateralar ýüze çykýar, gan akyşy tersine bolýar.

Bejerilişi. Dowamly işjeň gepatitiň çagalarda hirurgik bejerilişi şu çaka çenli wajyplygyna galýar. Ýokarda aýdylan bejergiler dowamly işjeň gepatitiň ýitileşmegini peseltmese, şu aşakdaky hirurgik bejergileri hödürleýärler:

- Bagyr *arteriýasynyň periarterial newroektomiýasy*;
- Diňe *splenoektomiýa*;
- Bagryň bir bölegini aýyrmak;
- *Splenorenal anastomozy*.

Dowamly işjeň gepatitiň *sirroza* geçýän döwri şu wagta çenli belli bolman galýar. Şonuň üçin ýokardaky operasiýalar edilen wagtynda, şu aşakdaky hirurgik bejergiler hem goşulyp bilner; *portokawal anastomozlarynyň* görünüşleri, *omentogepatopeksiýa*, bagyr biopsiýasy.

Sirroz morfologik anyklanylandan soň hem ony bejermek örän kyn. Şu güne çenli belli hirurgik bejergi ýok, bar bolan hirurgik bejergiler *sirrozyň* gaýrüzülmelerine garşy peýdalanylýar. Eger-de gyzyldedekde, aşgazanda gan damarlarynyň giňelişi bolan portal gan damarlarynda basyş ýokary (>200–600 suw sütüni), *anamnezde* aşgazan, içege gan akması bolan bolsa, olar ýöriteleşdirilen, çaga hirurgiýasy klinikalarynda operatiw bejergi almalydyrlar (*radikal operasiýa splenorenal* wena gan damar anastomozy dalagy aýryp edilýär).

Radikal operasiýa – bagryň transplantasiýasy, ýagny näsag bagryň ýerine sagdyn bagyr goýulýar. Donor öz doganlary, kakasynyň ejesiniň bagrynyň çep bir bölegini ýa-da başgalardan alynýar.

Bagyrasty portal gipertenziýasy

Bagyrasty *portal gipertenziýasynyň* ýüze çykmagynyň esasy sebäbi derweze wenasynyň we onuň şahajyklarynyň gan akmasynda päsgelçilik döremegidir.

Sebäbi we keseliň gelip çykyşy. Portal wena ulgamynda gan akmanyň bozulmagynyň köp sebäpleri bar: Çaga doglandan soň *portal wenalaryň flebiti*, *tromboflebiti* geçenden soň olaryň daralmagy, dykylmagy, gapdaldan gysylmagy (kista, çiş, sepleşme) bilen. *Portal* wenasynyň dogabitdi kemisligi, köplenç, 80% duş gelýän görünüşidir. Portal ulgamynda gan akması bozulandan soň, onda gan basyş ýokar-

lanýar ($N-60-120 \text{ mm H}_2\text{O}$) $> 300-400 \text{ mm}$ suw sütüni bolýar. On-dan soň bolsa gapdaldan goşmaça sowma gan damarlary (*kollateral*) emele gelýär.

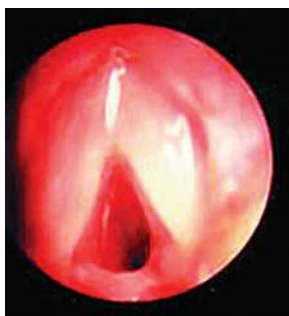Esasan, «*gastroezofagal*» wenalary bagryň derwezesinde köp *porto-portal anastomozlary*, *kawernoztransformasiýasy* emele gelýär.

Kliniki alamatlary. Çagalarda bagyrasty portal gipertenziýasy-nyň esasy häsiýetleri: dalagyň ulalmagy (*gipersplenizm*), gyzyldödekde we aşgazanyň kardial böleginde wena gan damarlarynyň giňelmegi, olardan gan akması (gyzyldödek, aşgazan, içege gan akması).

Bulardan başga-da çaganyň garny ulalýar, bagry, dalagy uly, burnundan gan akma, durnukly bolmadyk täret bolýar. Endamynda gan öýülmeler bolýar.

Anyklanylyşy. Keseli anyklamak üçin doppler bilen ultrases bar-laglary geçirilýär. Bu barlag soňky 15–20 ýylyň içinde peýda boldy. Ol barlaglaryň iň amatlysydyr. Bu barlagda portal gipertenziýasynyň görnüşlerini we gan akmanyň bozulýşyny gysga wagtda anyklap bolýar.

Splenoportografiya, *splenomanometriya*, *ezofagoskopiya*, *ezofa-gografiya bariý bilen rektoromanoskopiya* geçirilýär.



47-nji surat.

Fibroezofagoskopiýada damarlaryň warikoz giňelmegi

Ezofagoskopiya çagalara umumy beýhuş dermanlary bilen edilýär. Uly ýaşly çagalarda ýerli agyrsyzlandyrma bilen hem edip bolýar. *Ezofagoskopiýada* gyzyldödekde ýokarsyndan başlap aşaky bölegine çenli ýa-da onuň belli bir böle-ginde wena gan damarlary giňelýär, er-roziýa bolýar. Reňki ösümligiňki ýaly bolýar (47-nji surat).

Splenoportografiya we mano-metriya – bu barlag umumy beýhuş bilen *apnoe* ýagdaýda edilýär. Näsagy arkasyna ýatyryýarlar, çep eli ýokary göterilýär. *Apnoe* wagtynda 9-njy we 10-njy gapyrgalaryň arasynda dalak orta *aksilýär* çyzygynda *punk-siýa* edilýär. Iňňäniň uzynlygy 10–15 sm bolup, onuň içinde *mandren* bolýar.

Dalak dogry *punksiýa* edilende, *mandren* aýrylandan soň iňňeden gan akyp başlaýar.

Iňňä kontrast dermany (triombrast, kardiotrast, werografın, omnipak 70% we başgalar) tiz goýbermelidir – 20 ml (1 ml kg agramyna bir geze-ginde 20 ml-den köp bolmaly däl). Bu barlagda dalak, derweze wenalary oňat görünýär. Bloguň nirededigini bilip bolýar hem-de goşmaça damarlar anyklanylýar.

Splenomanometriýa – dalagy punksiýa edilenden soň iňňä ulgam birikdirilýär we *Waldmanyň apparaty* bilen basyşy ölçenilýär.

Fibrozofagogastroskopiýa bariý bilen rentgenografiýa. Onda gyzy-lödekde wena damarynyň giňelmesi we başga kemislikler tapylýar.

Bejerilişi. Bagyrasty *portal gipertenziýasy* diňe hirurgik usul bi-len bejerilýär.

Konserwatiw bejergi wagtlaýynça bolýar, ol goşmaça keseller-den bejermek üçin amala aşyrylýar.

Düýpli hirurgik bejergide diňe gan damar-anastomozlarynda (*kawa mezenterial, portokawal, splenorenal*) edilýär.

Kiçi çagalarda bu operasiýalary geçirmäge mümkinçilik bol-maýar. Olarda gan damarlary kiçi bolýar. Syrkawda gyzyLödek, aşgazan, içege gan akması bolýar. Dermanlar peýda bermeýär. Ol ýagdaýda gaýragoýulmasyz operasiýa edilýär. Garyn boşlugy açylýar, aşgazan gan damarsyz ýerinde açylýar – aşgazanyň, gyzyLödegiň giňelen wena damarlary «küşt» görünüşde berk sapak bi-len berk dikilýär. Soňra 5–6 aýdan esasy operasiýa portakawal anas-tomozyny goýmaly.

EHINOKOKKOZ KESELI

Sebäpleri:

Ehinokokkoz parazitar keseldir, ony dörediji – *Ehinokokkus granulosus*. Keseliň esasy eýesi: itler, ýabany haýwanlardyr, aralyk eýesi bolsa adam we öý haýwanlarydyr. Ehinokokkus granulosus daş gurşawyň dürli ýagdaýlaryna durnukly bolup, köp wagtlap ýaşaýyş ukybyny saklap bilýär.

Parazitiň çagalara geçýän ýollary:

■ Alimenter ýoly bilen geçýär. Bu esasy ýollaryň biri, ýagny *ehinokokkyň onkosferasy* aşgazana düşýär;

■ Howa ýollary bilen – dem alyş ýollary arkaly;

■ Öz-özüne ýokuşma – garyn we döş boşlugynda ehinokokkozyň kistasynyň ýarylmany arkaly ýokuşma.

Çagalyk döwründe ýene-de keseliň döremegine sebäp bolýan halatlar:

- çagalaryň ýerde emedeklemegi;
- haýwanlar bilen oýnamaklygy;
- ýazda we tomusda güýçli ýel arkaly guran ehinokokkoz ýumurtgalarynyň uçup ýer üstünde giňden ýaýramagy arkaly ýokuşmalar bolýar.

Ehinokokkozyň kliniki alamatlary. Ehinokokkozyň geçişi üç döwre bölünýär.

■ Keseliň alamatsyz 1 döwri – çagalarda kesel bilinmän geçýär, ýagny başga barlaglarda duýdansyz tapylýar, ol 10–25% töweregi düş gelýär. Ilkinji alamatlarynyň ýüze çykmagyna köp wagt gerek bolýar. Eger-de alamatlar çykýan ýagdaýynda ol umumy bolup, nerw damarlarynyň gysylmagy netijesinde kütäk agyry, gowşaklyk ýaly alamatlar bolýar.

■ Umummy keseliň alamat 2 döwri – bagyr keseliniň umummy alamatlary ýüze çykýar, bagryň ulalmagy – käwagtlar tegelek çişini öňe çykmagy bolýar. Keseliň ýiti ýüze çykmagynda we çalt ösmegi netijesinde zeper ýeten agzanyň funksiýasy bozulýar. Ehinokokkoz belli bir ululyga ýetenden soň, ösmegi durýar, ýarylmaga howp döredýär.

■ Keseliň 3-nji döwründe gaýrüzülmeler ýüze çykýar. Keseliň alamatlarynyň ýüze çykmany ehinokokkoz kistasynyň ýerleşişine bagly bolýar. Meselem, bagryň aşaky üstünde ýerleşýän damarlar gysylýar (öt ýollary), mehaniki saralma bolýar. Kista butda ýerleşende süňk döwürmegi bolýar, görüş nerwi gysylanda körlüğe getirýär.

Eger-de ehinokokkoz kistalary öňurga ýiliginini ýakynynda ýerleşse, onda ol aşaky aýaklaryň ysmazlygyna getirýär. Bu döwürde kliniki alamatlary her hili bolýar, ol hemişe dogry analiz we bejergi geçirmegi talap edýär.

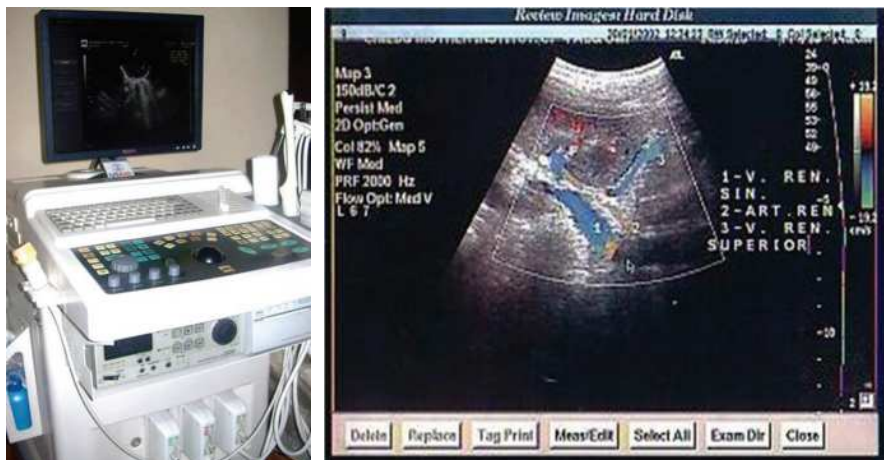Keseliň kliniki geçişini döwürlere bölmek birnäçe şertleri öz içine alýar. Käwagtlar döwürler yzygider başlanýar. Köplenç, keselliniň ýagdaýyny II döwründe anyklamak bolýar.

Keseliň gelip çykyşy. Ehinokokkoz *toksik* täsir edýär. Tejribelerde görkezilişi ýaly, gelmintler arkaly bölünip çykarylan *toksik* maddalaryň *neyrotoksik* we *gemotoksik* täsirleri bar. Olar näsagda kellagra, işdäsinini kesilmegine, gowşaklyga, gan azlygyna we dem gysmaklyga getirýär. *Toksik* täsiri hemişe ýokuşmaklygyň dowamlylygyna we *intensiwliline* bagly bolmaýar. Agzalaryň hususy *reaksiýasyna* bagly bolup durýar. Ehinokokkoz önler anyklamasy kyn kesel hasaplanýardy.

Dogrudan hem, kesgit goýmaklygyň kynlygy zeper ýetirilen ojaklaryň ýerleşişine baglydyr. Haçan-da, kesel alamatsyz döwründe, ilkinji arzlary belli häsiýetlendirilmese, obýektiw usullary bilen ýüze çykmasa, kesgit goýmak kynlaşýar. Ehinokokkozyň irki döwründe kesgit goýmak gaýrüzülmeginiň önüni almakda wajyp bolup durýar.

Anyklanylyşy. 1. Bu keselde ganda *eozinofiliýanyň* ýokary derejede bolmagy mahsusdyr.

2. *Ehografiýa* – bu çagalarda giňden ulanylýar we 99%-de ygtybarly maglumat beriji usul diýip hasplanýar. Bu usul öýkende, bagyrdä we beýleki organlarda geçirilýär. Soňky ýyllar gaýrüzülmeleriniň önüni almak maksady bilen kafedra tarapyndan USB usuly dopplerometriýa bilen bilelikde geçirilýär. (48-nji surat).



48-nji surat. USB apparatynda bagyryň damarlarynyň häsiýeti görkezilen

Biologik testler – agza düşen parazitlere garşy mahsus *antitelalaryň* ýüze çykmagyna esaslanandyr, olardan:

- I. *Anafilaktik barlag-proba* – *Kassonyň reaksiýasy* diýip atlandyrylýar. Bu barlag (proba) ilkinji gezek 1912-nji ýylda italyýanlar tarapyndan ulanylyp başlandy.

Diagnostikum bolup adamyň we haýwanyň ehinokokkoz suwuklygy hyzmat edýär. Bu reaksiýa 83% ýagdaýlarda položitel çykýar. Häzirki wagtda ol ulanylmaýar.

- II. *Reaksiýa. Lateksaglýutinasiýa* – 1956-njy ýylda E.S. Zeýkena tarapyndan hödürlenildi. *Lateks – sintetik smoladyr* – bu reaksiýa antigenleri sorup alynmak esasynda ulanylýar.

► **Öýkeniň ehinokokkozy.** Çagalarda köp duş gelýär. Öýken ehinokokkozynyň kliniki geçişi dürli bolup bilýär. Köplenç, öýken

ehinokokkozy rentgen barlagy edilende ýüze çykýar, soňky ýyllar keseli anyklamakda USB uly orun tutýar.

Keseliň kliniki alamatlarynyň ýüze çykmagy onuň gaýrüzülmesi bilen bagly bolýar. Gaýrüzülmesiz görnüşlerinde, näsagyň arzy-şikaýaty daş-töweregindäki agzalary bolýan uly kistalar bolan ýagdaýynda ýüze çykýar. Çagalarda ehinokok kistanyň ösüş derejesi ýokary bolup, ol kistanyň *fibroz* kapsulasynyň gowşak ösmegi bilen baglydyr. Şeýle hem olar ýygy şikes alýarlar, ýagny döş sünkleriniň gowşak, ýumşak bolmagy hem kistanyň ýarylmagyna getirýär.

Gaýrüzülmedik öýken ehinokokkozyny anyklamak kyn däl. Bu kesel, esasan, rentgen barlagynda anyklanylýar.

Ehinokok kistanyň töwereginde ýaý şekilli ýagtylanma alamaty bolýar. Ol *hitin* gabyk bilen *fibroz* kapsulanyň arasyna howa düşmegi netijesinde bolýar.

Deňşdirme anyklanyşy şu kesellerden tapawutlandyrylmalydyr:

- Howply däl çişlerden;
- Aortanyň aneurizmasyndan;
- Parazitar däl kistalardan;
- Inçekesel kawernasyndan;
- Halta görnüşli plewritden.

Bejerilişi. *Torokotomiýa* geçirilýär, *ehinokokkoektomiýada* kistanyň içindäki suwuklyk *punksiýa* arkaly sorulyp aýrylýar. Soňra arassalanylýar we boşluga *spirt* iriňlände *antibiotik* ergini goýberilýär, kapitonaj edilýär. *Plewral* boşluga 24–48 sagatlyk sorujy goýulýar.

Operasiýadan soňky gaýrüzülmeler

Operasiýadan soňra şu aşakdaky gaýrüzülmeleriň bolmagy mümkin.

- Operasiýa wagtynda öýkeniň döş kapasasynyň damarlaryndan gan akmagy mümkin. Şonuň üçin operasiýanyň dowamynda gowy gemostaz geçirilmelidir.
- Operasiýa wagtynda kistanyň *bronhlara* ýarylmagy howply gaýrüzülme bolýar we, esasan, uly kistalarda *aşfiksiýa* getirip bilýär.

- Ehinokokkoz suwuklygynyň *plewral* boşlugyna akmagy kistanyň özbaşdak ýarylmagynyň netijesinde ýa-da onuň diwaryna duýdansyz zeper ýeten ýagdaýynda döreýär.

- Operasiýadan soňky öýken sowuklamasy 6–8% ýagdaýda duş gelýär, esasan, ýarylan ýa-da iriňlän kistalarda bolýar.

- Operasiýadan soň ýaranyň iriňlemegi.

- Bronhial fustulasy – ol öýken rezeksiýa edilenden soň ýa-da iriňlemede ýüze çykýar.

- Perikardit – bu seýrek gaýrüzülme, ýöne ony ýatdan çykarmaly däl.

► **Bagryň ehinokokkozy.** Bu keselde kistalar bagryň hemme böleklerinde ýerleşip bilýär. Köplenç, bagryň sag böleginde ýerleşýär. *Ehinokokkoz sistoyidi* bagra düşenden soň ösüp başlaýar. Onuň hitin bardasynyň içinde suwuklyk bolýar. Daşynda bagyrdaky *fibroz* bardasy emele gelýär, ol kistany gurşap alýar. Kistanyň ulalmagy bilen keseliň alamatlary ýüze çykyp başlaýar. Obýektiw barlaglarda: bagyr ulalan bolýar, esasan, gyalary tegelenip durýar. Elläp barlanyňda bagyr gapyrga ýanyndan çykýar we eline degýär. Eger-de kista bagryň dokumasynda çuň ýerleşen bolsa, elläp görmek bilen kesgitläp bolmaýar.

Beýleki usullar, ýagny gany barlamak we *serologik reaksiýalary* geçirmek ýagdaýy anyklamaga kömek edýär, ýöne bu usullar *ehinokok* diri bolsa üstünlik getirýär. Ehinokok ölen bolsa bu usullar, ganyň umumy barlagy geçirilende eozinofilleriň ýokarlanýandygyny görkezýär. Olar ýokary 5-den 60–68%-e çenli galýar. Reaksiýa keseliň barlygyny görkezýär, eger-de deride gyzaran, gijilewük, çiş emele gelse, keseliň geçiş döwründe üýtgeşiklikler bolup geçýär. Birnäçe hadysanyň täsir etmegi bilen ehinokokkozyň ölmegi adam agzalarynda agyry döretmeýär. Bu bolsa kistanyň iriňlemegine we bagyr ýetmezçiligine getirýär.

Beýleki kesellerden tapawutlandyrmak. Näsag çagalarda barlag geçirilende bagryň ulalmagynyň sebäbini anyklamak zerurdyr. Bagyr örän köp kesellerde ulalyp bilýär. Bu ilki bilen mugthorlara dahylsyz, ýagny parazitara däl kistalara mahsus, olar örän seýrek duş gel-

ýär. Onda *eozinofiliýa* ýok, *Kassonyň reaksiýasy* netijesiz, şeýlelikde, ýönekeý kista bar. *Sirroz*, *gepatit* deňeşdirme örän kyn. Gepatitde bagryň we dalagyň ulalmagy bolýar.

Bagryň ehinokokkozynyň gaýrüzülmegi seýrek duş gelýär. Ol keseliň ir anyklanmagy bilen düşündirilýär.

Gaýrüzülmelerden birinji ýerde ehinokokkoz kistasynyň garyn boşlugynda, öt ýollarynda ýarylmagy (*perforasiýa*) durýar. Köplenç, ýarylmagyň gös-göni sebäbi bolup, garna şikes ýetme bolup durýar. Kistanyň öt ýollarına ýarylan ýagdaýynda *holesistit* ýa-da *holangit* alamatlary ýüze çykýar.

Agyr gaýrüzülmäniň biri bagryň ehinokokkozynyň döş boşlugyna ýarylmagydyr. Ol örän seýrek duş gelýär. Çaganyň özüni duýşy erbetleşýär, agyry sag gapyrga astynda peýda bolýar, güýçlenýär, gakylykda ödüň bolmagy we onda ehinokokkozyň bardasynyň tapylmagy ehinokokkoz kistasynyň öýkene ýarylmagynyň alamatlarydyr.

Öt-bronh ýollarynyň *fistulasyny* anyklamakda *bronhografiýa* uly üns berilýär. Ol öýkende we bagyrda *fistulanyň* ýerleşen ýerini anyklamaga mümkinçilik döredýär.

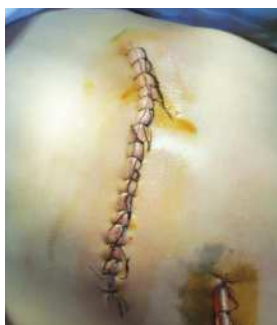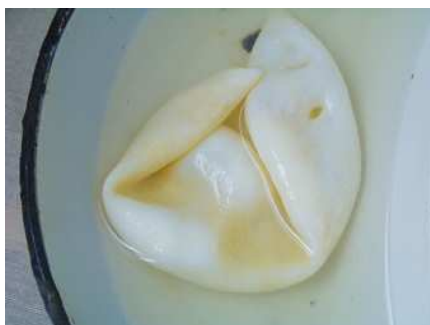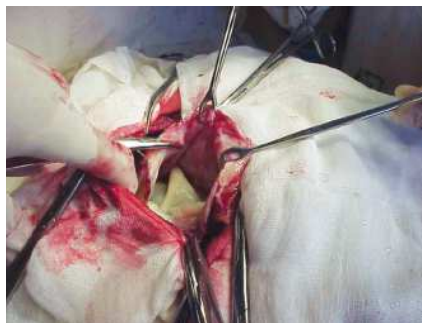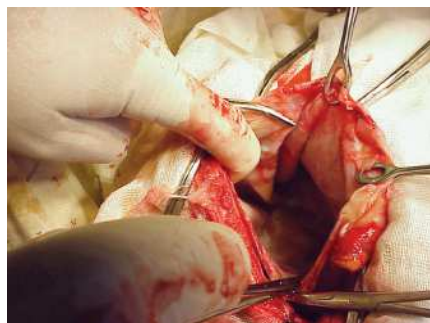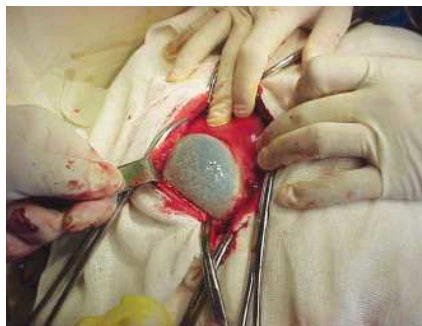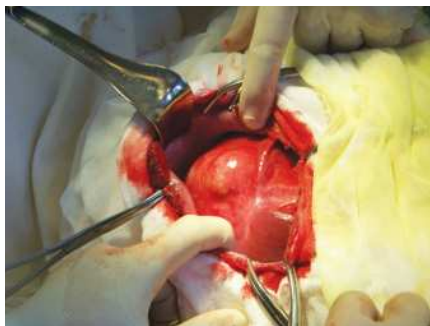
Iň agyr gaýrüzülmeleriň biri kistanyň uly damara ýa-da erkin garyn boşlugyna ýarylmagydyr. Eger tizden-tiz hirurgik çäreler geçirilmese, näsag ölýär.

Bejerilişi. Bagryň ehinokokkozynyň bejerilişi uzak wagtlap öwrenildi.

Bagryň ehinokokkozy bilen kösenýän her bir näsag operasiýa edilmelidir. Gaýrüzülme döwründe howp döredýär, ölüm bilen gutarýan halatlar seýrek däl. Bejergi ehinokokkoektomiýadan durýar. Parazitiň *hitin* bardasy aýrylýar (*49-njy surat*). Suwuklyk çykarylýar, *fibroz* bardanyň içi arassalanýar. *Spirt* iriňlände *antibiotik* bilen ýuwulýar. *Kapitonaž* geçirilýär. Äpet uly kistalara sorujy drenaž goýulýar.

Operasiýa wagty we ondan soňky döwürdäki gaýrüzülmeler

- Ýerli gan akmadan durýar. Has köp duş gelýäni *parenhimotoz* gan akmadyr.



49-njy surat. Operasiýanyň tapgyrlary

- Ödüş akmagy – agzanyň birden garyn boşlugynda öt ýitirilme-gi bilen baglanyşykly bolanda ýitginiň çuň bozulmagyna getirýär. Ol öt ýollarynyň ehinokokkoz boşlugyna açylmagy bilen baglanyşykly bolýar.
- Ýaranyň iriňlemegi hadysanyň köp wagt bolmagy bilen baglanyşykly.

- *Diafragma* asty iriň ýygnanmagy ol, esasan, bagryň iriňlän ehinokokkozynan soň bolýar.

- *Peritonit*.

- Öýken gaýrüzülmeleri, operasiýadan soňky öýken sowuklamasy çagalarda örän agyr geçýär.

Hirurgik bejerginiň soňky netijeleri. Bagryň ehinokokkozynyň bejergisi diňe hirurgik bolýar. Kähallatlarda kistanyň gaýtadan döremegi duş gelýär. Onuň sebäpleri:

1. Fibroz kapsulanyň boşlugy doly arassalanmadyk ýagdaýynda;
2. Operasiýa wagtynda kistanyň görünmän galan ýagdaýynda;
3. Kistanyň ýarylmagy netijesinde garyn boşlugyna ýaýramagy sebäpli;

4. Parazitiň gaýtadan düşmegi.

Şol sebäpli operasiýadan soňky döwürde parazita garşy konserwatiw bejergini, belli tertipde, berilmegi maslahat berilýär.

► **Ehinokokkozyň seýrek duş gelýän agzalary:**

Ýüregiň ehinokokkozy seýrek duş gelýänligine garamazdan, köpden bäri lukmanlaryň ünsüni ozüne çekýär. Ýüregiň ehinokokkozy dürli awtorlaryň maglumatyna görä, hemme ehinokokkoz kistalaryň 0,01-0,5%-ni tutýar. Biz 25 ýylyň dowamynda 3 hassada ýürek ehinokokkozyna duş geldik.

► **Myşsalaryň we derasty ýag gatlagynyň ehinokokkozy.** Beden myşsasynyň ehinokokkozy bilen, esasan, ýaş adamlar keselleýär.

Kliniki alamatlary. Kistanyň ýerleşiş aýratynlygy bilen kesgitlenilýär, haýal, deň däl ösýän az agryly ýa-da agyrsyz çişe arz edýär, ýöne nerwleri basylanda agyry ýiti



50-nji surat. Laparaskopik apparat

we *newrologiýa* häsiýetde bolýar. Kistanyň üstüni ýapýan derisi kadaly reňkde, haçan-da, kista ýüzleý ýerleşende *flýuktuasiýanyň* alamatlary peýda bolýar.

Anyklanylyşy. Kistalary lipoma, fibromadan tapawutlandyrmaly. Arkada, bilde ýerleşende, oňa barlaghana barlaglary az kömek edýär, eozinofliýa güýçli ýüze çykmaýar. *Myşsalaryň ehinokokkozy* operatiw bejerilýär.

Şeýlelikde, getirilen maglumatlar ehinokokkozyň duş gelmeýän agzasynyň ýokdugyny görkezýär. Şonuň bilen baglylykda yssy klimatda ýaşayan adamlarda çişler peýda bolsa, ehinokokkozy barlatmak zerurdyr.

Bejerginiň hemme ýagdaýlarynda operasiýanyň hirurgik häsiýeti kistanyň ýerleşýän ýerine, ölçegine, goşmaça *infeksiýanyň* bardygyna ýa-da ýokdugyna, şeýle hem beýleki agzalarda we dokumalarda üýtgeşmeleriň bardygyna ýa-da ýokdugyna baglylykda kesgitlenilýär, köplenç, ehinokokkektomiýa geçirilýär. Soňky ýyllarda alymlar tarapyndan ýokary tehnologiýaly laparaskopik usuly ulanmaga çemeleşmeler geçirilýär (*50-nji surat*). Konsrewatiw bejergi, esasan, kiçi göwrümlü kistalarda giň orun tutýar. Dermanlaryň arasynda çagalarda kýuraworm, helmadol, mebendazol, albendozol in oňat netije berýän hasaplanýar. Soňky wagtlarda geçirilýän ylmy-barlag işleriniň netijesinde ehinokokkozyň dürli werifkasiýalary ýüze çykaryldy. Bu öz gezeginde keseliň aparažitar garýyşlara täze çemeleşme geçirmekligine ýardam berer.

ÇAĞALARYŇ ÇIŞ KESELLERI

Çiş – bu agzalaryň dürli ýerlerinde haýsy hem bolsa bir dokumasynyň artykmaç ösmegidir. Çişler howply we howpsuz görnüşlere bölünýär. Howpsuz çişleriň geçişi ýeňil bolýar. Olar töwereginiň dokumalaryny süýşürüp ösýär, daşynda kapsulasy bolup, *metastaz* bermeyärler, operasiýadan soň gaýtalanmaýar. Birnäçe howpsuz çişler, howply çişe geçip bilýär.

Howply çişleriň geçişi agyr, köplenç, ölüm bilen gutarýar. Howply çişin alamatlary: garaşsyz ösüşli, ýetişmedik öýjüklerden durýar, goňşy dokumalaryň içine çişip infiltratiw ösmegi, metastaz berýär. Howply çişin jemi 30-a golaý alamaty bar. Belli bir alamaty ýüze çykarmak üçin anyk wagt gerek. Öýjükleriň howplulygy biri-birine bagly däl. Bu häsiýetler, esasan, çaga onkologiýasyna mahsus. Kä-wagt çaganyň ýaşy çişin howplanmagyna ýeterlik däl. Şonuň üçin kiçi ýaşly çagalarda çiş anyklamak kyn bolýar. Ýene bir aýratynlygy, howply çişler seýrek duş gelýär. Keseliň seýrek duş gelmegi çagalarda keseliň giç anyklanmagyna getirýär. Giç anyklanmagyň ikinji sebäbi howply çiş keselinde *patognomik* häsiýetli alamatlaryň bolmazlygydyr. Çişler, köplenç, çagalarda duş gelýän keselleriň alamatlary bilen ýüze çykýar, şonuň üçin keseli irki döwründe anyklamak kyn bolýar. Giç anyklanmagyň we kanagatlanarsyz bejerginiň üçünji sebäbi çagalara doly onkologiýa kömeginiň berilmezligidir. Howply çişleriň hemme häsiýetleri we bejergä boýun bolmazlygy çişin özi seýrek duş gelse-de, ölümçilik boýunça şikeslenmeden soň ikinji orunda durýar. Çaga onkologiýasynda irki anyklaýyş çäreleri wajyp bolýar. Lukman her bir çaga seredeninde onkologik keseliň bolup biljekdigini göz önünde tutmaly. Şol sanda:

- Çagalarda çiş keseliniň köp duş gelýän irki alamatlaryny bilmek üçin (esasy olaryň ýerleşşi – gan emele getirýän organlar, sünkler, garyn yzyndaky giňişlik, göz) agzalara üns bermek.

• Howply çişň öň ýanyndaky keselleri bilmek we ýüze çykarmak.

- Çagany ýöriteleşdirilen hassahana tizden-tiz ugratmak.
- Tejribeli lukmanlara ýüz tutýan her bir çaganyň onkologiýa keselini ýüze çykarmak üçin örän oňat barlamak.

Çaga *onkologiýasynyň* esasy aýratynlygy çişň *mezenhimal* ýa-da *epitelial* gelip çykyşly bolmagy mümkin.

Çagalaryň dürli ýaş toparlarynda çiş keselleriniň belli görnüşleri mahsus. Dürli aýratynlyklary bolanlygy sebäpli, çagalarda howply çiş keselleri ululara garanynda himioterapiýa we şöhledenmä gowy boýun bolýar. Çagalar çiş keseliniň üçünji, dördünji derejesinde hassahana düşmegine garamazdan, olaryň 50% bejerilýär. Howpsuz we howply çişleri diňe gistologik barlaglardan soň dogry anyklamak bolýar.

Ýumşak dokumalaryň howpsuz çişleri

Kliniki geçişiniň we *morfologik* suratynyň esasynda ýumşak dokumalaryň çişleri üç topara bölünýär:

► Howpsuz çişleri: gemangiomalar, limfangiomalar, fibromalar, lipomalar, newrinomalar, leýkomiomalar, rabdomiomalar.

► Köp gaýtalanýan, ýöne metastaz bermeyän howply çişler: garyn we garyndaşy *dermoid* (*agressiw fibromatozy*), *embrional fibromalar*, *embrional lipoma*, *miosarkoma*, *gematoendotelioma*.

► Janyna howply çişler – *sarkomalar*, gaýtalanýan *rabdomioblastoma*, *angiosarkoma*, *sinowial sarkomasy*, *liposarkoma*, *leýomiosarkoma*, howply *newrinoma*, howply *mezenhioma*, *blastomalar* we başgalar.

Gemangioma

Gemangioma ýa-da *angioma* – howpsuz daşarky çiş bolup, köplenç, çagalarda duş gelýär. Ol, esasan, çaganyň bir ýaşynyň içinde tiz ösüşi bilen häsiýetlenýär.

Bu ýagdaýda gemangioma töweregindäki dokumalara zyýan edip, kosmetik kemislik we funksional defekt ýetirýär. Ol köp duş gelýär. Deriniň we ýumşak dokumalaryň hemme çişleriniň 45,7%-

ni tutýar. Kapillýar we kawernoz gemangiomalar, ondan başga-da garyşyk görnüşi duş gelýär (51-nji surat).

► **Kapillýar gemangiomasy.** Onuň gistologiýasy biri-birine ýakyn ýerleşen kapillýar görnüşli damarlarda dykyz hatarlaryň köplügi bilen häsiýetlenýär. Daşky gemangiomasy diwary bazal membranada emele gelen we 1–2 hatar epiteliýa meňzeş öýjüklerden durýar. Daşky gemangiomanyň içinde ganyň şekilli elementleri bardyr. Kāwagt olaryň toparlary polimorf öýjüklere baý, stromaň gatla-kara bölünen bölekleri emele getirýär.

► **Kawernoz gemangiomasy.** Bir gatly *endotelial* öýjükler bilen örtülen köp dürli ululykly we köp görnüşli boşluklardan düzülen. Kāwagt boşluk ara germew boşlugyň içinde emzik görnüşli emele gelmeleriň ýüze çykmagy bilen ýaýraýar.

Bu çişň beýleki täze döremelerden tapawutlanýan birnäçe häsiýetleri bar.

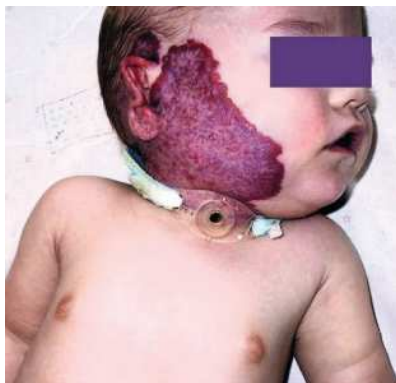Olardan biri çişň mikrogurluşynda ýerleşen deri *gemangiomasy*nyň «ýönekeý» öz-özünden yza gaýtma mümkinçiligi bolup durýar. Ine, şonuň üçin köp hadysylaryň täsiri, esasan, gyzgyn, sowuk, himiki serişdeler, gemangioma ösüşini togtadýar ýa-da ony doly bejerýär. Öz-özünden yzyna gaýtmany çişň ösüşiniň otnositel peselmegi çaga 6 aýlyk bolanda ýetýär. Çişň yzyna gaýtmak mümkinçiligine garamazdan, esasan, ýaňy doglan çagalarda çişň täzedan ösjeği ýa-da ösmejeği näbelli bolýar.

Kliniki morfologik görnüşleri boýunça şu kesellerden tapawutlandyrylýar:

- Deriniň ýönekeý *angiomasy*;
- Deriniň aşagynda gowakly görnüş;
- Kombinirlenen deri we derasty bölegi bolan;
- Garyşyk, ýagny *angioma* beýleki çişler bilen bile gelýär. Meselem, *limfangioma* bilen.

Kliniki alamatlary. Ýönekeý *angioma* gyzyl reňkli dürli ululykly tegmildir.

Tegmil hemişe deriniň üstüne çykyp durýar. Angioma bilen deriniň zeper ýetmedik yeriniň araçäginde barmak bilen basyp göreninde agarýar, kiçelýär, barmagy aýranyňdan soň öňki reňkine gelýär.



51-nji surat. Gemangioma

Çişiň üstündäki deri ellenende, töweregindäki dokumalardan ýyly bolsa-da, onuň üstünde damar urgusy bolmaýar. Gowakly *gемangioma* ýaýran görnüşde anyk araçäksiz ýa-da birleşdiriji dokumadan kapsulasy bolup bilýär. Käwagt, esasan, ýüzde, boýunda we gulagyň töwereklerinde bolup, bu *angiomalar* goňşy dokumalara geçip tiz ösmäge ukyply, şonuň esasynda agyr herekete we owadanlyga zeper ýetirip bilýär.

Kombinirlenen *angiomalarda* deri we derasty bölegi bolýar, derasty bölegi giň bolup bilýär.

Garyşyk çişler örän seýrek duş gelýär. Angiomatoz bileleşigi beýleki emele gelmeler, meselem, *limfangioma*, *lipoma*, *teratoma*, *fibroma* bilen bile gelmegi mümkin.

Gemangiomanyň esasy aýratynlygy çaga doglandan soň ilkinji 3 aýlykda çişň tiz ösmegi bolýar. Wagtyndan öň doglan çagalarda bu aýratynlyk has gowy ýüze çykýar: olarda *angioma* wagtynda doglan çagalara seredende 2–3 esse tiz ösýär. Çaganyň 6 aýlygyndan soňra *gemangiomanyň* ösüşü peselýär, ýöne çişň ösüşiniň peselýändigini barada anyk aýtmak kyn. Käbir ýönekeý *angiomalar* öz-özünden yzyna gaýdyp bilýär. Çaganyň 3–4 ýaşyna çenli deride uly bolmadyk reňksiz bölek galýar. Gowakly we kombinirlenen *angiomalar* yzyna ösenok. Şonuň üçin hemişe *angiomanyň* ösüşine we ýagdaýyna gözegçilik etmeli. *Gemangioma* öz ösüş döwründe gaýnaglap we ýara bolup bilýär.

Käwagt şularyň esasynda *angiomanyň* yzyna ösmegi mümkin.

Gemangiomanyň agyr gaýrüzülmesi gan akmadyr. Ol, esasan, giň we çuň ýerleşen kombinirlenen *gemangiomanyň* sowuklamagy we ýara emele gelmegi netijesinde ýüze çykýar. Onda gany duruzmak gaty kyn bolýar.

Anyklanylyşy. *Gemangiomany* anyklamak kyn däl. Deriden çykyp duran, basanyňda gyrasynda agarýan we soňra öz reňkine gelýän açyk-gyzyl reňkli tegmiliň bardygy *gemangiomany* aňladýar.

Giň we çuň ýerleşen *angiomanyň* anatomik bozulmalaryny we ýerleşişini anyklamak üçin rentgenografiýa geçirmeli. Esasan, çişň damarlar bilen gatnaşygyny anyklamak we gowy düýpli bejergi bellemek üçin köp maglumatly bolup *angiografiýa* hyzmat edýär.

Bejerilişi. *Angioma* hirurgik we konserwativ usullar bilen bejirilýär.

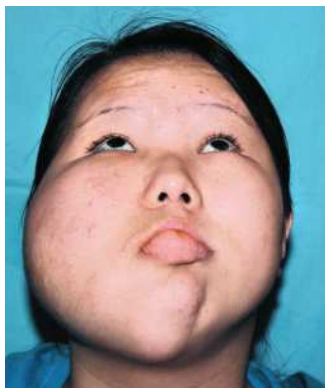Angiomanyň ýagdaýy bilnenden soňra ilkinji gününden bejerip başlamaly. Çaga näçe kiçi bolsa şonça-da *angioma* tiz ösýär. Çiş haýsy bejergi usuly bilen bejermelidigi onuň häsiýetine (tekiz, kawerno, kombinirlenen, garyşyk), ululygyna we ýerleşişine, çaganyň ýaşyna, *angiomanyň* ösüş tizligine, gaýrüzülmeleriniň häsiýetine, çişň ösüşinde ýüze çykan kosmetiki we funksional bozulmalara bagly bolýar.

Ýönekeý *angiomany* bejermekde netijeli we giň ýaýran usul bolan doňduryp dargatmany ulanmakdyr (*kriodestruksiýa*). *Angiomanyň* üst ýüzüne 15–20 minut dowamynda hladağenti aplikasiýa etmek ýoly bilen kömür turşusynyň (79°C) kristalynyň kömegi bilen doňdurmak ýokary netijeli bolýar. Soňky döwürde hlodağent hökmünde 196°C doňduryp dargatmak suwuk azot ulanmak bilen *kriodestruksiýa* etmek giňden ýaýrady.

Konserwativ bejergesine prednizolony 4–6 mg/kg mukdarda bellenilýär, ir bilen sagat 6-da 1/3 mukdardan, sagat 9-da 2/3 mukdary bermeli, tapgyryň dowamlylygy 28 gün. *Sklerozirleýji* bejergini geçirmek ýa-da hirurgik usul bilen kesip aýyrmak mümkin.

Limfangioma

VI



52-nji surat.
Limfangioma

Limfangioma – dogabitdi häsiýetli howpsuz çiş bolup, mikroskopik gurluşy boýunça ýuka diwarly, dürli ululykly kista – 0,2–0,3 sm diametrli düwünden tä ullakan emele gelmelere çenli. *Limfangiomanyň* ýönekeý, kawernoz we *kistoz* görnüşleri tapawutlandyrylýar (52-nji surat).

► Ýönekeý *limfangioma* – bu deriniň we derasty gatlagyň çäklenen böleklerinde limfa damarlarynyň patologik ösmegidir.

► Kawernoz limfangioma çagalar-da köp duş gelýär. Onuň düzümi öýjük görnüşli birleşdiriji dokumadan emele ge-

len, tekiz myssa süýümlerini saklaýan, epiteliý bilen örtülen üsti karkasly we uşak limfa damarlaryny saklaýan, deň bolmadyk limfa bilen doldurylan boşluklardan durýar.

► Kistoz *limfangiomasy* biri-biri bilen baglanyşýan 0,3 santimetrden tä çaga kellesi ýaly ululykda bir ýa-da birnäçe kistalardan durýar. Kistanyň iç ýüzi *endoteliýa* bilen örtülen, diwary dykyz birleşdiriji dokumany saklaýar.

Limfangioma, köplenç, çaganyň 1 ýaşynyň içinde (90% çenli) duş gelýär, 2–3 ýaşynda seýrekleşýär. Olar *regionar limfa* düwünleriniň toplanan ýerinde ýerleşýär. Limfangiomaslar haýal ösýär, köplenç, çaganyň ýaşı bilen deň, käwagt bolsa ýaşyna bagly bolmazdan ol birden ulalýar.

Klinikasy we anyklanylyşy. Ýönekeý *limfangioma* biraz бүдүр-сүдүр, deriniň anyk çäksiz galňamasydyr.

Limfangiomanyň üstüniň biraz öl (*limforeýa*) bolmagy mümkin.

Gowakly *limfangioma* çişiniň anyk çäksizligi we ýumşaklygy bilen anyklanýar.

Köplenç, *flýuktuasiýa* duýulýar. Deriniň emele gelme bilen birleşen bolmagy mümkin ýöne üýtgedemik ýa-da az üýtgän bolýar. Basyp göreniňde çişiniň gysylmagy mümkin, soňra ýene-de öňki

kaddyna gelýär. Çişň süýşmegi uly däl. Esasy ýerleşýän ýeri boýunda, gulagyň töwereklerinde, çekgede, dilde we dodaklarda bolup bilýär.

Kistoz limfangioma çekilen, üýtgedemik deri bilen örtülen ýumşak emele gelmedir. *Flýuktuasiýa* aýdyň bildirýär. Bu *limfangiomas* köplenç boýunda bolýar.

Deňşdirme anyklanyşy. *Limfangioman*y boýnuň bronhogen *kistalary*, *dermoidler*, oňurga-ýilik ingileri, teratomalar bilen deňşdirmek zerurdyr.

Boýun *kistalary* orta çyzykda ýerleşýär, uly bolmaýar, traheýa bilen bagly we ýuwdunanda sähelçe süýşýär.

Dermoidler – dykyz, gatyрак, gowy çäklenen, köplenç, togalak görnüşde we tiz ösmeýär.

Oňurga-ýilik ingileri medial ýerleşýär, köplenç, dürli derejeli newrologik bozulmalar bilen bile gelýär.

Türre uýy *teratomasy* ýumşak häsiýetli, *flýuktuasiýa*, deriniň aşagynda görünýän suwuklygyň bolmagy bilen tapawutlanýar. *Limfangioma*, esasan, hirurgik ýol bilen bejerliýär. *Gemangiomadaky* ýaly *sklerozirleýji* bejergi geçirilýär. Çişň içindäki düzümini *punksiýa* edip, sorup almak seýrek ulanylýar. Eger-de gaýragoýulmasyz ýagdaý bolmasa, çagalar bir ýaşyndan soň operasiýa edilýär.

Pigment tegmilleri

Pigment tegmilleri çagalarda embrional ösüş döwründe ýüze çykýan, çäklenen deriniň ösüş kemisligi görnüşinde seredilýär. Olar çaga doglan badyna ýa-da ilkinji bir aýlygyň içinde anyklanylýar. *Newus* öýjükleriniň emele gelşi entek doly öwrenilmedikdir. Olar *epidermisiň melanositlerinden* we deri nerwleriniň gabygynyň *limfositlerinden* (*Şwan öýjükleri*) emele gelýär diýip çaklanylýar.

Newuslaryň kliniki, morfologik görnüşleri: araçäkli, garyşyk, dermadaky, jahyllyk *melanomasy*, gök newus, lentigo tapawutlandyrylýar.

► **Araçäkli newus** – bu *dermoepidermal* gatlagyň çäginde we epidermisiň aşaky gatlaklarynyň *newus* öýjükleriniň ýaýraň ýygnaýyp ýerleşmegidir. Bu öýjükleri melanin saklaýar.

► **Garyşyk newuslar** – derma ýaýraýan *newus* öýjükleriniň toplumlaryndan durýar. *Newusda* araçäkli we dermançy *newuslara* häsiýetli bolan üýtgeşmeler mahsusdyr. *Epidermisde* we dermaň ýokarky gatlagynda *melanin pigmenti* tapyldy. Garyşyk *newus* howply bolmaga ukyplydyr.

► **Dermadaky newus** – ol gigant öýjüklerini saklaýar. Ýag mázleri we saç *follikulalary* anyklanýar. *Newus* düýbünden howpsuzdyr.

► **Jahyllyk melanomasy** – çagalarda we ýetginjeklerde duş gelýär. Juda uly öýjükleri saklaýar. Olar ululygy we görnüşi boýunça *dermadaky newus* we howply *melanomanyň* juda uly öýjüklerinden tapawutlanýar. Jahyllyk *melanomasy*na garyşyk *newus* hökmünde se retmek bolýar.

► **Gök newus** – uly bolmadyk, ýumşak, tegelek ýa-da süýrüm-tik, ýagny owal görnüşli, mawy ýa-da gögümtil reňkli ýeke ýerleşen düwün. Ol dermada ýerleşip, deriden biraz çykyp durýar.

► **Lentigo** – uly bolmadyk diametrli, tegelek görnüşli goňur ýa-da goýy goňur reňkli, ýasy ýa-da deriden sähelçe çykyp duran emele gelmedir.

Kliniki alamatlary we anyklanylyşy. Pigment tegmilleriniň ululygy ýaly ýerleşşi hem dürli bolýar. Nokat görnüşinden başlap, bedeniň ýarty bölegini tutýan derejesine çenli bolup bilýär.

Araçäk we garyşyk *newuslar* ýasy görnüşli ýa-da deriniň üstünden çykyp duran saçsyz ýylmanak emele gelme, käwagtlar siňnil ýa-da *papilomotoz* üstli, goňur ýa-da goýy goňur reňkli bolýar.

Dermadaky newus – saçlar bilen örtülgi, ýylmanak ýa-da *papilomotoz* üstli dykyz gümmez görnüşli emele gelmedir.

Jahyllyk *melanomasy* – gowşak pigmentirlenen, saçsyz sary çalymytyl reňkli, dykyz şar görnüşli emele gelme. Emele gelmäniň daşynda halka görnüşli gyzarma bolýar.

Doga *Mongol* adalgasy pigment tegmiliniň bir görnüşi hasaplanýar. Ol, köplenç, bir ýa-da birnäçe tegmil görnüşinde biliň töwereginde ýerleşýär. Çaganyň ýaşynyň ulalmagy bilen bu tegmil aýrylýar. Bejergi geçirmek hökman däl.

Deňeşdirme anyklanyşy ilki *melanoma* bilen geçirilýär. Ilkinji *melanomalar* çagalarda has seýrek duş gelýär. Pigment tegmilleriniň howplanmagy hem seýrek duş gelýär.

Goşmaça barlaglar keseli kesgitlemäge kömek edýär (biopsiýa, sitologik barlag, *dermografiýa*).

Bejerilişi. Hirurgik usul bilen bejerilýär. Tegmiller sagdyn doku-ma çenli doly aýrylýar. Soňunda *gistologiýa* barlagy geçirilýär. On-dan başga-da *kriodestruksiýa* usuly ulanylýar.

Fibromalar

- *Fibromalar* birleşdiriji dokumalaryň howpsuz emele gelmele-rine degişlidir.

Ýekebara we köpçülikleýin fibromalar duş gelýär. *Fibromanyň* etiologiýasy doly öwrenilmedik, ýöne nesil yzarlaýar diýilýär. *Fibro-ma* dürli ýaşda, ýöne 5 ýaş çenli çagalarda has köp duş gelýär.

Köplenç, bedeniň we el-aýagyň ýumşak dokumalary zeperlenýär, ýöne *fibroma* içki agzalarda-da döräp bilýär.

Klinikasynda – çetde ýerleşen *fibromalara*: anyk çäkli dykyz agyrsyz emele gelme, gapdala hereket edýändigini bilen häsiýetlenýär. Çişň üstündäki derisi üýtgemedik, lokal gyşarmasy ýok. Çiş haýal ösýär we ullaň bolsa, töweregindäki dokumalary hem gysýar.

Fibromany howply çiş sarkomadan tapawutlandyrmaly. Keseliň ahyrky kesgidini goýmak üçin *biopsiýa* alynýar.

Ýeke ýerleşen *fibromalary* düýpli hirurgik usul bilen aýyrmaly we olar soň seýrek gaýtalanýar.

- **Agressiw fibromotoz** (*dermoid*) – birleşdiriji dokumalaryň ulgamlary kesellerine degişli. Çiş sinowial gylablaryndan we sinirlerden ösýär, köplenç, göwrede we el-aýakda ýerleşýär.

Kliniki alamatlary. *Dermoid* örän dykyz, köpçülikleýin güýçli ösýän düwürdür. Ösüşi infiltrativ häsiýetde, çiş töweregindäki do-kumalara ilki bilen beden etleri ösýär. Sünklerde ösüp bilýär, şonda çiş hereketsiz bolýar, agyry peýda bolýar. Bu çiş howply çiş ýaýra-masyny berenok.

Ýagdaýyny bilip, rentgenografiýa, ultra ses barlaglaryny geçir-mek mümkin. Anyklamagyň ahyry biopsiýa etmek bilen tamamlanýar.

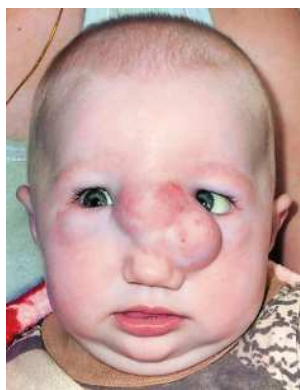Bejergisi ýeke-täk radikal operasiýa. Köplenç, näsaglary gaýtadan birnäçe gezek operasiýa etmeli bolýar, sebäbi *dermoid* gaýtalanýar.

Neyrofibromatoz (Leklinghauzeniň keseli) – agyr kesel bolup, oňa şu alamatlar häsiýetli: *neyrofibromalaryň* köpçülikleýin bolmagy, deride *giperpigmentirlenen* bölümleriň we skoliozyň bolmagy. Bu kesel nesilden nesle geçýär. Çiş düwünleri perinewriýadan ösýär, dürli ýerlerde bolup bilýär, köplenç, *introkranial* we *introsposinal* ýerleşýär.

Alamatlary – hemişe deriniň *giperpigmentirlenen* bolmagy. Deride anyk çäkli süýtli-kofe reňki ýaly tegmiller bolýar. Çiş düwünleri sypalananda, dykyz we agyrsyz bolýar. Haýal ösýär. Köplenç, çişler orta ara gursagyň yzky, aşaky böleginde ýerleşýär. Şonuň üçin orta ara gursagyň beýleki agzalaryna zeper ýetýär. Seýrek çiş düwünleri öňurga ýilik ýolunda ýerleşýär. Keseliň kesgidini häsiýetli alamatlaryň esasynda, döş kapasasyny rentgenografiýa etmek bilen goýulýar.

Düýpli operasiýa geçirmek bejerginiň ýeke-täk usulydyr.

Dermoid kistalary



53-nji surat. Dermoid kistasy

Dermoid kistalary *fibroepitelial* emele gelme ýa-da organoid teratomalara degişli. Bu çişler kista görnüşinde ösýär, diwary birleşdiriji dokumalardan durýar, daş tarapy tekiz, iç tarapy бүдүр-сүдүр болýar. Ol *epidermisden*, köp gatly *epiteliýadan* durýar, ýag we deri mäslerini, saç ýaglary saklaýar. *Dermoidler* aýratyn ýerleşşi bilen tapawutlanýar. Olar *embrional* döwürde niredede oý, çiş bolan ýerlerde ýa-da ektodermanyň oýunyň ýapylan ýerlerinde ýerleşýär (53-nji surat).

Dermoidler, köplenç, gözhananyň ýokarky we aşaky gyralarynda, kelläniň saçly böleginde, çekge bölümünde, döş süňküniň tutawajynda we agyz boşlugynyň düýbünde ýerleşýär.

Klinikasy we anyklanylyşy. *Dermoid* kistalary tegelek görnüşde bolan dykyz, aýdyň araçäkli, deri bilen birleşmedik emele gelmedir. *Dermoidleriň* ululygy 0,5-den 4 sm-e çenli bolýar. *Dermoid* ateroma-

lar bilen deňeşdirip, keseliň kesgitlemesi geçirilýär. Esasy aýratynlyklary: *ateroma* hemişe deri bilen birleşen we ýumşak görnüşdedir.

Bejerilişi – diňe hirurgik usul bilen. Emele gelme sagdyn dokuma çenli doly kesilip aýrylmalydyr.

Teratomalar

Teratoma – çylşyrymly gurluşly garyşyk çiş. Bu çişde düwünçeğiň gatларыndan emele gelen dokumalar bardyr. *Organiod teratomalar* düwünçeğiň bedeniniň bir bölegini ýa-da ony tutuş tutýar.

Çişde *embrional* dokumalaryň bolmagy *teratomanyň* ösüşine we howplanmagyna, *teratoblastoma* geçmegine mümkinçilik döredýär. Gyzjagazlarda, oğlanlardan köp duş gelýär.

Kliniki alamatlary we anyklanlyşy. *Teratoma* gursak boşlugynyň dürli ýerlerinde, ýumurtgalyklarda, garyn bardasynyň aňyrsyndaky boşlukda bolup bilýär. Çişň çäkleri hemişe anyk bolmaýar. Köplenç, çiş guýmaç türre töwereginde, türre ujy bilen göni içegäniň arasynda ýerleşýär. Eger *teratoma* uly bolsa, onuň çanaklyk boşlugyna ýaýramagy mümkin. Şeýle bolanda ol göni içegäni, peşew haltany gysýar, netijede, näsagyň täret edip, buşugyp bilmesi gitdigiçe kynlaşýar.

Sypalananda deň araçäksiz dykyz *kistoz* emele gelmäniň üstündäki deri üýtgemeyär, ýöne käwagt şol ýerde saçlar ösýär, menekleme bolýar, deride könedan galyndy, giňelen damarlar bolmagy mümkin.

Teratoma anyklamak üçin rentgen barlaglary geçirilýär. Artbujakdan barmak bilen barlananda, çişň ýerleşýän ýerini bilmek bolýar.

Çişň geçişinde ol infisirlenip, gaýnaglap, diwary ýarylyp, ýara ýa-da deriniň *nekrozy* bolup bilýär. Käwagt köp gan akma bolmagy mümkin.

Teratomanyň iň agyr gaýrüzülmesi onuň howplanmagydyr, ol metastaz berýär. Howplanmagyň alamatlary: çişň tiz ösmegi, wena damarlarynyň giňelmegi, çaganyň umumy ýagdaýlarynyň agyrlaşmagy.

Howplanmagyň anyk alamaty *Abelewa Tatarinowa* synagynyň ýüze çykmagy bolýar. Ganda *embrional protein alfa-fotoprotein* anyklanýar.

Teratomanyň kesgidini goýmak kyn däl. Käwagt olary oňurga-ýilik ingileri bilen deňeşdirmeli bolýar. Oňurga-ýilik ingisinde aşakda newrologik bozulmalar, çanaklyk agzalaryň işiniň bozulmagy bolýar.

Bejerilişi diňe hirurgik usul bilen amala aşyrylýar. Eger mümkin bolsa çagany 6 aýdan soň operasiýa etmelidir. Bu çagalar hemişe dispanser gözegçiliginde saklanýlmaly, ýagny olarda çişň gaýtalanmagy ýa-da *metastaz* bermegi mümkin.

Ýumşak dokumalaryň sarkomasy

Olardan iň howplusy çagalarda köp duş gelýän *rabdomioblastomadyr*. Bu çiş, köplenç, *uretrada*, peşew haltada, jynshanada bolup bilýär. Rabdomiosarkomanyň gistologik gurluşyna baglylykda *embrional*, *botriond*, *alweolýar* we *pleomorf* görnüşleri bardyr.

Klinikasy. Şu *sarkomalaryň* kliniki we biologik aýratynlyklary bar, ýöne olaryň hemmesine *infiltratiw* ösüş, gapdalyndaky agzalara dokumalara ösmegi, gaýtalamagy we gan arkaly *metastaz* bermegi mahsusdyr. Çişň üstünde derisi ýalpyldawuk, çekilip duran, wena damarlary gowy bildirýär.

Anyklanylyşy – kliniki alamatlarynyň, umumy rentgeno-grafiýanyň, rentgen kontrast barlaglaryň (*angiografiýa*), ultrases barlaglarynyň we *biopsiýanyň* esasynda geçirilýär.

Deňeşdirme anyklanylyşy ýumşak dokumalaryň howpsuz çişleri bilen geçirilýär.

Bu çişleriň jemleýji bejergisinde hirurgik, şöhle we medikamentoz usullary ulanylýar.

Süňkleriň howpsuz çişleri

Osteoma – bu süňk dokumasyndan ösýän howpsuz çişdir. *Osteoma*, köplenç, dogabitdi bolýar, ol birnäçe süňklerde we beýleki agzalaryň ösüş ýetmezçilikleri bilen bile gelýär. Köplenç, *osteoma* kelleçanak, ýüzüň, barmak süňkleriniň uçlarynda duş gelýär.

Osteomanyň dykyz, öýjük we garyşyk görnüşleri duş gelýär.

Kliniki alamatlary. *Osteoma* örän haýal ösýär. Çiş ellenip görlede dykyz, hereketsiz, agyryly bolýar. Damar nerw sütünleriniň gapdalynda ýerleşen çişler çetki bozulmalara getirýär, ýüzde ýerleşen

çişler burun boşluklaryny ýapýar, gözde *ekzoftalm* bolmagy mümkin.

Anyklanylyşy – rentgen arkaly barlag. Onda anyk, tekiz, çäkli, goşmaça süňk dokumasy görünýär. *Osteoporo*z we destruksiýa bolmaýar. Ondan başga-da *biopsiýa* edilýär. Deňeşdirme *paraossal sarkoma*, *osteoidosteoma*, *jahyllyk süňk-ketirdewük ekzostozy*, *ossifisirlenen gematoma*, *osteomielit* ýaly keseller bilen bile geçirilýär.

Osteomaly näsaglaryň bejergisi diňe hirurgik usul bilen geçirilýär. Näsäg bejergiden soň doly sagalýar.

Osteoid-osteoma

Osteoidosteoma – bu süňküň *osteogen* gelip çykyşly, özboluşly kliniki geçişli, çagalarda köp duş gelýän howpsuz çişdir. Meňzeş ýerleşýän ýeri but süňküniň aýlawara bölümünde, uly injik we çigin süňküniň *proksimal metafizlerinde* duş gelýär. Bu çiş *hondral* süňkleşmesiniň geçýän süňkleriň hemmesinde we aşaky eňek süňklerinde hem bolýar.

Kliniki alamatlary we anyklanylyşy. Güýçli agyrylar bolup, ol gijelerine möwjeyär. Çagalar agyrynyň ýerleşýän ýerini anyk görkezýärler. Ýerli üýtgeşmeler köp bolmaýar. Agyrylar ahylrlaryň işini bozýar we beden myşsalarynyň *atrofiýasy*na getirýär.

Rentgen suratyndaky aýratynlyklary – çiş süňk dokumasynda ýagtylanma ojagy bolup (çişiň höwürtgesi), 1 sm ululykly tegelek ýada süýrüntik owal görnüşde görünýär. Şol ýagtylanma ojagyň içinde dykyz süňk çişmeleri görünýär. Ojagyň daşy dykyz *sklerotik* süňkli bölegi bilen gurşalan. Ýönekeý umumy rentgenogrammada sklerotik dokumalaryň arasynda ojagyň görünmezligi mümkin. Şonuň üçin goşmaça rentgenogramma geçirilýär. Ahyrky kesgidi goýmak üçin açyk biopsiýa etmeli.

Bu keseli ilki bilen dowamly *sklerozirleýji* osteomielit, Brodiniň süňk-iriň ýygnaýan ýeri, ostesarkoma, *Ýuingiň sarkomasy*, şikesden soňky *periostit sarkomasy* bilen deňeşdirme anyklanyşyny geçirmeli.

Bejerilişi. Hirurgik usul bilen çiş gyrylyp aýrylýar. Keseliň netijesi gowy. Eger çiş doly aýrylmasa, ol gaýtalap bilýär.

BÖWREK, PEŞEW ÇYKARYŞ HEM-DE JYNS AGZALARYNYŇ DOGABITDI KEMISLIKLERI WE KESELLERI

Ähli dogabitdi kemislikleriň içinde peşew çykaryş ýollarynyň dogabitdi kemisligi 40%-e golaýdyr. Böwrek öz *embriogenezi onto we filogenezi* 3 ulgama bölünýär:

- ▶ Ilki başda – *pronefros* döreýär
- ▶ Wolfowyň bedenjigi orta böwrek – *mezonefros* döredip soň
- ▶ Ahyrky böwrek – *metonefros* emele gelýär.

Böwregiň sanynyň üýtgemegi

Bir agzanyň dogabitdi bolmazlygy (*ageneziýa*) – ýok bolmagy we goşmaça böwrek ýaly görnüşler duş gelýär. Käbir çagalarda böwrek düwünçegi bolmaýar. Onuň ýaňy doglan çagalaryň 1000 sanysynyň içinde biri duş gelmegi mümkin. Bir taraplaýyn bir böwregiň dogabitdi bolmazlygy iki taraplaýyn böwregiň dogabitdi bolmazlygyndan 4 esse köp duş gelýär. 2 taraplaýyn agneziýaly çaga uzak ýaşamaýar, olar ýaşamaga ukypsyz, köplenç, öli dogulýar.

Böwregiň bir taraplaýyn dogabitdi bolmazlygy – bir tarapda *nefroblastomanyň* ýoklugy bilen baglanyşykly döreýär. Peşew haltanyň ýarysy, kähalatlarda jyns agzasy hem bolmaýar. Beýleki böwrekde *gipertrofiýa* bolýar, ol bedenden bölüp çykaryş funksiýasyny doly öz üstüne alýar. Şol sebäpli bu patologiýa alamatsyz geçýär, ýöne şu ýeke böwrege agram düşse, onda pielonefrit, nefrolitiaz we şuna meňzeş keseller çalt döreýär. Bu çagalarda, köplenç, başga-da doga ýetmezçilikler, *polikistoz*, goşa böwrek *ektopiýa* we ş.m duş gelýär. Ellenip göründe ýeke böwregiň ölçegi uly, agyrysyz, ýöne keseliň kesgidi diňe USB we rentgen barlaglary geçirilenden soň (*ekskretor*

urografiýa, hromosistoskopiýa, böwrek angiografiýasy) goýulýar.

USB – ýeke böwregiň ölçegleri uly, beýleki tarapdan böwregiň ehoimpuls-lary ýok. 2 taraplaýyn agneziýada 2 tarapda hem ehoimpuls-lary düýbünden bolmaýar.

Ekskretor urografiýada böwrek ýok tarapda kontras görünmeýär.

Angiografiýa böwrek gan damarlarynyň ýoklugyny görkezýär.

Goşmaça böwrek – bu örän seýrek duş gelyän kemislik. Goşmaça böwrek beýleki 2 böwrekden özüniň ölçegi boýunça kiçi, ýöne kadaly gurluşda bolýar. Onuň aortadan aýrylyp gaýdýan aýratyn hususy arteriýasy bolýar. Bu böwregiň özüniň aýratyn peşew akdyryjy kanaly bolup, ol peşew halta guýýar, kähalatlar-da beýleki böwregiň ýoluna goşulmagy hem mümkin. Käbir ýagdaýlarda bu ýol hiç ýere guýman kör gutarýar.

Böwrekleriň ýerleşişiniň kemçiligi düwünçegiň ösüş döwründe böwregiň her hili içerki we daşarky täsirler netijesinde, göwreli agzasynyň keselleri sebäpli distopiýasy (*ektopiýasy*) ýüze çykýar. Bu kemçilik 1:800 gatnaşykda bolýar (*distopiýa*), esasan, erkek oglanlar-da köp duş gelyär (*54-nji surat*).

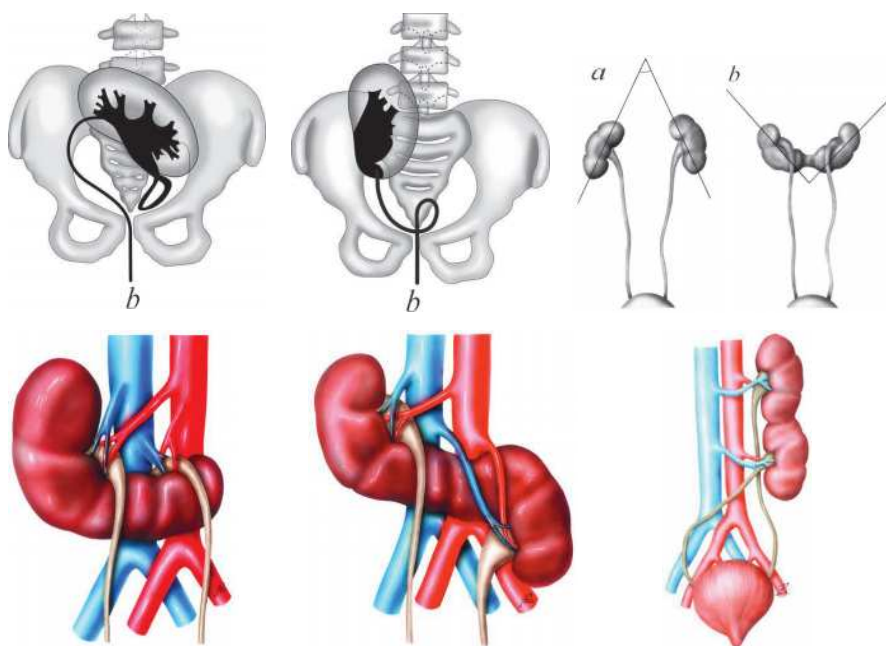
- Böwregiň döş kapasa *distopiýasy*: Böwrek *diafragmal ingisiniň* düzümine girýär. Bu böwrege aortanyň döş tarapyndan aýratyn arteriýa gaýdýar. Peşew akdyryjy ýoly peşew halta birigýär. Ol uzyn bolýar.

- *Bil distopiýasy*. Böwregiň ýerleşşi 4-nji bil oňurgasynyň deňinde, birneme öňe tarap öwürülen görnüşde bolýar. Böwrek arteriýasy aortanyň bifurkasiýasynyň ýokarsyndan aýrylýar. Böwrek araçäkleri süýşýär.

- *Ýanbaş distopiýasy*. Bu görnüşde beýlekilere garanynda böwregiň öňe tarap aýlanmagy has aýdyň görünýär. Böwrek Lv – Si oňurgalaryň arasynda ýerleşýär.

- Bil *distopiýasy* bilen deňeşdireniňde böwrekdäki süýşme (içki tarapda). Kese arteriýanyň sany köp we ol öz gözbaşyny ýanbaş arteriýasyndan ýa-da aortanyň bifurkasiýasyndan alyp gaýdýar. Bedeniň dürli hereketinde böwrekdekä mahsus bolan hereket ýok.

Çanaklykdaky böwrek. Böwrek orta çyzyk boýunça aortanyň bifurkasiýasynda orta tarapda we peşew haltadan birneme ýokarda ýerleşýär.



54-nji surat. Böwrekleriň ýerleşşi we sany boýunça dürli görnüşli anomaliýalary

Kesişýän distopiýa böwregiň süýşmegi bilen häsiýetlendirilýär. Munuň netijesinde 2 böwrek hem bitişýär we S ýa-da L görnüşli böwrek döreýär (54-nji surat). Peşew akdyryjy kanallar peşew halta guýýar. Böwrek arteriýalary bolsa öz gözbaşyny aşakdan ýa-da *kollateral* ýol bilen alyp gaýdýarlar.

Kliniki alamatlary: böwregiň *anomaliýasy* onuň *ektopiýasyna* bagly bolýar. Esasy alamatlarynyň biri – agyry. Ol bedeniň durşuny üýtgedende we agramlar täsir edende ýüze çykýar. Mundan başgada näsaglarda metiorizm bolýar. Agyry ýanbaşda döreýär we gasyk töweregine ýaýraýar. *Distopiýa* sezewar bolan böwrek örän köp keseller bilen kesellemäge ukyply bolýar (*gidronefrotik transformasiýa, kalkulýoz pielonefrit*). Döş kapasa distopiýada gursagara çişiniň alamatlary döreýär.

Anyklanylyşy. *Distopiýa*, esasan, *USB* we *urografiýanyň* kömeği bilen kesgitlenýär. *Retrograd pielografiýada* böwreginiň işleýşiniň

peselýändigini anyklap: *Distopiýada* häsiýetli alamatlar bolýar: *rotasiýa*, başga ýerde ýerleşmegi, hereketiniň çäklenmegi bolýar.

Böwrek aragatnaşyklarynyň kadadan çykması *anomaliýasy*. Bu *anomaliýa* 13% düzýär. Böwrekleriň biri-birine bitişmesi *simmetrik* we *asimmetrik* bolýar.

Bir görnüşde gabygasty we galet görnüşli bitişmeler iki görnüşde, ýagny L we S görnüşli bitişmeler duş gelýärler.

Nal görnüşli böwrek – bu kemçilik böwregiň ýokarky we aşaky polýuslary bitişse bolýar. Bu kemçilik böwregiň ýokary çykmagy we rotasiýa hadysasynyň bozulmagy netijesinde döreýär. Nal görnüşli böwrek kadadaky böwregiň ýerleşýän yerinden aşakda, biri-birine birleşen ýargagyň ugry öňe ýa-da gapdal tarapda bolýar.

Aortadan aýrylýan arterial gan bilen üpjün edýär. USB – böwregiň kesgitli okunyň esasynda kranial ugra güýçli öwrülen we *eho* gurluşy üýtgemedik görnüşde bolýar.

Ekskretor urografiýada ÝPU (ýargak peşew akdyryjy ulgam) *rotasiýasy* we onuň burçunda üýtgeşme bolup, biri-birine birleşen böwregiň göni oky bolýar.

Galet görnüşli böwrek ýasy owal görnüşde bolup, *promontoriumyň* deňinde ýa-da aşagynda ýerleşýär. Böwregiň kemçiligi rotasiýa bolmanka böwregiň 2 polýusynyň hem biri-birine bitişmegi netijesinde emele gelýär. Gan üpjünçiligi aortanyň *bifurkasiýasyndan* gaýdýan köpsanly damarlar bilen üpjün edilýär we olar böwrek parenhimasynda tertipsiz ýerleşýärler. Ýargak öňde ýerleşýär, peşew akdyryjy ýoly gysga bolýar.

Anyklanylyşy. *Galet* görnüşli böwregi garyn diwarynyň *palpasiýasynda*, rektal barmak barlagynda, *ekskretor urografiýada*, böwrek *angiografiýasynda*, *USB*, *radioizotop* barlaglarynyň netijesinde anyklap bolýar.

Böwregiň gurluşynyň we ululygynyň kemisligi

Bu kemçiliklere *aplaziýa*, *gipoplaziýa*, goşa böwrek we *kista* degişlidir.

► **Böwregiň aplaziýasy.** Bu böwregiň parenhimasynyň agyr derejeli ösmedik görnüşi bolup, kähalatlarda peşew akdyryjy ýollaryň

ýoklugy bilen bilelikde duş gelýär. Bu kemislik irki düwünçek döwründe *nefronlar* emele gelýänçä döreýär.

Böwregiň *aplaziýasy* iki görnüşde bolýar: uly we kiçi. Uly görnüşinde böwrek *parenhimasy fibrolipomatoz* dokumalardan we uly däl kistadan durýar. *Nefronlar* we *izolateral* peşew akdyryjy kanal bolmaýar. *Aplaziýanyň* kiçi görnüşinde böwrekde *fibrokistoz* bolup, şol sanda işleýän *nefron* bolýar.

Anyklanylyşy. USB rentgen *urografiýasynda* anyklap bolýar. *Aplaziýanyň* USB: aplaziýa bolan tarapda böwregiň gurluşynda *ehoimpulslar* anyklanylmaýar.

Garşysyndaky böwregiň ölçegi uly, sebäbi onda *kompensator gipertrofiýa* bolýar.

Bejerilişi. Böwregiň *aplaziýasynyň* hirurgik bejergisine görkezmeler:

- Böwregiň töwereginde güýçli agyry ýüze çykanda;
- *Nefrogen gipertoniýa* ýüze çykanda;
- *Gipoplaziýa* bolan böwregiň peşew akdyryjy ýolunyň *reflýuksynda*.

Bejergi *uretronefroektomiýa* bilen tamamlanýar.

► **Böwregiň *gipoplaziýasy*:** böwregiň dogabitdi kiçelmeği *metoneýrogen blastomyň* gan aýlanyşygynyň ýetmezçiliginde bolýan bozulma. Bu gipoplaziýa getirýär. Bir taraplaýyn gipoplaziýasy bolan adam бүтін ömrüniň dowamynda hiç hili alamatsyz hem ýaşap bilýär, kähalatlarda *gipoplaziýaly* böwrek *piýelonefrit* bilen zeperlenýär we *nefrogen gipertoniýa* ýagdaýy ýüze çykýar. Bir taraplaýyn böwrek *gipoplaziýasy* USB we rentgen barlaglary netijesinde anyklanýar. USB: böwrek öz ölçeginden kiçi, ýöne ehogurluşynda üýtgeşme bolmaýar. *Ekskretor urogrammada* böwrek öz ölçeginden kiçi. Böwregiň *kollektor* ulgamy gowy konsentrlenýär. Böwregiň konfigurasiýasy kiçelen, ýargak giňelen (*gidronefroz*) bolýar.

Böwrek *polikistozy* nesle geçýän kesellere degişlidir. Bu patologiýada iki böwrek hem zaýаланýar. Nesilden nesle *autosom dominant monomerlenen* gen boýunça geçýär. Oňa howply çaga *polikistozy* diýip at berilýär.

Anyklanylyşy. *Polikistozyň* kesgidi USB we *ekskretor urografiýanyň* kömegi bilen goýulýar. *Funksiýasy* saklanan böwregiň ölçegi uly bolýar. *Polikistozyň* USB-ynda ýaňy doglan we ýaş çagalarda bu kemislikde böwregiň ölçegi uly, onuň gyrasy kiçi däl, içki gurluşy bolsa doly bozulan bolýar.

Multikistoz kistasy 1 ýa-da 2 böwregiň parenhimasyynyň ýerini doly kistoz boşlugy eýeleýär.

Multilakulýar kistasy örän seýrek duş gelýär. Bu kemçilikde böwrek deregine köp öýjükli kista ýerleşýär we ol böwrek ýargagy bilen araçäkleşýär. Böwregiň galan böleginde üýtgeşme bolmaýar we ol bölekler öz işini ýerine ýetirýärler. Garyn diwary ellenip göründe, şol uly kistalary anyklap bolýar. *Urogramma* edilende böwrekdäki ýetmez okaralara tarap süýsmek ýa-da itermek bolýar. *Angiogrammada* kistanyň ýerleşen ýeri damarsyz ýaly bolup görünýär.

► **Solitar kistasy.** Ýeke-täk togalak ýa-da süýrümlik owal görnüşdäki kista bolup, ol böwrek parenhimasynda ýerleşýär we böwregiň üstünden çykyp durýar.

Bu kistanyň anyklanylyşy örän çylşyrymly. Munda USB, *ekskretor urografiýa* bilen *angiotomografiýa* usullary hem ulanylýar. USB 10 mm kiçi bolmadyk araçäkli *eho* erkin tegelek görnüşde anyklanylýar. Ol yzky araçäğinden güýçli signal gaýtarýar. Keseliň deňeşdirme kesgitlemesi böwregiň beýleki kistalaryň görnüşleri bilen geçirilýär.

Bejerilişi. Soňky ýyllarda kista deriniň üsti bilen ultrases göz astynda iňne bilen deşilip sorulyp alynýar.

► **Böwregiň we peşewiň akdyryjy ýolunyň goşalanmagy.** Böwregiň goşalanmagy – 1 böwrek parenhimasynda 2 böwrek ýargak bolmagy bilen häsiýetlendirilýär. Böwregiň goşa ýargagyndan gaýdýan peşew akdyryjy ýollar bir gabyga dolanyp peşew halta her haýsy özbaşdak ýa-da 2-si birigip bir sütün görnüşinde guýýarlar. Peşew akdyryjy ýoluň birikmegi diýende doly däl goşalanma barada gurrüň edilýär. *Ekskretor urografiýa* edilende kähallatlarda aşaky we gapdal segmentlerde okarajyklaryň azalandygyny anyklap bolýar. Böwregiň goşalanmagyna güman edilende hökmany suratda (uzaklandyrylan 1–6 sagadyň içinde) rentgenografiýa edilmeli. *Sistoskopiýada* bolsa goşаланan peşew akdyryjy ýoluň *distal* we *lateral* esasyynyň goşmaça

boýunjygyny anyklap bolýar. Kähalatlarda uretranyň uly bölümünde hem *sistoskopiýa* etmek peşew akdyryjy kanalyň boýunjygy sebäpli kyn bolýar. Rentgenografiýada goşa böwrekde ýargagyň goşalanany sag ýa-da çep taraplaýyn peşew akdyryjy ýoluň goşalanandygyny kesgitläp bolýar. USB hem böwregiň goşalanmasynyň ähli derejelerini kesgitläp bilýär. Böwregiň göni *skanirlenmesinde* ýargagyň doly ýa-da bölekleyin *ehokompleksini* kesgitläp bolýar.

Soňky wagtda merkezi eho signalyň üsti bilen ähli içki tarapa seredip bolýar.

Bejerilişi. Segmentiň doly funksiýasyny ýitiren görnüşinde *geminefrouretrektomiýa* etmek bolýar, *funksiýasyny* saklan görnüşde bolsa, organ saklaýjy operasiýa ýeke-täk blok bilen edilýär.

Gidronefroz

Gidronefroz böwrekden peşewiň kynlyk bilen çykmagynyň netijesinde ýargak-okarajyk ulgamynyň giňelmegidir. Çagalarda gidronefrozyň sebäbi – böwregiň daş keseli, peşew ýolundaky gaýnaglama üýtgeşmesi, *retroperitonal* öýjüklik *fibrozy*, kiçi çanaklykdaky çiş *metastazy*, oňurga ýiliginiň zaýаланmagy bolup biler. Köp halatlarda çagalarda ýargak peşew akdyryjy ýoluň daralmagy gidronefroza getirýär. Bu ýagdaý *embrional* döwürde peşew akdyryjy ýoluň *rekanalizasiýasynyň* bozulmagy bilen baglanyşykly.

Goşmaça damarlar basyp duranda ýargagyň peşewi çykaryşy kynlaşýar, ol giňelýär, bu bolsa peşewiň akymyny kynlaşdyrýar. Peşew akdyryjy ýoluň klapany 2 topara bölünýär: ýalan we hakyky.

- Ýalan *klapan* nemli bardaly gatlakdan durýar.
- Hakyky klapan örän seýrek duş gelýär. Onuň düzümine peşew akdyryjy ýoluň diwarynyň hemme gatлары degişli bolýar. Ol peşew akdyryjy ýoluň islendik ýerinde bolup bilýär. Köplenç, peşew akdyryjy ýargagy ýa-da peşew akdyryjy peşew halta bölümünde bolýar.

Gidronefroz kesgidi, esasan, USB we rentgen arkaly goýulýar. USB-da böwregiň ölçegi ulalan, boşlugynyň giňelendigi görünýär. *Urogrammada* böwregiň ýargagy we okarajygy giňelen bolýar. Böwrekdäki *gidronefrotik transformasiýanyň* beterleşmeginde bölüp çykaryş *funksiýasy* peselýär. *Urografiýada* ýargak okarajyk

togalak görnüşli ýagdaýda bolýar (55-nji surat). Peşew akdyryjy kanal *kontrastirlenmesi retrograd pielografiýada* bolsa daralan ýeriň dowamlylygyny (uzynlygyny) anyklap bolýar.

Bejerilişi. *Gidronefroz* 1 derejede konserwatiw, 2, 3, 4 derejede operatiw bejergi geçirilýär. Peşew akdyryjy ýoluň daralan ýerini aýryp, *anostomoz* goýulýar.

Megaureter

► Megaureter dogabitdi kesel bolup, bu näsaglarda peşew akdyryjy ýol uzyn we giň bolýar.

Sebäpleri:

- Peşew akdyryjy kanalyň diwarynda nerw-beden etiniň displaziýasy;

- Peşew halta – peşew akdyryjy reflýuksyň bolmagy;

- Peşew akdyryjy ýoluň *distal* bölüminiň daralmagy.

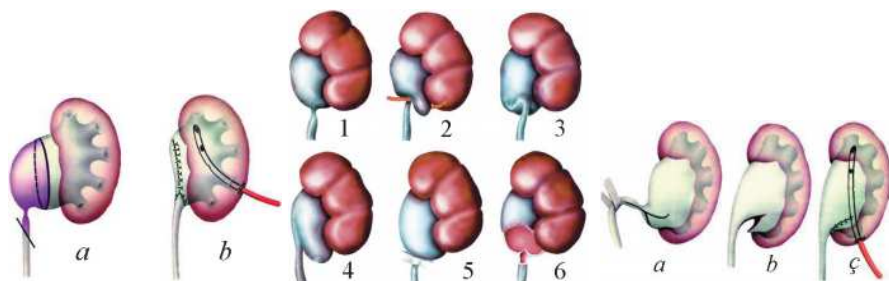
Urografiýa edilende peşew akdyryjy ýoluň geçirijiligi pes we ol uzyn hem giňelendir. Şonuň üçin ýargakda we okarajykda güýçli giňelme bolýar. Megaureteriň aýratynlyklary – böwregiň işleýşi bilen peşew akdyryjy ýoluň birikmegidir.

Sistografiýada peşew halta, peşew akdyryjy *reflýuks* giňelen, uzyn peşew akdyryjy kanal we köpsanly egrelmeler tapylýar. *Megaureteriň* operasiýasynda peşew akdyryjy ýol neoimplantasiýa bilen peşew halta *antireflýuks* usuly ulanylýar.

► *Uretrosele*. Ol peşew haltanyň içki diwaryna peşew akdyryjy ýoluň *intramural* böleginiň kista görnüşli giňelmegidir. Munuň sebäbi peşew akdyryjy ýoluň *intramural* bölegini nemli bardanyň astyndaky gatlakda dogabitdi etiň gowşaklygy bilen düşündirilýär.

Kliniki alamatlary. Uretroseläniň ölçegine we ýerleşen ýerine bagly, eger onuň ölçegi uly bolsa, ilkinji alamaty peşewiň daşa çykmaklygynyň saklanmagy, dizuriýa, uly ýaşly çagalarda bilinde agyry bolmagy mümkin.

Anyklanyşda esasy netijäni rentgen we *endoskopik* barlag berýär. *Sistografiýada* peşew haltada dolmadyk ýetmezi görmek bolýar. *Sistioskopiýada ureteroseliýanyň* ölçegini, ýerleşen ýerini doly anyklamak bolýar.



55-nji surat. Ýargagyň dürli görnüşli anomaliýalary

Bejerilişi. Esasan, operatiw bejergi geçirilýär.

Peşew halta, peşew akdyryjy reflýuksy

Peşew akdyryjy reflýuks çagalaryň aşaky peşew ýollarynda has köp ýaýran kemislikleriň biridir. Soňky wagtlarda bu keseliň sebäplerini çagalarda, köplenç, dowamly piýelonefrit bilen baglanyşdyrýarlar. Sebäpleriniň ýene-de biri dogabitdi peşew ýollarynyň kemçiligidir. Köp alymlaryň aýtmagyna görä, peşew haltanyň boýunjygynyň dalmagy hem muňa sebäp bolup bilýär.

Kliniki alamatlary. 35–40% çagalarda dizuriýanyň alamatlary ýüze çykýar, 60%-e golaý çagalarda içinde agyry döreýär. Peşewiň umumy barlagynda *leýkositler* köpeliýär. *Sistoskopiýa* barlagynyň netijesinde peşew akdyryjy kanalyň çykan ýerinde kemçilik tapmak bolýar.

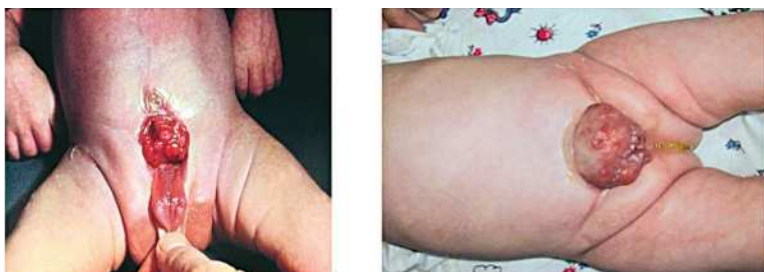Keseli anyklamakda rentgenourologik barlag esasy bolýar. *Sistouretrografiýa* edilende aktiw, passiw *reflýuksy* anyklamak bolýar hem-de haýsy tarapdadygy (sagmy, çepmi) kesgitlenilýär, şeýle-de peşew akdyryjy kanalyň näçe derejede giňelendigini görüp bolýar.

Bejerilişi. Dürli görnüşli bejergi: *antibakterial*, *uroantiseptikler* ulanmak, fizioterapiýa bejergiden – prozesin bilen elektrofarez, peşew halta elektrostimulýasiýasy ulanylýar. Operatiw bejergi: bir-näçe operatiw bejergiler bar.

Çagalarda esasy ulanylýany antireflýuks döretmek bilen geçirilýän Politananyň we Greguaryň operasiýasydyr.

Peşew haltanyň ekstrofiýasy

Ekstrofiýa – munuň özi peşew haltasynyň öňki diwarjygynyň we garyn diwarynyň dogabitdi ýoklugydyr. Bu kesel täze doglan çaganyň 40 000–50 000-den birinde duş gelýär. Gyzlara seredeniňde oglanlarda 3 esse köp duş gelýär (56-njy surat).



56-njy surat. Peşew haltanyň ekstrofiýasy

Kliniki alamatlary. *Ekstrofiýanyň* kliniki geçişi özboluşly görnüşde bolýar, ýagny öňki garyn diwarynda bar bolan ýetmez-den açyk gyzyl reňkli peşew haltasynyň yzky diwarjygynyň nemli bardasy çykyp durýar. Göbek ýetmeziniň ýokarsynda ýerleşýär ýa-da bolmaýar. Nemli barda örän ýuka, agyryly we geým degen mahalynda tiz ganaýar. Köp wagtyň geçmegi bilen nemli bardada tagma emele gelýär. Ol kiçelýär we *papilomatoz* ösüntgi bilen ýapylýar. Peşew hemişe akyp durýar we deriniň ýaralanmagyna getirýär. *Ekstrofiýa*, köplenç, tutuşlaýyn *episodiýa* bilen duş gelýär. Ondan başga-da ekstrofiýa gasyk ingisi, *kriptorhizm*, göni içegäniň çykmagy bilen bile duş gelýär. Peşew akdyryjy ýollarynyň daşky gurşaw bilen gatnaşygy *piyelonefrit* keseliniň ýüze çykmagynyň esasy bolýar. Şonuň üçin doly barlag geçirmek we wagtynda operasiýa etmek örän möhümdir.

Anyklanylyşy. *Ekstrofiýada* kesgidi goýmak kän bir kynçylyk döretmeýär. Kliniki alamatlarynyň esasynda keseliň kesgidi goýulýar. Şu kesel bilen kesellän çagalaryň ýokarky peşew ýollaryny barlamak

göz önünde tutulýar, sebäbi bu kesel ýokarky peşew ýollarynyň kemisligi bilen köplenç bile duş gelýär.

Bejerilişi. *Ekstrofiýada* operasiýanyň 3 görnüşi ulanylýar.

- Peşew haltasynyň ýerli dokumasy bilen ýukajyk peşew haltany döretmek.

- Peşewiň içegä akdyrylmagy, ýagny peşew akdyryjy ýoluň ujuny sigma görnüşli içegä geçirmek.

- İçegäniň bir böleginden izolirlenen peşew haltasyny döretmek.

Peşew haltany ýerli dokuma bilen ýukajyk gatlagy döretmek, esasan, ýaňy doglan çagalarda we ömrüniň ilkinji aýlarynda *piýelonefrit* ýüze çykmanka edilýär.

Bu operasiýany şu aşakdaky ýagdaýlarda etmek gadagandyr: çaga kem doglanda, agyr dogabitdi keselleriň birnäçesi bile duş gelende, peşew haltada ýukajyk gatlakdan dörän polipoz ösüntgi bolanda. Operasiýanyň maksady peşew halta ýukajyk gatlagy öňe çykaryp we boşluk emele getirmek üçin dikmekden ybaratdyr. Has möhüm zat bolup, peşew haltanyň boýunjygynyň ýukajyk gatlagy hyzmat edýär. Ol bolsa bölünen *sfinkteriň* aýrylmagyndan we onuň 2–3 gatlakly tiki bilen tikilmeginden ybaratdyr. Öňki garyn diwaryndaky ýetmezi bolsa süýşürilen fassiýa ýa-da deri bilen ýapylýar. Peşew akdyryjy ýollarynyň ýukajyk gatlagy döretmek çaga 5–6 aýlyk mahalynda edilýär. *Rekonstruktiv* ýukajyk gatlagy operasiýadan soň näsaglaryň 50%-de peşew saklap bilmezligini bejerip bolmaýar. Şu hili ýagdaýlarda peşewiň içegä akdyrylmagy izolirlenen peşew haltasyny emele getirmäge mejbur edýär. Esasan-da, garşylyklaýyn reflýuks mehanizmini döretmek bilen peşew sigma görnüşli içegä akdyrylýar. Aýry-áýrylykdan peşew hem täret toplanmaklyk *piýeolonefrit* keseliniň ýüze çykmak howpuny azaldýar. Näsaglar bu operasiýalardan soň *dispanser* gözegçiliginde bolmalydyrlar we böwregiň işleýiş ýagdaýyna ätiýaçlyk üçin barlag geçirmelidir.

Peşew haltanyň diwertikuly

Peşew haltanyň *diwertikuly* – bu peşew haltanyň boşlugy bilen aragatnaşyk edýän halta görnüşli ösüntgidir. *Diwertikul* hakyky we hakyky däl bolup bilýär.

► Hakyky däl diwertikul bolanda peşew haltanyň tutuş üsti *amýoba* görnüşli owunjak köpçülikleýin ösüntgilerden örtülendir. Olar peşew haltadan peşew akmasynyň köp wagtlap bozulmagy netijesinde ýüze çykýar.

Hakyky *diwertikul*, köplenç, peşew haltanyň yzky, kăwagt öňki diwarynda ýerleşýär. Onuň peşew haltanyň ähli diwaryndan ybarat bolan diwary bardyr.

Diwertikulyň göwrümi birnäçe *mm*-den 50 *mm* çenlidir.

Kliniki alamatlary: Hakyky *diwertikulyň* kliniki alamaty *diwertikulyň* boşlugynda peşewiň toplanmagy netijesinde emele gelen sistitiň alamatlaryny ýüze çykarýar. Eger-de *diwertikulyň* göwrümi uly bolsa, onda 2 gezekleýin peşew akma alamatlary ýüze çykýar, ýagny ilki bilen peşew haltadaky, soňra *diwertikuldaky* peşew daşyna çykýar. *Diwertikulyň* diwarynyň gaýnaglamasy (*diwertikulit*) – ahyrky işuriýa, ýagny peşew akmasynyň soňundan iriň çykmak bilen häsiýetlendirilýär.

Anyklanylyşy. Diwertikula kesgidini goýmak üçin *sistografiýa* we *sistoskopiýa* usuly ulanylýar.

Sistografiýada diwertikul gapdaldan alnanda edil kontrastirlenen goşmaça kölege ýaly görünýär. Ol kölege, haçan-da, çaga çyglan mahalynda, peşew diwertikula uly basyş bilen baranda has-da oňat görünýär. Hakyky däl diwertikullar bolsa peşew haltanyň konturynyň üýtgemegi bilen ýüze çykýar.

Sistoskopiýa diwertikulyň ýa-da süýnmek girelgesiniň hem-de nemli bardanyň gasyn-gasyndygyny görkezýär.

Bejerilişi. Kliniki suraty aýdyň ýüze çykan we gaýnaglama ukyply bolan uly ölçeglerdäki diwertikullary hökmany suratda aýyrmalydyr. Hakyky däl diwertikullar *infrawezikal* daralma getirmez ýaly bejerilýär we öňi alynýar.

Infrawezikal daralma – munuň özi peşew haltasyndan peşewiň akmasyna päsgel berýän birnäçe keselleri öz içine alýan adalgadyr. Has köp duş gelyäni hem *uretranyň* klapanynyň we peşew haltasynyň boýunjygynyň *sklerozydyr*. Bu keselleriň bir toparynyň girizilmeginiň sebäbi bolsa kliniki ýüze çykmalarynyň *patomorfologik* üýtgeşmeleriniň meňzeşligidir.

Peşew haltanyň boýunjygynyň sklerozy

VII

Beýleki atlary: Peşew haltanyň boýunjygynyň *kontrakturasy*, *Mariona keseli* – bu kesel peşew haltanyň boýunjygynyň diwarynda birleşdiriji dokumanyň emele gelip peşew çykmasyny kynlaşdyrmak bilen häsiýetlendirilýär.

Kliniki alamatlary. Peşew akmanyň kynlaşmagy, peşew akmanyň haýallygy, tiz-tizden buşukmak, gije peşew saklap bilmezlik ahyrky döwürlerinde – *paradoksally* işuriýa ýüze çykýar. Peşew haltada hemme wagt peşewiň saklanmagy bolsa sistit, peşew halta peşew akdyryjy kanalyň *reflýuksynyň*, *piýelonefritiň* ýüze çykmagyna getirýär.

I döwür üçin galyndy peşewiň ýoklugy häsiýetlidir. Peşew akyp bolandan soňra gysgyjynyň ýapylmasynyň kynlaşmagy netijesine özüne bagly bolmadyk birnäçe damja peşew akýar.

II döwür dizuriki ýagdaýlar güýçlenýär, peşew toplanyp başlaýar we peşew haltasynyň ulalmagyna getirýär.

III döwür peşew haltanyň *atoníasy* we doly peşew saklanma bolýar.

Anyklanylyşy. peşew haltanyň boýunjygynyň *kontrakturasyny* rentgen barlagynyň we *endoskopíanyň* üsti bilen bilinýär.

Sistografiýada – peşew halta boýunjygynyň galyp durmagynyň kä wagt peşew halta – peşew akdyryjy kanal *reflýuksynyň* barlygyny we galyndy peşewiň barlygyny görmek bolýar. Peşew haltanyň yzky diwarynyň güberçek bolup durandygy we gatydygy bolsa sistouretroskopiýanyň üsti bilen bilinýär. Kä wagtlarda peşew halta diwarynyň *trabekulalarynyň* we dowamly *sistitiň* alamatlary bolýar.

Bejerilişi. Peşew halta boýunjygynyň *sklerozy* diňe operasiýa etmek bilen bejerilýär. Bejerilişiň hirurgik usuly – peşew akmanyň kynlaşan ýagdaýynda peşew halta-peşew akdryjy reflýuksyň we galyndy peşew bolanda sistostoma ulanylýar. Esasan, anyk kesgit goýlandan soň operasiýa etmeli.

Sistit

Peşew haltanyň diwarynyň gaýnaglamasyna *sistit* diýilýär. *Sistit* gyzjagazlarda oganlara seredeniňde 3 esse köp duş gelyär. *Sistitiň* ilkinji ýiti we dowamly görnüşleri tapawutlandyrylýar. Ilkinji sistit

gyzjagazlarda 4 ýaşdan 12 ýaşa çenli köp duş gelýär. Aýal peşew jyns ýollarynda anatomo-topografiki aýratynlyklary uly orun tutýar. *Uretranyň* gysgalygy jyns ýolunyň we anusyň daşky peşew çykaryjy kanalyň girelgesine şu agzalardan *mikroorganizmiň* ýaýramagyna amatly pursat döreýär. Ilkinji dowamly *sistitiň* döredijisi bolup içege taýajygy, kähalatlarda *wulgar proteýi*, *stafilakokk*, gök iriň taýajygy hyzmat edýär. *Ikilenji sistit* – peşew haltanyň we uretranyň nemli bardasynyň hemişelik infisirlenmegi, iriňli peşew halta üçburçlугynda bölünip çykmagy bilen häsiýetlendirilýär. Gaýnaglama hadysasy esasy peşew halta boýunjygynda geçýär.

Kliniki alamatlary. Çagalarda ýiti *sistitiň* esasy alamatlary garnyň aşagynda agyry, çaltlanan agyryly peşew çykaryş, peşewde iriňli bolmagy, peşew çykaryş ahyrynda agyry güýçlenmesi. Peşew bulanyk, köplenç, onuň soňunda *gematuriýa* duş gelýär. Gasygyň üst bölümi ellenip göründe, epilende agyry duýulýar. Kiçi ýaşly çagalarda bedeniň gyzgyny ýokarlanýar.

Anyklanylyşy. Gan, peşew barlaglary netijesinde leýkosituriýa, gematuriýa kesgitlenilýär. Peşewde içege taýajygy tapylýar. Ýiti *sistide sistoskopiýanyň* usullary we dürli enjamlary ulanmak bolmaýar, sebäbi olar agyryny güýçlendirýär. Inçekesel, ýönekeý ýara, peşew haltasynyň çişinden tapawutlandyrylýar.

Bejerilişi. Ýiti *sistit* ýa-da dowamly *sistitiň* güýjemesinde hökmany suratda düşekde ýatmak düzgüni alnyp barylýar. Ýiti iýmitler rasiondan aýrylýar, diureziň güýçlenmegi üçin *fitoterapiýa* geçirilýär (böwrek çäýy, toloknýanka, meýdan kyrkboguny bellenilýär). Ýerli peşew halta bölümüne ýylylyk maslahat berilýär.

Giň *spektrli antibiotikler* (*gentamisin*, *seftriakson* we başgalar), *nitrofuran* ýa-da *sulfanilamid* serişdelerini bilelikde bermeli. Bejerginiň dowamlylygy 4 hepdeden az bolmaly däl. Dowamly *sistide piýeolonefrit* we *wulwit* bilen *wulwowaginitiň* möwjemesi bilen gabat gelýär. Şeýle ýagdaýda oturylýan wannalar (çopantelppek bilen) maslahat berilýär. Wannadan soňra jyns dodaklary we çatalba ösümlik ýagy bilen süpürilýär. Orta we ýokary ýygyllykly bejeriş, parafin we *ozokeriti* peşew halta sebitine goýulýar.

Uretrit

VII

Uretrit peşew çykaryjy ýoluň diwarynyň gaýnaglamasydyr.

Sebäpleri: *gonokokk, trihomonad, bakterial, wirus, kandidomikozlar* bolýar.

Uretrit – ilkinjä we ikilenjä bölünýär. Eger-de gaýnaglama göni peşew akdyryjy ýoluň diwarynda başlasa, onda oňa *ilkinji uretrit* diýilýär. Eger-de *infeksiýa* başga bir organda ýerleşse, gaýnaglama ondan uretra düşse, oňa ikilenji uretrit diýilýär.

Ilkinji uretrit, köplenç, jyns gatnaşygy netijesinde ýüze çykyp bilýär. *Uretritiň* ýüze çykmagynyň sebäpleriniň biri peşew akdyryjy ýoluň şikesi mahalynda peşew akdyryjy ýolundan haýsy-da bolsa bir guralyň goýberilmegi bolup bilýär. *Bakterial uretriti stafilakokk, streptokokk*, içege taýajyklary, pnemokokklar we beýleki mikroorganizimler tarapyndan döredilýär.

Bejerilişi. Esasan, *antibiotikler, uroantiseptikler* belleniýär. Nahardan ýiti we aý tagamlary aýyrmaly.

Ballanopastit

Oglanlary jyns agzasynyň kellesiniň gaýnaglamasynyň we hemde pürçügininiň ujunyň bilelikde gaýnaglamasyna aýdylýar. Bu kesel pürçük haltasyňa hapa galyndylaryň ýygnaşmagynda emele gelýär.

Kliniki alamatlary. Ujydyň pürçügininiň çişmegi, gyzarmagy, pürçük haltasyndan iriňli suwuklyk çykýar. Keseliň sebäbini bilmek üçin bakteriologik barlaglar gaýragoýulmazdan geçirilmelidir.

Bejerilişi. Çagalarda bejerginiň derman usulyndan *antiseptik* preparatlar bilen ýyly wanna. *Sulfanilamid* serişdeleri we *antiseptik*li erginler bilen ýerli süpürmeklik gerek. Jyns agzasynyň pürçüginini aýlawyny kesmek hem ulanylýar. Şondan soňra fimozuň bejergisini geçirmek möhümdir.

Güýçli çiş bolanda kellejikde *nekroz* emele gelip başlanda halkajygy kesmeli.

Soňra dermanly bejergini dowam etmeli (*aseptiki* daňy, wannalar).

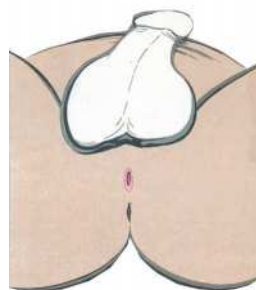PEŞEW ÇYKARYŞ ÝOLUNYŇ ÝETMEZÇILIKLARI

VII

Gipospadiýa – bu *uretranyň* distal böleginde aşaky diwarynyň dogabitdi ýoklugydyr. Ol göwreliligiň 7–14 hepdesinde *embriogeneziň* bozulmagy bilen baglanyşykly. *Gipospadiýa uretranyň* anomaliýalarynyň we dogabitdi kemislikleriniň içinde birinji orny eýeleýär, ýagny bäbeklerde 1: 500, 1: 400 bölegini tutýar. *Gipospadiýa*, esasan, oğlanlarda köp duş gelýär, gyzlarda örän seýrek gabat gelýär. *Gipospadiýanyň* dürli görnüşleri bar:

- ▶ Kellejik görnüşi;
- ▶ Sütünli görnüşi;
- ▶ Tohum halta görnüşi;
- ▶ Çanaklyk (artbujak) görnüşi (57-nji surat).

▶ *Gipospadiýanyň* kellejik görnüşi – bu iň ýeňil geçýän we has köp duş gelýän dogabitdi kemçilikleriň biridir. Munda peşew çykaryjy ýoluň deşigi ujydyň düwünçeginiň ýerinde açylýar. Ujydyň içki (*wentral*) tarapynda pürçügiň ýoklugy, daşky tarapyndan (*dorsal*) öňlük şekilli sallanyp durýar we kelläni doly ýapanok. Ujyt göni we käwagt kellesiniň aşak gysarmasy bolýar. *Gipospadiýanyň* bu görnüşinde, köplenç, *uretranyň* daşky deşiginiň daralmagy ýa-da onuň ýukajyk barda bilen örtülmeği bolýar. Bu bolsa peşewiň bölünip çykyşyny kynlaşdyrýar we peşew ulgamynyň ýokarda ýerleşýän bölümüniň işlemezligine we giňelmegine getirýär.



57-nji surat.
Gipospadiýanyň
çanaklyk görnüşi

▶ *Gipospadiýanyň* sütünli görnüşi – bu ýagdaýda peşew çykaryjy ýoluň deşigi ujydyň aşaky içki (*wentral*) böleginde açylýar. Ujydyň kellesinden *uretranyň* gipospadik deşigine çenli *fibroz* örtügi bolýar, ol has hem gönelen wagtynda gowy bildirýär. Peşew çykaryş erkeklik görnüşinde amala aşyrylýar, ýöne keselli ujydy tutup garnyna tarap çekmeli bolýar. Gowakly bedeniň ösüşi kyn bolup ulaldygyça, şekiliniň üýtgemegi artýar we gönelen wagty agyrly bolýar.

▶ Tohum halta görnüşi – *gipospadiýanyň* bu görnüşi ujydyň has ösüp ýetişmezligi we görnüşiniň üýtgemegi bilen häsiýetlendirilýär. *Uretranyň* daşky içki deşigi tohum haltanyň deňinde açylýar we ujyt

jyns dodaklaryny ýadyňa salýar. Oglanlarda peşew ediş aýallaryňky ýaly bolýar, oturyp buşugýarlar.

► Gipospadiýanyň çanagara görnüşinde jyns organlary çuň özgeren, şol sebäpli keseliniň haýsy jynsa deňişlidigini anyklamak kyn. Ujyt görnüşi we ölçegi boýunça gipertrofirlenen klitora, tohum halta bolsa 2-ä bölünen jyns dodaklaryna meňzeş bolýar. Peşew çykaryjy ýoluň deşigi çatalba açylýar, köplenç, rudimental jynshana (*gylap*) bilen gabat gelyär. Gipospadiýanyň bu görnüşinde beýleki-lere seredeniňde, köplenç, 1 we 2 taraplaýyn *kriptorhizm* duş gelyär. Ýokarda ýazylanlardan başga-da *gipospadiýa* duş gelyär, munda uretranyň deşiginiň *distopiýasy* bolmaýar, ýöne ujdýň gowakly bedeniniň çuň üýtgemesi bolýar.

Bejerilişi. *Gipospadiýanyň* kellejik görnüşi kän bir bejergi talap etmeýär.

Gipospadiýa galan görnüşlerini bejermekde lukmanlaryň ähli ünsi gowakly bedenlerini göneltmäge we *uretranyň* ýetmeýän ýerini düzetmäge gönükdirilendir.

Has agyr görnüşinde jynsyny dogrulamaly bolýar. Hirurgik bejerilişin 1 tapgyry 1–2 ýaşyň içinde amala aşyrylýar. Operasiýanyň

► 1-nji tapgyryndada *fibroz* örtüklerini aýyrmak *gipospadiki* deşigi iç tarapa süýşürmek, munuň netijesine gowakly bedenjikleriniň has gönelmegi bolýar.

Operasiýanyň esasy pursady – ujdýň *wentral* üstüne *uretranyň* ýukajyk gatlagy üçin gerek bolan artyk deriniň goýulmagydyr. Operasiýanyň

► 2-nji tapgyry – *uretraplastika* 6 aý geçenden soňra ýerine ýetirilýär. *Uretraplastikanyň* 150-den gowrak görnüşi bar. Olardan iň köp ýaýrany Dopleriň usuly – *uretrany* ýerli dokuma bilen döretmek, ol erkin deri bölegi bilen amala aşyrylýar.

► 3-nji tapgyry operasiýa üsti bilen taýynlanan *fistulany* tikmek.

Epispadiýa

Uretranyň dorzal diwary distal böleginde ýa-da tutuş uzynlygyna bölünýär (*58-nji surat*). Bu doga kemçiligi täze doglan çagalaryň

50000-den birinde duş gelýär. *Epispadiýa* oglanlarda gyzlara garanda 5 esse köp duşýar.

Uretranyň bölünme derejesine baglylykda oglanlarda bu ýetmezçiligi üçe bölýärler:

- ▶ Kellejigiň *epispadiýasy*;
- ▶ Ujydyň *epispadiýasy*;
- ▶ Doly *epispadiýa*.

Gyzlarda bolsa klitor görnüşi, subsimfizar we doly görnüşi duş gelýär.

▶ Kellejigiň *epispadiýasy* – kellejik basylan görnüşinde, ujydyň pürçügi ýokarsyndan bölünip *uretranyň* daşky deşigi täç žomuna süýşýär, peşew çykaryş bozulmaýar.

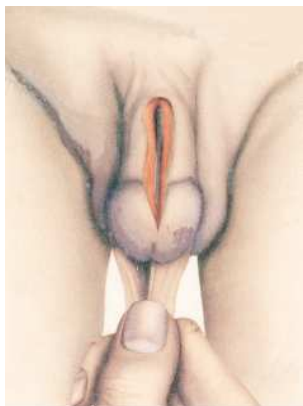▶ Ujydyň *epispadiýasy* – ujyt ýokaryk gyşarýar. Kellejik bölegi we ondan ujydyň arkasy boýunça *uretranyň* başga ýerleşen deşigine tarap nemli bardanyň bölejigi uzalyp gidýär, guýguç görnüşini döredýär. Peşew haltanyň sfinkteriniň gowşaklygynyň ýa-da bölekleyin bölünmegi sebäpli köp kesellerde üsgüren, gülen wagtynda we agram düşmeginde peşewi saklap bilmezlik ýüze çykýar. Peşew çykarylýan wagtda ol töwerege ýaýraýar, şonuň üçin keselliler oturyp buşukmaga mejbur bolýarlar. *Epispadiýanyň* bu görnüşinde, köplenç, çanaklyk süňkleriniň birleşmezligi sebäp bolýar we garnynyň göni beden etleri aýratyn bitýär.

▶ Doly *epispadiýa* – bu görnüşde ujyt doly ösmedik, ilgençek görnüşinde bolup, garna tarap çekilip durýar. Gowakly beden bölünen, peşew haltanyň girelgesi guýguç şekilli bolýar.

Çatalba süňkleriniň arasynda uly giňlik bolup, «gaz» şekilli ýöreýşe getirýär.

Gyzlarda gabat gelýän *epispadiýa* jyns organlarynyň anatomiýasy gaty bozulmaýar, şonuň üçinem irki çagalyk döwründe bilmek kyn bolýar. Klitor görnüşinde – *klitor* bölünen, *uretranyň* daşky deşigi öňe hem ýokary süýşen görnüşinde bolýar.

Peşewiň bölünip çykarylyşy bozulmadyk. *Subsimfizar epispadiýada* klitor doly ikä bölünen, *uretranyň* daşky deşigi şonuň üstünden guýguç şekilli açylýar. Peşew saklamaklyk döreýär.



58-nji surat. Epispadiýa

Doly *epispadiýada* uretranyň ýokarky diwary tutuşlygyna ýok bolup, peşew çykaryjy ýoly ternaw şekilinde bolýar. Peşew haltanyň boýunjygy we simfiz bölünen. Peşew hemişe daşyna akyp durýar.

Bejerilişi. *Epispadiýada* bejerginiň esasy maksady peşew saklamaklygy gazanmak, *uretranyň* ýetmeýän bölegini tikip dikeltmek. Peşewi saklamazlyk bolanda peşew haltanyň boýunjygynda Deržawiniň usuly boýunça ýukajyk gatlak edilýär. Operasiýanyň esasynda peşew haltanyň öňki diwaryna 2 hatar бүрүшdirýän tikin goýulýar. Şeýle edilende, peşew akdyryjy ýollaryň agzy öňe süýşýär. Operasiýa 3–4 ýaş aralygynda geçirilýär. Eger başga kemislikler bar bolsa, ilki bilen olar bejerilýär. Soň *epispadiýanyň* operasiýasy ýerine ýetirilýär.

Gizlin ujyt (penis)

Gizlin çümen ujyt örän seýrek duş gelýän, ýöne şol sanda çagalaryň daşky jyns organlarynyň çylşyrymly ýetmezçilikleriniň biridir.

Gizlin ujdýň klinikasy. Gizlin ujdtda endokrin bozulmalar bolmaýar, ýöne gowakly bedenjikler öz ýaşyna görä ösendir. Şeýle ujdýň bedeni özbaşdak deri örtüginin bolmanlygy sebäpli, ujyt gasyk töwereginin derasty öýjüklerinde ýa-da ýumurtga haltanyň derisiniň aşagynda ýerleşýär. Klinikasy boýunça gizlin ujdý, daşky gözegçilik netijesinde örän sagdyn çagalarda ujdýň ululygyny, kiçelendigini ýa-da düýpli ýokdugyny görmek bolýar. Onuň ýerine *gipertrofirlenen* ujdýň pürçügi ýerleşýär. Gizlin ujdtda onuň pürçügi, kellejigi peşew çykaryjy ýoly dogry düzülen. Daşky deşigi ujdýň kellejiginde açylýar, ýumurtga halta dogry ösen. Gizlin ujdýň 2 kliniki görnüşi bar: ýönekeý hem distopirlenen.

► **Ýönekeý görnüşi** – ujdýň esasy öňki ýerinde ýerleşýär, ol ýumurtga haltanyň üstündedir. Ujdýň dorsal tarapy gasyk töwereginin

derisi we derasty ýag öýjükleri gowak bedenjikleri ýapyp durýar. Distopirlenen görnüşde uýdyň esasy durmaly ýerinden aşakda, tohum haltanyň derisiniň arasynda ýerleşýär.

Anyklanylyşy. Anamnezini gowy ýygnamaly, haýsy ýaşda uýdyň ösmändigini anyklamaly. Esasy barlaglaryň biri jyns *hromatinlerini* bilmeli hem-de peşewde 17 oks mukdaryny anyklamakdan ýbaratdyr. Urografiýa edilýär, kelle süňküni rentgen edip, türk eýeriniň ýagdaýy anyklanylýar. Gizlin uýytda, esasan, uýdyň ýoklugy mikrofagus bilen, gaty uly inek ingisi bolanda uýdyň kiçelmegi bilen tapawutlandyrmagy geçirmeli. Uýdyň parusy – munda daşky jyns organlarynyň ösüşi uýdyň wentral tarapyndan tohum halta deri perde görnüşinde ýapylýar. Şol sebäpli oňa ýene-de perde görnüşinde uýyt hem girýär. Bular ýaly çagalar operasiýa edilýär.

Gizlin uýdyň bejerilişi: hirurgik bejergi geçirilýär. Operasiýa 3–7 ýaş aralygynda edilýär. Operasiýanyň maksady:

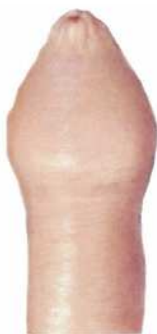- Gowak bedenjikleri töweregindäki dokumadan aýryp uzaltmak.
- Uýdyň özünde ýara yzynyň bolmazlygynyň önüni almak, kanagatlanarly kosmetik täsiri döretmek.

Mikrofalus

Bu doga kemislige uýdyň ölçeginiň kiçelmegidir. Tohum mäsiniň içki sekresiýasy bilen düşündirilýär. Mikrofalus başga birnäçe dogabitdi kemçilikler bilen birleşip, kriptorhizm, gowak bedenjikleriniň ýetişmezligi bilen gelýär, bu çagalar çuňňur barlananda onuň esasynda gormon ýetmezçiligi, ýagny *gipotalamo-gipofzar* ýetmezçiligi tapylýar. Şu çagalaryň hemmesinde gormonal barlagy geçirilmeli we *endokrinolog* bilen bilelikde bejerilmeli.

Fimoz

Uýdyň pürçügininiň deşiginiň daralmagyna fimoz diýilýär (*59-njy surat*). Köplenç 2–5 ýaş aralygynda uýdyň pürçügi gipertrofirlenen bolup, ujuny doly ýapýar we inçejik deşigi deri bölegi şekilinde salanyp durýar. Uýdyň pürçügininiň içki gatlagy kellesi bilen ýukajyk embrional örtük arkaly birleşen. Uýdyň ösüş hadysasynda kellejik sinehini aýyrýar. Şonuň üçinem çagalaryň ilkinji ýyllarynda fimoz



59-njy surat.
Fimoz

fiziologik ýagdaý hasaplanylýar. *Sinehiniň* bolmagy mikroblar üçin iýmit bolan *smegmanyň* ýygnanmagyna getirýär. Şonuň üçin hem ýaş çagalarda jyns agzalarynyň gigiýenasyna üns bermeli. Eger-de üns berilmese, gaýtalaýan *balanopastit* ýüze çykýar. Bu bolsa pürçük haltanyň deşiginiň daralmagyna, gödek bitişmelerini, emele gelmegine getirýär. Şeýle ýagdaýda kellejigi ýalaňaçlamak kyn bolýar, peşewiň bölünip çykarylşy kynlaşýar. Pürçük haltajyga düşen peşew ony çişirýär we ujydyň pürçüginin daralan deşiginden inçejik akym bolup ýa-da damja görnüşinde çykýar. *Fimoz atrofiki* we *gipertrofiki* görnüşe bölünýär. *Gipertrofiki* görnüşde ujydyň pürçüginin ösmegi bolýar. *Atrofiki* görnüşde bolsa ujydyň kellejigi daşyna berk towlanyp durýar. Fimoz peşewiň çykmagynyň kynlaşýanlygy sebäpli, sistit, *piýeolonefrit* ýaly kesellere getirýär. Şonuň üçin hem ol tizden-tiz bejerilmelidir.

Bejerilişi. *Fimoz* bolanda pürçügiň ujuny tegeläp kesmek maslahat berilýär. *Fiziologik fimoz* bejergi çärelerini talap etmeýär, ýöne hökmany ýagdaýda arassaçylyk edilmelidir. Eger-de *residiw balanopastitde* dermanlar peýda bermese, onda hirurgik bejergi sünnet edilýär.

Parafmoz



60-njy surat.
Parafmoz

Parafmoz, esasan, ujydyň kellejiginden pürçügiň mejbury ýagdaýda çekilmeginden emele gelýär (60-njy surat). Çagalarda onuň esasy sebäbi *masturbasiýadyr*. Eger-de hamyň yzyna çöwürilmegi wagtynda ýerine ýetirilmese, onda ham çişýär we halkany güýçli gysýar kellejigi *nekroza* getirýär.

Kliniki alamatlary. Ujydyň kellejiginde güýçli agyry, pürçügiň çişmegi, umumy agzanyň çişmegi bolýar. Güýçli agyrynyň bolýanlygy sebäpli, çaganyň buşukmasy kyn bolýar.

Bejerilişi. Haýal etmän beýhuşyň astynda kellejik halkadan boşadylýar, gijä galynda ýa-da güýçli çiş bolanda *nekroz* emele gelip başlanda halkajyk kesilýär we pürçügi dogrulanýar.

Jyns agzalarynyň doga kemislikleri we keselleri

Warikosele – tohum tanapjygynyň wena gan damarlarynyň warikoz giňelmesi.

Ol, esasan, 10 ýaşdan uly oglanlarda, köplenç, çep tarapda duş gelýär. Ilkinji we ikilenji warikoseläni tapawutlandyrýarlar. Ikilenji warikosele ýumurtgadan gan akmasyna päsgel berýän, ýagny damarlary basýan, yzky boşlukda dörän çişler arkaly ýüze çykýar. Ilkinji *warikosele* bolsa *etiologiýasynyň* belli däldigi sebäpli *idiopatik* ady berilýär. Ýumurtgadan gan akma üç wena boýunça: *kremaster*, tohum çykaryjy akymyň we ýumurtganyň wenalary arkaly ýerine ýetirilýär. Ýumurtga wenasy sag tarapda göni aşaky gowak wena, çep tarapda bolsa böwrek wenasyna guýýar.

Warikoselanyň etiopatogenezini şu gurluş boýunça göz önüne getirmek bolar.

Çep hoşa görnüşli örümiň wena gan damarlarynyň dogabitdi gowşaklygy onuň embriogeneze çylşyrymly emele gelmegi bilen şertlenýär. Çep ýumurtga wenasy böwrek wenasyna guýup, gan akysynyň bozulmagyna getirip bilýär. Ondan başga-da ýumurtganyň gan akysynyň başga päsgelçilikleri bar, ýöne olar beýleki iki wena boýunça çep ýumurtganyň gan akysy näsagyň bedeniniň ýerleşiş ýagdaýyna görä üýtgäp durýar: tekiz ýagdaýda böwrege gönükdirilen, sebäbi damar jüb-tegi bilen böwrek wenasynyň gysylmasy gowşaýar we umumy ýanbaş wenasynyň basyşy ýokarlanýar. *Wertikal* ýagdaýda böwrek wenasynyň gysylmasy ýanbaş wenasynyň basyşynyň peselmegi bilen baglylykda gan böwrek wenasyna hana görnüşli örüme retrograd akýar, soňra *anas-tomozlar* arkaly ýanbaş wena ulgamyna akýar. *Ortostazda gidrostatik* basyşyň ýokarlanmagy hana görnüşli örümiň gan bilen dolmagyna getirýär. Ol üýtgän wena damarlarynyň çişmegi bilen ýüze çykýar. Juwanlyk jahyllyk döwürde çalt ösmegiň jyns organlaryna ganyň köp geçmekligi

netijesinde gidrostatiki basyşyň ýokarlanmagy *warikoseleniň* ýüze çyk-magyna getirýän *mehanizm* bolup durýar.

Warikoseleniň klinikasynda 3 derejesi bolýar:

► I derejesinde ony diňe dik duran ýagdaýynda elläp görmek bilen we näsag cyglanda ýüze çykarmak bolýar.

► II derejesinde giňelen we egrem-bugram wenalaryny görmek bolýar we ýumurtgany elläp göreniňde üýtgemedik bolýar.

► III derejesinde damarlaryň has gaty giňelmeginiň üstüne ýu-murtga kiçelen we mürşeren bolýar.

Gandan dolup dartylyp duran wenalar ýumurtgany öňe itip, onuň yzyna, tohum haltanyň düýbüne düşýärler. Tohum haltanyň çep böle-gi ýuwaş-ýuwaşdan sallanyp başlaýar, derisi ýukalýar, *krimaster ref-leksi* gowşaýar, ýöne näsaglar, adatça, hiç-hili üýtgeşme duýmaýarlar we kesel öňüni alyş gözegçiliklerde ýüze çykarylýar. Ýumurtgada *morfologik* üýtgeşmeler ýüze çykýar. *Gematotestikulýar* böwediniň ge-çirijligi ýokarlanýar. Ol bolsa *spermatogeneziň* bozulmagyna getirýär. Wagtyň geçmegi bilen ikinji ýumurtga-da zeper ýetýär, ol bolsa *oligo-aspermiýa* (spermatozoidleriň sanynyň we hereketiniň peselmegi) we önelgesizlik görnüşinde ýüze çykýar.

Warikoseläni anyklamak üçin kliniki alamatlara esaslanýarlar. Ondan başga-da *Iwanissewiçiň* usulyny ulanýarlar, ýagny näsag çaga ýatyrka gasyk ýolunyň daşky haltasynyň deňinde tohum tanapjygy gasyk süňküne gysylýar. Şol ýagdaýda çagany turuzmaly. Çaga dik duran ýagdaýynda hoşa goşa örüm boş bolýar. Eger el tohum tanap-jygyndan aýrylsa, wena damarlary derrew dolýar. Ýumurtgalary elläp görüp, olaryň *konsistensiyasy*, ölçegleri barlanylýar.

Bejerilişi. Hirurgik bejergi II derejesinde geçirilýär. Çagalarda operasiýanyň giňden ulanylýanlary *Iwanissewiçiň* we *Palomanyň* usulydyr. 1-nji usulda ýumurtga wenalary daňmak arkaly ganyň re-trograd akmagynyň öňi alynýar, ýöne bu usul resediwe getirip bilýär.

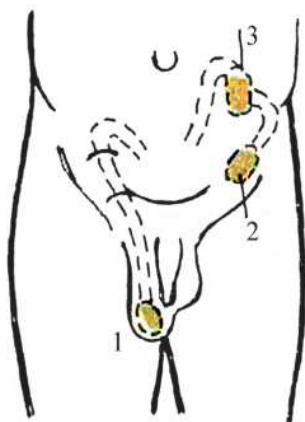
1978-nji ýylda operasiýanyň täze usuly işlenilip düzüldi. Opera-siýa ýumurtga parenhimasyna 0,2–0,3 ml 0,4% indigokarmin erginini ýa-da Ewanyň 0,5%-li gök erginini goýbermek bilen başlanýar. Çep ýanbaş töwereginde kesim arkaly ýumurtganyň damarlary, dessesi

tapylýar. Onuň düzüminde gök reňke boýalan limfa ýollary gowy bildirýär. Ony 1 gapdala aýryp, damar dessesini ownujak wenalary bilen bilelikde daňýarlar. Ýarany gatma-gat tikmeli. *Warikoz* giňelen wenalar onuň diwarynyň *tonusynyň* bozulma derejesine baglylykda dürli möhletlerde öňki derejesine gelýärler. Bu operasiýadan soň gaýrüzülme az bolýar.

Kriptorhizm

Kriptorhizm – bu ýumurtganyň tohum haltasyna düşmeginiň saklanmagydyr.

Düwünçekde ýumurtga garyn diwarynyň yzynda ýerleşýär. 6 aýlyk düwünçek wagtynda ýumurtga tohum haltasyna düşüp başlaýar we çaga dogulýança ol ýerde doly berkleşýär, ýöne birnäçe sebäplere görä ýumurtganyň damarlarynyň gysga bolmagy, gasyk ýolunyň doly ösüp ýetişmezligi, gasyk ýolundan çykýan ýerde ýa-da tohum halta girýän ýerinde birleşdiriji dokumada perde görnüşli päsgeçiligiň bolmagy we ş.m. sebäpli ýumurtganyň aşak düşme hadysasy saklanýar ýa-da üýtgeýär. Ýumurtga damarlary gysga ýa-da gasyk ýolunda päsgeçilik bolanda, gasyk ýolunyň girelgesinde ýa-da onuň içinde saklanýar (61-nji surat).



61-nji surat. Kriptorhizm
ýumurtgajyklaryň
ýerleşen ýeri

Oňa hakyky *kriptorhizm* diýilýär. Eger ýumurtga garyn boşlugynda ýerleşse, *abdominal kriptorhizm* diýilýär. Eger gasyk ýolunda ýerleşse, oňa *ingwinal kriptorhizm* diýilýär. Eger ýumurtganyň aşak düşme hadysasynda tohum haltanyň girelgesinde birleşdiriji dokuma perde görnüşinde päsgeçilik bolsa, ýumurtganyň geçirijisi derasty ýag gatlagyna, gasyk töweregine, buda ýa-da artbujaga ýol ýasaýar. Oňa *ektopiýa* diýilýär. *Kriptorhizm* 1 ýa-da 2 taraplaýyn bolup bilýär. Ýumurtganyň nädogry ýerleşmegi her dürli gaýrüzülmelere getirýär. *Spermatogen* işjeňliginiň bozulmagyna, towlanmagy netijesinde *nekroz*, şikesli or-

hit, malignizasiýa, daş-töweregindäki dokumanyň gyzgynynyň ýokary bolmagy bilen bagly.

VII

Anyklanylyşy. *Kriptorhizm*, esasan, seretmede we elläp görmede ýüze çykarylýar. Seredeniňde tohum halta myssaryp, ýumurtga ele ilmeýär ýa-da gasyk ýol ugry boýunça anyklanylýar.

Barlag çaga göni ýatan ýagdaýda geçirilýär. Lukman bir eli bilen tohum haltany tutýar, beýleki eli bilen gasyk ýolunyň ugry boýunça az-kem basybrak geçirýär we tohum haltanyň düýbünden aşaklygyna hem şeýle geçirýär. Ýumurtga gasyk ýolunda ýerleşen bolsa, ol hereketli, ýöne ony aşak düşürip bolmaýar. Ýalan kriptorhizmde ýumurtgany aşak düşürip bolýar, ýagny ol *kremaster refleksi*niň has ýokary derejede bolmagy netijesinde ýüze çykýar. Iki taraplaýyn *kriptorhizmde* jyns *infantiliziminiň* we gormonal işiniň bozulma alamatlary ýüze çykýar. Şonuň netijesinde hem garyn bardasy waginal ösüntgisi, köplenç, ýapylman galýar we 25%-e golaý näsaglarda gasyk ingisi ýüze çykýar.

Bejერიлиşi. Çagalarda kriptorhizmi bejermegiň 2 usuly bar: konserwatiw we operatiw.

► Dermanly bejergide, esasan, gormonal dermanlar ulanylýar: *horioniki gonadotropin gormony*, esasan, 2 taraplaýyn kriptorhizmde, *endokrin – gormonal* bozulmalary bolan çagalarda hem-de ýalan *kriptorhizmde* ulanylýar. *Horionik gonadotropin* dermanyň mukdary:

- 2–5 ýaş aralygynda 500 HB
- 6–10 ýaş aralygynda 1000 HB
- 11–15 ýaş aralygynda 1500 HB.

Hepdede 2 sapa 6–10 sanjym myşsa içine sanjylýar. Kriptorhizimli näsaglarda 10% ýagdaýda jyns kämillik döwrüne çenli ýumurtga tohum haltasyna özbaşdak düşýär, şol sebäpli.

► Operasiýa howlukman geçirilýär. Şol bir wagtyň özünde dürli gaýrüzülmeleri göz önünde tutup, operasiýany ir geçirmek zerur. Şularyň esasynda ýumurtganyň aşak düşürme operasiýasy kesel anyklanylýan soň çaga 1–1,5 ýaşyna ýetende ýerine ýetirilýär. Kriptorhizmde ozal:

- *Toreka-Gersen*niň iki etaplaýyn operasiýasy geçirilýärdi.

Emma, şu gün iň amatly diýip

• Şumaheriň orhopeksiýasy giňden ulanylýar we gowy netijeliligini subut edildi. Gasyk töwereginden keseligine derisi kesilýär. Gasyk ýol açylýar, ýumurtganyň gabyklary bilen bilelikde daşyna çykarylýar. Tohum tanapjygynyň elementlerini çekip, ondan dokumalar aýrylýar. Ýumurtgajyk myşsany aýyrmaly. Ýumurtgajyk myşsany kesýärler we waginal ösüntgisini çykaryp, boýunjygynyň ýanyndan daňylýar we kesilýär. Tohum haltany düýbünden deriniň astyndan ýumurtga ýer ýasalýar, birnäçe tikinler bilen tohum halta gabygyna derasty berkidilýär. Tohum haltanyň kesikleriniň gyalary biri-birine tikilýär. Soňra *Martynow*nyň usuly boýunça gasyk ýolunyň ýukajyk gatlagy geçirilýär. Ýokardaky aýdylan usul boýunça gasyk kanaly açylýar, soňra akar we damarlar *mobilizasiýa* edilenden soňra ýumurtgajyk tohum haltanyň gabygynyň deri astyna tikilýär. Oňa ýumurtganyň Şumaheriň usuly boýunça berkitmek diýilýär.

Oglanlaryň ýumurtgasynda ýiti döreýän keseller

Bu kesele başgaça oglanlaryň ýumurtga haltajygynyň ýiti alamaty diýilýär (Ýiti orhit, ýumurtga we gidatidiň towlanmagy, ýumurtganyň şikesi we gysylmasy). Şu keselleriň anyklanyşynyň kynlygynyň kliniki alamatlary, ýagny çişmek, gyzarmak, agyry bolmak we ş.m. meňzeşligi bilen düşündirilýär.

► **Ýumurtganyň towlanmasy**, esasan, 3 ýaş çenli çagalarda, *kriptorhizimli* näsaglarda köp duş gelýär. Ýumurtganyň towlanmagynyň esasy sebäpleri olaryň çalt hereketlenmegi, gowy berk dældigi, ýumurtgajyk beden myşsasyň çalt ýygrylmagydyr. Ýumurtga towlanan mahaly ganyň we *limfanyň* aýlanşygy ýiti bozulýar, netijede, tutuş *gemorragik infarkt* bolýar. Birnäçe awtorlaryň ýazmagyna görä ýumurtganyň *nekroz* bolmagy üçin 6–12 sagat ýeterlikdir.

Kliniki alamatlary. Näsagyň ýaşyna bagly, ýagny ýaňy doglan çaga ynjalyksyz bolup, iýmitden boýun gaçyrýar. Uly ýaşly çagalarda ýumurtgasynda güýçli agyry döreýär, soňra ol gasyga, garna, bile geçýär. Ýumurtga haltajyk gyzarýar, çişýär, soňra bedeniň gyzgyny galyp, tahikardiýa bolýar, ini üşedýär. Kriptorhizimli çagalarda ýu-

murtgasy towlananda bellenen kliniki alamatlar gasyk töwereginde peýda bolýar.

VII

Bejerilişi. Operativ bejergi 3 ýaşa çenli çagalarda gasyk kesimi, uly ýaşly çagalarda ýumurtga haltajygyny kesmek arkaly edilýär. Operasiýanyň maksady: ýumurtgany detorsiýa edenden soňra gysdyrylýar, tohumlyk tanapjygyna 0,5%-li nowokain goýberilýär. Ýumurtganyň şikesi bolanda kliniki alamatlary alan urga bagly bolýar. Gaty urgy bolanda çalt agyry döreýär, soňra çişmek we gyzarmak, gan üýsmek şikes alan tarapynda bolýar, ýerli gyzgyn galýar.

Ýumurtga *kontuziýa* bolanda dermanly bejergi berilýär. Operativ bejerginiň maksady: ýumurtgany *rewiziýa* edip, daşyna çykaryjy *drenaž* goýmak. Eger-de ýumurtga ýenjilen bolsa, onda ony aýyrmalydyr. Soňky ýyllar çagalarda ýumurtgany aýyrmakdan saklanýarlar, şol sebäpli nekroza garamazdan ýumurtga degilmän *drenaž* goýulýar.

► **Gidatidiň towlanmagy** sebäpli şikes alanda, onuň gan aýlanyşygy bozulanda, şu kesel ýüze çykýar.

Kliniki alamatlary. Ýumurtganyň duran ýerinde agyry döreýär, esasan, ýokarky böleginde we 1 sm golaý gaty emele gelýär. Elläp göründe, agyryly bolýar. Çiş, gyzarma 2–3 günden soň emele gelýär.

Bejerilişi. Operativ ýumurtganyň hemme gabyklary kesilip, gidatidi aýrylýar.

BÖWREK DAŞ KESELI (UROLITIAZ)

Bu köp etiologiýaly kesel bolup, peşew çykaryjy ulgamda daşlaryň döremegi bilen häsiýetlendirilýär. *Urolitiaz* keseli ýer şarynda köp ýaýran keselleriň biridir.

Gury we yssy howaly ýurtlarda, şol sanda Türkmenistanda hem has köp duş gelýär. Urolitiazynyň köp duş gelmeginiň sebäpleri:

Soňky 20–30 ýylda urolitiaz keselleriniň köpelmegi, esasan, *gipodinamiýa* we aş köp iýmeklik bilen baglydyr.

Ultrases we rentgen anyklanyşyň usullaryny giňden ulanmak bilen urolitiaz keselini anyklamak üçin mümkinçilikler artdy.

Bu umumy ugurly pediatrialaryň, maşgala lukmanlarynyň *urolitiaz*nyň alamatlaryny biliş derejeleriniň ýokarlanmasy bilen düşündirilýär. *Urolitiaz* keselli çagalaryň hemme ýaş toparlarynda, esasan, 3–10 ýaş aralygynda köp duş gelýär. *Urolitiaz* oglanlarda gyzja-gazlara garanda 2–3 esse köp duş gelýär.

Urolitiaz keseli gadymy döwürden bäri duş gelýän kesel bolup, bu barada Abu Aly ibn Sina hem ýazyp geçipdir we daşy peşew bilen çykarmakda, ony döwmekde birnäçe dermanlary taýýarlapdyr. İçýan, käşiriň, arpabadyýanyň tohumyndan hem daşy döwmek üçin derman taýýarlapdyr. Şu dermanlar kömek etmese, peşew haltadaky daşy artbujagy kesip aýrypdyrlar, olara daşy kesip aýyrýanlar diýip atlandyrypdyrlar.

Sebäpleri. Çagalaryň peşew çykaryjy ýollarynda daş emele gelmesiniň sebäpleri entek doly öwrenilmedi. Dürli näsaglarda olar dürli-dürlüdür, ýagny köp sebäpli *polietilogik* kesel diýip hasaplamak mümkin. Böwrekde daş emele gelmesiniň birnäçe nazary garaýyşlary bar. Olardan esasy kabul edilenleri:

► *Kolloid* nazary daş emele gelmesi peşewiň kristal we kolloid deň agramlygynyň bozulmagynyň netijesinde bolup geçýär. Bu bolsa kristallaryň çökmeklerine we daşlaryň emele gelmegine getirýär.

► *Giperparatireodizm* – peşew bilen *kalsiniň* we *fosforyň* köp mukdarda bölünip çykarylmagyna getirýär.

► Böwrekleriň we peşew ýolunyň, ýagny ureteralaryň ösüşinde döreýän kemçilikler (böwrek distopiýasy, uretralaryň ikilenmegi, uretranyň nerw myşsalarynyň *displaziýasy*, peşew haltanyň innerwasiýasynyň bozulmasy, *fimoz*, ilkinji ýa-da ikilenji peşew halta *uretra reflýuksy*).

► Umumy ýokanç keseller bilen bilelikde böwrekleriň *parenhimasynyň* ýerli gaýnaglama üýtgeşmeleri hem esasy orunlaryň birini tutýar. Pielonefridiň agyr geçýän görnüşlerinde, esasanam, residuwinde daşlaryň emele gelmegi mümkin.

► Peşew çykaryjy ýollaryň atoniýasy zerarly peşew duzlarynyň çöküp galmagy hem öz gezeginde bu keseliň ýüze çykmagyna getirýär.

► Soňky ýyllarda daş keselleriniň ýüze çykmagynda nesil yzarlaýan faktorlaryň hem ornunyň bardygy belli edildi.

► Peşew ýollarynyň daş keselleriniň sebäplerinde *ekzogen faktorlarynyň* arasynda esasy orny howa, toprak, suw we ýymitlenişin aýratynlyklary tutýar.

► *Urolitiaz* bilen kesellän näsaglarda mikroelementleriň köp mukdarda ýa-da ýeterliksiz derejede duşmagy netijesinde olaryň mukdary ganda üýtgeýär. Sagdyn adamlar bilen deňeşdirilende urolitiaz bilen keselli näsaglaryň ganynda gurşunyň, *kremniniň* we *titanyň* mukdary ýokarlanan bolýar.

Keseliň gelip çykyşy. Urolitiaz keseliniň gelip çykyşyny öwrenmekligiň biraz kynçylygy bar, ol hem daş emele gelmeginiň kadasyzlygy sebäplidir. Näsag organizminde daşlaryň emele gelmegi bilen bir wagtda olaryň öz-özünden ýok bolmaklygy hem bolup geçýär. Daşyň emele gelmeginde fiziki-himiki we matriks taglymatlary öňe sürülýär. Bökrek gan aýlanyşygynyň we *glomerulýar filtrasiýanyň* peselmegi netijesinde *diurez* peselýär. *Diureziň* peselmegi bolsa bedende gaty maddalaryň *konsentrasiýalarynyň* ýokarlanmagyna getirýär. *Urolitiaz* keseliniň gelip çykyşynda adam organizmine *kalsiniň*, *gurşunyň*, *kremniniň* köp mukdarda düşmegi, şeýle hem ýoduň ýetmezçilik etmeginiň kesgitli täsiri bardyr. Çagalarda ýerli faktorlaryň arasynda iň esasy *urodinamikanyň* bozulmagy we bökreklerde *infeksiýanyň* bolmagydyr. Gaýnaglamanyň netijesinde peşewiň fiziki-himiki ýagdaýy bozulýar, peşewiň pH-y üýtgeýär, kristallaryň we kolloidleriň aragatnaşygy bozulýar, şolaryň netijesinde duzlaryň çökmegi başlanýar we bökreklerde daş emele gelmesi başlanýar.

Düzümi boýunça daşlar: *oksalat*, *urat*, *fosfat*, garyşyk we *karbonat* daşlaryna bölünýärler.

Kliniki alamatlary. *Urolitiaz* keselinde esasy alamatlaryna peşew arkaly ownuk daşlaryň çykmagy, peşew ýollarynda agyry duýulmagydyr. Olar ýaşyna görä, peşew ýollarynyň ugrunda daşlaryň ýerleşişine, häsiýetine baglylykda dürli hili bolup ýüze çykýar. Peşew çykaryjy agzanyň gysylmagy bilen bagly bolan agyrynyň ýüze çykmagyna 3 ýaş çenli bolan çagalarda umumy biynjalyklyk, aglamaklyk, bedeniň gyzgynynyň 38°C çenli ýokarlanmagy, käbir ýagdaýlarda bolsa *dizuriýa* we *makrogematuriýa* bolýar. Peşew akdyryjy ýoluň daşlar bilen dykylmagy sebäpli bökrek sanjysy ýüze çykýar. Sag

peşew akdyryjy ýoluň aşaky böleginiň *konkrementler* bilen dykylmagy netijesinde agyry sagky ýanbaş töwereginde ýerleşýär, ol bolsa *ýiti appendisit* bilen ýalňyşmaklyga getirýär. Kiçi ýaşly çagalarda *urolitiazda dizuriýa* alamaty köp duş gelýär. *Dizuriýanyň* esasy sebäpleriniň biri hem daşlaryň ýokarky we aşaky peşew ýollarynda bilelikde ýerleşmegidir. *Dizuriýa* alamaty daşlaryň, esasan hem, peşew çykaryjy ýoluň aşaky bölümden geçen ýagdaýynda ýüze çykýar. Duzly *diatezde dizurik* bozulmalar peşew bilen köp mukdarda duzlaryň bölünip çykmagy bilen häsiýetlenýär. *Urolitiazda* böwrekleriň ölçegleriniň ulalmagy näsaglaryň köpüsünde duş gelýär. Böwrekleriň ölçegleriniň ulalmagy, peşew ýollaryndaky daşlar peşewiň akmasyna päsgel bermegi netijesinde ýüze çykýar. Böwregiň *gidronefrotik transformasiýasy urolitiaz* keseli bilen keselän çagalaryň 70–80%-nde duş gelýär.

Makrogematuriýa – bu *urolitiaz*yň iň möhüm kliniki alamatlarynyň biridir. Onuň ýüze çykmagynyň sebäpleri peşew akysynyň ýiti bozulmagy, peşew ýollarynda basyşyň ýokarlanmagy, wenez gan aýlanyşynyň bozulmagy, şeýle hem peşew ýollarynyň işjeň ýygrylmasy netijesinde daşlaryň nemli bardalara şikes ýetirmegi degişlidir. Peşewiň reňki etiň ýuwundysyna meňzeş bolýar.

Anyklanylyşy. *Urolitiaz* keselini anyklamakda kliniki alamatlardan başga, birnäçe goşmaça barlaglar geçirilýär (peşewiň umumy barlagy, *rentgen*, *ultrases*, *kompýuter tomogramasy*, *dopplerometriýa*, *radioizotop* barlaglary we ş.m.). Barlaghana barlaglarda eritrositleriň köp bolmagy, *leýkositleriň* köpelmegi, proteiniň bolmagy mahsusdyr. Mundan başga-da peşewde birnäçe duz çökündiler (urat, oksalat, fosfat) bolmagy mümkin.

Rentgen barlagynyň kömegi bilen *rentgenokonstrast* daşlary peşew ýollarynyň ugry boýunça ýüze çykarmak bolýar. *Urogrammada* daşyň ölçegini, görnüşini, sanyny, ýerleşen ýerini kesgitlemek bolýar. *Ekskretor urografiýada* böwrekleriň işleýşini, daşyň ýerleşen ýerini, hem ýargak, okara ulgamyň ölçegini anyklamak bolýar. *Rentgen negatiw* daşlar *urogrammada* tegelek görnüşli *kontrast* maddanyň dolmagy kem ýaly görünýär, «doldurylan ýetmez» alamaty ýüze çykýar.

Ultrases barlagy. USB häzirki wagtda böwrekde we peşew hal-tada geçirilýän barlaglaryň esasalarynyň biridir. USB kömegi bilen daşyň ölçegini, sany, ýerleşen ýerini anyklamak bolýar. *Rentgeno-negativ* daşlary hem USB arkaly görmek bolýar.

Kompýuter tomografiýasy. Bu usulyň daş keselini anyklamak-da uly ähmiýeti bolup, çuňňur barlagyň netijesinde daşyň ýerleşen ýeri, düzümi, gatylygy we goşmaça patologik alamatlary anyklamak bolýar.

Dopplerometriýa. Böwrekde daşyň köp wagt saklanmagy bilen, böwregiň ýygrylmagynda ýa-da böwregiň parenhimasynda *nefrosklerotik* üýtgemeler ýüze çykanda, *dopplerometriýanyň* we *angiografiýanyň* ähmiýeti uludyr. Bu barlaglaryň kömegi bilen gan damarlarynyň öýjügi, böwrekde gan aýlanyşygyny kesgitlemek bilen, onuň *funksional* ýagdaýy anyklanýar.

Beýleki kesellerden tapawutlandyrmak. *Urolitiazy* garyn boş-lugyndaky agzalaryň ýiti kesellerinden tapawutlandyrmaly. Garyn boşlugynyň agzalarynyň ýiti kesellerine – ýiti *appendisit*, *holesisit*, içege geçmezligi, ýiti *pankreatit* ýaly keseller degişlidir.

Çagalarda ýiti *appendisitde* agyry garmynda, göbeginiň töwe-reginde, soňra sag ýanbaş bölümine ýaýraýar. Köp gaýtalanýan gaý-tarma, gyzgynyň galmagy, elläp göreniňde sag ýanbaş töwereginde myşsalaryň dartylmasy bolýar. *Sitkowskiniň*, *Rowzingiň*, *Koheriň*, *Şýotkin-Blyumbergiň* alamatlary bolýar. Ýokarda aýdylan alamatlar *urolitiazda* ýok. Çagalarda ýiti *pankreatit* keseli berhiz bozulmagyndan başlanýar (ýagly, duzly, aýratyn zatlar iýlende), 2–4 sagat geçenden soň gaý-tarma, epigastral sebitde guşak ýaly gurşap alýan agyry peýda bolýar. *Merfiniň*, *Ortneriň* alamatlary bolýar. Peşewiň barlagynda üýtgeşmeler bolmaýar. Bu kliniki alamatlar *urolitiazda* ýok. Çagalarda içege ýiti ge-çirmezligi ýiti başlanýar, garmynda agyry, zygydlerli köp gezek gaýtar-ma, gyzgynyň galmagy, tutgaý şekilli agyry, täretiň ýoklugy *rentgeno-grafiýada gorizont*al derejede *Kloybergiň* okaralary görünýär.

Bejerilişi. *Urolitiaz* keselini bejermegiň birnäçe usullary bar. Olardan derman bilen bejermek, operativ, *distansion litotripsiýa* usullary ulanylýar.

► **Dermanly** bejerilişiniň maksady agyry sindromyny peseltmek,

peşew çykaryş ýollaryndan *infeksiýany* ýok etmek, daşlaryň eremegine we öz-özünden çykmagyna şert döretmek, madda çalyşma hadysalaryny sazlaşdyrmakdan ybaratdyr.

Agyryny aýyrmak üçin (*spazmolitik, analgetik, sedatiw* dermanlar), *iglorefeksoterapiýa* ulanylýar. Böwrek tutgaýynda ilkinji kömegi gyzgyn wanna, biline ýyladyjy goýmak arkaly berilýär. Dermanlardan derastyna 2% *promedol, atropin, baralgin, no-şpa* erginleriniň mukdary ýaşyna görä bellenilýär. Tohum ýoluna ýa-da ýatgynyň tegelek bagyjygy *nowokain böwedi* gowy peýda berýär. Eger geçirilen işler peýdasyz bolsa, peşew akdyryjynyň ýol *kateterizasiýasy* geçirilýär.

Peşew çykaryş ýollaryndan *infeksiýany* aýyrmak üçin *antibakterial* bejergiler ulanylýar. *Antibiotikler* peşewiň bakteriologik ösüşinde tapylan floranyň duýgurlygy boýunça bellenilýär. Konserwatiw bejergide esasy orny daşy eredýän dermanlar tutýar, esasan hem, *urat* daşlaryny (ýagny *litolitik* terapiýa olardan *urolit, magurlit, soluran, blemaren, limon kislota*sy we ş.m.).

Dermanly bejerginiň indiki görnüşi daşlaryň öz-özünden çykmagyna şert döretmek, ölçegi 0,3–0,6 sm çenli tegelek görnüşli, üsti ýylmanak daşlar *urodinamikany* bozman, özleri peşew ýollaryndan çykyp bilýär. Daşlaryň öz-özünden çykmagy üçin *spazmolitikler*, suw agramlygy, *wibrasiýa*, peşew çykaryşyny güýçlendirýän dermanlar bermeli.

► **Fitoterapiýa.** Soňky ýyllarda peşew ýollarynda daş keselini derman ösümlikleriň kömegi bilen bejermeklige has köp üns berilýär. Ownuk daşlary çykarmakdan, daşlary eretmekde ulanylýan ösümlikler hakda hormatly Prezidentimiz Gurbanguly Berdimuhamedowyň «Türkmenistanyň dermanlyk ösümlikleri» atly kitabynda hem-de tebigçilikde öçmejek yz galdyran Abu Ali Ibn Sinanyň, Seyit smaýyl Gürgenliniň, Muhammet Gaýmaz Türkmeniň kitaplarynda berilýär. Soňky wagtlarda injiriň ýapragy, itburun, mekge gulpagy, garpyz ulanylýar.

► **Operatiw bejerilişi.** Çagalarda *urolitiaz* keselini bejermekde konserwatiw usullaryň ýokary netijeliligine garamazdan, operasiýa arkaly daşy aýyrmak esasy orny eýeleýär. Çagalarda şu aşakdaky operatiw kesimler ulanylýar.

Lumbotomiýa edilip böwrek açylýar, daşlaryň barlygy anyklanylýar. Soňra *pilolitotomiýa* edilýär. Onuň iki görnüşi bar: öňki hem yzky.

Çagalarda, köplenç, yzky pilolitotomiýa ulanylýar. Yzky *pilolitotomiýa* böwregiň arka tarapyndan ýagly perdesi aýrylyp böwregiň derwezesinde ýargagyň arka diwary tapylýar.

Iki sany tutguja alyp ýargak keseligine kesilýär. Tutgujyň köme-gi bilen ýargagyň boşlugyndan daşlar aýrylýar, ýargak tikilýär.

Çagalarda, köplenç, ýargagyň böwregiň içinde ýerleşmegi sebäpli, köpsanly daş ýa-da uly şahalanan *korall* daşlar bolýanlygy sebäpli *nefrolitotomiýa* ulanylýar. Peşew akdyryjy ýoldan daş aýrylmagyna *ureterolitotomiýa* diýilýär. Peşew haltadan daş aýrylmagyna *sistolitotomiýa* diýilýär. Peşew çykaryjy ýoldan daş aýrylmagyna *uretrolitotomiýa* diýilýär.

► **Distansion litotripsiýa.** *Urolitiaz* keseli bejermekde distansion güýçli urgy tolkun usuly ulanylýar. *Litotripsiýa*, esasan, urgy tolkunly daşlara gönülemekden başlaýar we urgy seansyny geçirýärler. Daşlar maýdaja bölünýär we peşew bilen çykaýar. «Dorn'e», «Uratp», «Litostar» enjamlary arkaly geçirilýär (62-nji surat, 63-nji surat).

Distansion litotripsiýanyň bejerilişini geçirmäge garşylyklar:

- Daşyň ölçegi 1,5 sm uly bolanda;
- Ganyň lagtalanma tizligi bozulan näsaglarda;
- Daş ýerleşýän böwrek işlemeýän ýagdaýda;



62-nji surat. Litotriptor apparaty

• Peşew ýolunda gaýnaglama bar bolan näsaglarda.

Gaýrüzülmeleri. *Urolitiaz* keseliniň esasy gaýrüzülmeleriniň biri *kalkulyoz* kanallaryň gaýnaglarmasy bolup, ol näsaglaryň arasynda 8,3–95,3% düş gelýär.

Käbir awtorlaryň aýtmagyna görä, *kalkulyoz* kanallaryň gaýnaglarmasy 3 ýaş aýyrmadik çagalarda 94% düş gelýär. *Distansion* urgy tolkunly litotripsiya usuly bilen bejergi alan çagalarda kanallaryň ýiti gaýnaglarmasy 15%, dowamly *piyelonefritiň* güýjemegi 34% düş gelýär.

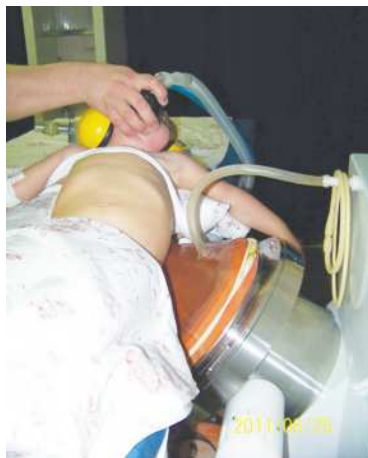Ýene bir gaýrüzülmäniň biri böwregiň *kalkulyoz gidronefrozydyr*. Ol her bir ikinji näsag çagada düş gelýär, çaga ulaldygyça böwregi hem giňelýär.

Peşew daşlarynyň *residiwi* 2 görnüşde: hakyky we hakyky däl bolýar. Hakyky däl görnüşi diýip operasiýa wagtynda daş aýrylanda daşyň bir böleginiň galmagyna aýdylýar. Hakyky *residiw* 2 taraplaýyn, böwrekde daş keselli hassalarda koral görnüşli hem-de peşew ýollarynyň köp ýerlerinde daş bolan hassalarda 5,3% düş gelýär.

Operasiýadan soň gan akma – *nefrolitotomiýa* edilen näsaglarda 3–4%-den köp düş gelýär, munuň sebäbi operasiýada böwrege güýçli zeper ýetme bilen düşündirilýär.

Peşew ýollaryndaky daş keseliniň esasy gaýrüzülmeleriniň biri anuriýa bolup durýar. *Anuriýa*, esasan, peşew akdyryjy ýolda daşlar ýerleşende köp düş gelýär.

Anuriýanyň esasy kliniki alamatlarynyň biri peşewiň bolmazlygydyr. Anuriýa ýiti böwrek ýetmezçiligine getirýär. Böwrek daş keseliniň ýene bir gaýrüzülmeleriniň biri dowamly böwrek ýetmezçiligidir. Onuň sebäpleri böwrekde daşlaryň köp wagtlap saklanmagy, dokumalarda *nefrosklerotik* üýtgeşmeleriň bolmagydyr. *Pionefros* – böwregiň dokumalarynda birnäçe ownuk iriňli çişleriň emele gelmegi.



63-nji surat. Litotriptor apparaty bilen daşyň döwülüşü

GARYN BOŞLUGYNDAKY AGZALARYŇ ŞIKESLERI

Garyn boşlugynyň agzalarynyň şikesi hirurgiýada çylşyrymly meseleleriň biri bolup, garyn boşlugynda ýaşayşa zerur agzalaryň köpüsiniň ýerleşýänligi, olaryň anatomik gurluşynyň aýratynlygy, damar *arhitektonikasyna* we olaryň *innerwasiýasyna* bagly bolýar. *Parenhimatoz* we içi boş agzalaryň biri-birine ysnyşykly (ýakyn) ýerleşmegi sebäpli, olar zeperlenende çaganyň janyňa howp salyp bilýär.

► *Abdominal* şikesde zeperlenme daşky güýjüň garyn boşlugynyň öňki diwaryna we döş kapasasynyň aşaky bölümüne düşende ýüze çykyp bilýär. Olaryň ýüze çykmagyna getiriji sebäpler:

■ *Topografik* – bu agzalaryň ululygy we agramy, olaryň gapyrga we oňurga sütünine galtaşmagy, az hereketlenmegi (süýşmegi), dolup gan aýlanyp durmagy, *parenhimada* çeyre süýümleriň az bolmaklygy.

■ *Patologik*: Käbir keselerde agzalaryň patologik ulalmagy, uly bolmadyk beýiklikden gaçanda, uly bolmadyk şikes alanda organlaryň ýarylmagyna getirip bilýär.

Içki agzalaryň zeperlenmeginde ilkinji orunda dalak, ikinji – bagyr, üçünji aşgazan-ıçege ulgamy, dördünji orunda aşgazan asty mäs durýar.

Kliniki geçişi boýunça şikesler iki topara bölünýär.

► I. *Parenhimatoz* agzanyň bir pursatly ýarylmagy. Ol iki görnüşli bolýar:

- garyn boşlugyna gan akma aýdyň alamatlary bilen häsiýetlenýär;

- garyn boşlukda gan akma alamatlary kän bir aýdyň bolmazlygy bilen häsiýetlenýär.

► II. *Parenhimatoz* agzanyň iki pursatly ýarylmagy – şikesden soň çaganyň ýagdaýynyň gowulaşmagy, açylyşmagy mümkin. Bir-

näçe wagtdan soňra gan akma sebäpli çaganyň ýagdaýynyň birden agyrlaşmagy mahsus bolýar.

Anyklamakda *ultrases*, barlamhana, rentgen barlaglarynyň orny has uludyr.

Garyn boşlugynyň şikeslerinde *parenhimatoz* agzalaryň ýa-da içi boş organlaryň ýarylmagy mümkin. Eger-de *parenhimatoz* agzalar (bagyr, dalak) zeperlense, ýarylsa, garyn boşlugyna gan akmagynyň kliniki alamatlary ýüze çykýar.

Kähalatlarda agzalarda şikesleriň bileleşip duşýan wagtlary hem bolýar. Şeýle agyr görnüşli şikeslerde *gemorragik*, şikes sarsgynyň bolmagy kliniki alamatlary bulaşdyrýar, olary anyklamagy kynlaşdyrýar. Köp halatlarda garyşyk agyr şikesler *gemmorrhagik* sarsgynyna getirýär. Lukmanlar çagalarda şikes sarsgynyň *prof. T.A.Bairow* tarapyndan hödürlenen derejelerini öz amalynda ulanýarlar. Aşakda olaryň her biri barada durup geçmekçi:

► **1-nji dereje:** Gan aýlanmanyň merkezleşmegi, çaga özboluşly şahdaçyk ýa-da gaty dymma, ganyň arterial basyşy öz ýaşı boýunça kadaly, *tahikardiýa*, dem almasy kynlaşan, dodaklarynyň reňki gögümtil solak, ganyň aýlanýan göwrümi bolmalysyndan 25% az bolýar.

Dem alyş *alkaloz*y häsiýetlidir.

► **2-nji dereje:** Çaga dymma, arterial gan basyşy peselen, ýöne bolmalysyndan 60%-den köp däl. Dem alşy kynlaşan, endamynyň derisi agymtyl, dodaklary gögeren, ganyň aýlanýan möçberi bolmalysyndan 35% azalan, *gematokrit* köpelen. Bówregiň işleýşi peselýär (*oliguriýa* bolýar).

► **3-nji dereje:** Çaga dymma, gan basyşy peselen, ýöne bolmalysyndan 60%-den köp däl, ýürek urşy örän çalt, pulsý kynlyk bilen sanap bolýar. Deri üsti agymtyl-gök. Dem alşy çalt hem ýüzleý. Ganyň aýlanýan göwrümi bolmalysyndan 45% azalan. Dem alma *asidozy*. Gematokrit ýokarlanan. Bówregiň işleýşi peselýär (anuriýa bolýar).

► **4-nji dereje:** Terminal ýagdaý. Ölüp barýan çagany barlamak, şikeslerini anyklamak örän çalt hem netijeli bolmaly. Bejeriş işlerini tizden-tiz geçirmeli, çaganyň ömrüni uzaltmak, ölümden alyp galmak örän kyn meseleligine galýar.

Kliniki anyklanylyşda esasy ýeri *anamnez* tutýar, niredede, nähili şikeslenmäniň bolanlygyny, şikes ýeten çagadan ýa-da onuň ýa-nyndaky adamlardan anyklamaly, olardan ýene-de soramaly zat, çaga şikesden soň özüni nähili alyp bardy, aňyny ýitirdimi, teýine täret etdimi, gaýtarmagy ýaly alamatlary anyklamaly. Köplenç, çagalar bolup geçen hadysanyň dogrusyny aýtmaýarlar, gorkýarlar. Bu ýagdaýlarda olary anyklamak lukmanlaryň hünär darejesine, ussatlygyna baglydyr. *Anamnezde* käbir maglumatlar örän wajyp meseleleri çözmäge kömek edýär. Mysal üçin, garyn boşlugynda güýçli agyry dörän bolsa, ol içegäniň ýyrtylanynyň alamaty, eger-de çagada dowamly gowşaklyk, suwsamak, aňyny ýitirmek, ukusynyň tutmagy ýüze çyksa, garyn boşlugyna gan akýanlygyna şaýatlyk edýär, emma kähalatlarda çagalarda kliniki alamatlar, hakyky şikesden soňky agyr üýtgeşiklere dogry gelmeýär. Bu bolsa anyklamakda ýalňyşlyk goýberilmegine (sarsgyn, aňsyz ýagdaý) getirip bilýär.

Şikes alanlaryň arzy

Çagalar barlanan wagtynda, köplenç, agyrynyň barlygyny aýdýarlar, kiçi çagalar agyryň ýerlerini dogry görkezip bilmeýärler, emma agyrynyň ýeri, onuň nirä berýänligi şikesi anyklamaga kömek edýär. Mysal üçin, eger-de agyry sag gapyrga astynda bolup, ýagyrynysyna berýän bolsa, ol bagryň zeperlenendigini görkezýär.

Arzyň ikinjisi gaýtarma bolýar. Köplenç ýagdaýlarda bir gezek bolýar, kelle-beýnä zeper ýetende, gaýtarma ögemesiz bolýar. Üçünji ýerde ýüze çykýan suwsamaklyk, köp suw içmek, çagalarda endamynyň guramagy bilen baglanyşdyrylýar.

Seredilende çagalaryň reňkleri agymtyl, dodaklary gögümtil, endamynnda zeper ýeten ýerler, sypjyrylan ýa-da ýyrtylan ýaralar, gan üýşen tegmilleri görmek bolýar. Bulardan başga-da dem alşyň sanynyň köpelmegi, onuň ýüzleý bolmagy häsiýetli bolýar.

Puls ilki döwürde has çaltlaşan, ganyň arterial basyşy şikesli-gemorragik şogun derejelerine bagly bolýar. Şu ýerde çagalaryň *gemodinamik* görkezijileriniň 2–3 sagadyň dowamynda üýtgemeýändigini bellemeli, bu uly *kompensatorlygyň* barlygy bilen düşündirilýär. Çagany barlamak umumy usullar bilen başlanýar, *palpasiýa*, *perkusiýa*, *auskultasiýa* geçirilýär.

Çaganyň garmy *palpasiýa* edilende, ony özüňe öwrenişdirmeli, mylakatly gürleşmeli, agyry bar ýerleri anyklamaly, garmyň öňki diwarynyň ýumşaklygyny ýa-da gatylygyny kesgitlemeli.

Perkussiýa edilende agyry bar ýerlerini has oňat anyklap, bagryň, dalagyň ölçegini, olaryň töweregine gan üýşmegini anyklamaly. Garmyň aşaky böleklerinde kütäk ses barmy, ony kesgitlemeli.

Auskultasiýada içegäniň işleýşini anyklap bolýar. Kähalatlarda olaryň güýçli işleýändigini ýa-da, köplenç, çala işleýändigini anyklap bolýar. Garmy boşlugynyň şikeslerinde esasy edilmeli barlaglaryň biri göni içegäniň barmak bilen barlanylmagydyr, ol barlag garmy boşlugynyň aşak eteklerine ýyganan garmyň, suwuklygyň barlygyny ýa-da ýoklugyny görkezýär.

Goşmaça USB, laparasentez *laparaskopiýa*, barlamhana barlaglary geçirilýär.

Parenhimatozyň agzalara zeper ýetirendigi anyklanandan soň, olary operasiýa taýýarlap, operatiw bejergi geçirmeli.

Operasiýa *endotraheal* beýhuş bilen geçirilýär, onuň möçberi zeperlenmäniň ýagdaýyna, organlara ýeten zyýanlara bagly bolýar. Esasan, gan durzulýar, ýyrtylan ýerleri tikilýär.

Içi boş agzalaryň zeperlenmeleri.

Zeperlenmegiň üç derejesi tapawutlandyrylýar.

■ Içi boş agzalaryň diwarynyň sypjyrylmagy, dürli gan üýşmeleriň we jaýrylmalaryň emele gelmegi.

■ Agzanyň içine geçýän zeper, ýekebara hem köpsanly.

■ Içi boş organyň ýenjilmegi.

Bu toparlanyşyga laýyklykda zeperlenmeler bir agza degişli. Köpsanly zeperlenmelere birnäçe agzalaryň zeperi degişli. Utgaşan zeperlenmelere garmy boşlugynyň we beýleki boşluklaryň agzalarynyň şikesleri degişlidir.

Anyklanylyşy. Çagalar bölüme düşende, lukmanyň esasy borjy tiz wagtda onuň umumy ýagdaýyny kesgitlemek, anyklanyş maksatnamasyny düzmek, netijeli bejergi geçirmekdir, emma alamatlarynyň dürlüligi zerarly ilkinji orna sarsgyn (şok) we gan akma alamatlary çykýar.

- Sarsgyn (şok) 40-50% ejir çekenlerde ýüze çykýar, onuň ýygylgy zeperlenmäniň hiline bagly bolýar.

- Gan akma. Gan akma çaganyň bedeni *gidrodinamik* üýtgemeler bilen jogap berýär, *gidrodinamik* üýtgemedokumalardan suwuklyk damarlara geçýär, netijede, gandaky *proteinleriň* we *gemoglobiniň* mukdary azalýar. Öýjük içki we daşky *elektrolitleriň* gatnaşygy üýtgeýär, şol bir wagtyň özünde damarlaryň tonusy peselýär.

Kliniki alamatlary. Çaganyň daşyndan seredilende biynjalyk bolup, ol özüni üýtgeşik alyp barýar, köp gürleýär ýa-da, köplenç, lapykeç bolup näme bolanlygyny doly aýdyp bilmeyär.

Arzy. Garnynda agyry we şikes ýetiren ýerinde agyry, ögemek, gaýtarma irki döwürde az duş gelýär, olar wagtyň geçmegi bilen (esasanam, içi boş agzalaryň zeperlenmesinde) ýüze çykýar. *Obýektiw* barlagda garynda agyry, ýerleşýän ýeri ilkibaşda belli bolmaýar. Soňra çaga garnynyň belli bir bölümini görkezýär.

Seredilende birnäçe mahsus alamatlary tapmak bolýar.

► **Keryň alamaty** – sag gapyrga asty bölümi basylanda, agyry sag ýaýjyk üsti bölüme ýaýraýar, ol *diafragmal* nerwiň gyjynmagy zerarly döreyär.

► **Frenkeliň alamaty.** *Diafragmal* nerwiň ugrunda sagdan ýa-da çepden ýaýjygyň ýokarsyndan basylanda agyry ýüze çykýar.

Bu alamatlardan başga-da garyn boşlugynyň öňki diwarynyň myşsasynyň dartgynlygy, garnyň aşaky bölümlerinde perkutor sesiň kütelişmegi bolýar.

Auskultasiýada. İçegeleriň işleýşiniň peselmegi anyklanylýar.

Goşmaça barlag usullary. Barlamhana barlaglaryň döş boşlugynyň agzalarynyň zeperinde uly ähmiýeti bar. Ganyň umumy barlagynda *leýkositleriň* köpelmegi, gemoglobin we eritrositleriň azalmagy bolýar. Agzalaryň zeperlenilmeginiň çagalarda kesgitlemesiniň kyn bolanlygy sebäpli ýöriteleşdirilen we enjamlaşan barlag usullaryny ulanmaly: *ehografiýa*, rentgen, *laparosintez*, *laparoskopiiýa*.

- **Rentgen barlagy.** Garnyň we döş kapasasynyň *rentgenoskopiýasy* üçin, köplenç, çagalaryň ýagdaýynyň agyrylygy zerarly rentgen otagyna getirip bolmaýar.

Şol sebäpli çagalara barlag ýerinde geçirilýär. Boş agzalar ýarylanda, howa çykyp garyn boşlugynda erkin gaz görünýär, ol esasan, *diafragmanyň* aşagynda ýerleşýär, emma onuň görünmeýän wagtlary hem bolýar.

Parenhimatoz agzalar ýarylanda, şikeslenende, esasan, USB-nyň netijesi anyk bolýar.

Gepatoehografiýa – bagryň ultrases barlagy, ilki bilen XX asyryň 80-nji ýyllarynda amala aşyryldy. Şondan bäri bu usul giňden ulanylýar.

• **Ultra ses barlagy iki usulda geçirilýär.** *Ehogepatografiýa* geçirilende bagyrda kapsula asty gan öýülmeleri, kapsulanyň ýarylanlygyny, bagryň içki dokumalarynda gan öýülmäni anyklap bolýar. *Ehogepatografiýa*da bu üýtgeşmeler bagryň ehostrukturasynyň we бүтewiliginiň bozulmasy, ulalmagy hem-de goşmaça eho-kölegäniň emele gelmegi bilen häsiýetlenýär. Garnyň aşaky we gapdal bölümlerinde suwuklygyň ýygnaalmagy hem anyklanýar. Ultrases barlagynda 30–40 ml suwuklyga çenli anyklap bolýar. Agzanyň бүтewiliginiň bozulmasy bolanda garyn boşlugynda erkin suwuklyk tapylýar.

Ýene-de operasiýadan soňky döwürde USB-e bilen *drenaz* turbalaryň dogry durandygyny we *parenhimatoz* agzalarda boşluklaryň bardygyny ýa-da ýokdugyny anyklap bolýar.

• **Laparosentez.** Şikesden soňky agyr zeperlenmeleri kesgitlemek çylşyrymly bolanda laparosentez – garyn boşlugynyň öňki diwaryny deşip trubka geçirip barlamak soňky döwürde garyn boşlugynda gany ýa-da patologik suwuklyklary tapmak üçin giňden ulanylýar. *Mikrolaparotomiýadan* tapawutlylykda garnyň diwaryny deşmek üçin *troakar* enjamy ulanylýar. *Stilet* çykarylandan soň *troakaryň* üsti bilen garyn boşlugynyň kiçi çanaklyk tarapyna, gapdalyna, *diafragmal* asty boşluga gözleýji *kateteri aýlap* görýärler. Soň bir wagtyň özünde garyn boşlugyndan şprisleriň kömegi bilen suwuklygy sorduryp alýarlar. Suwuklygy *makroskopik*, *mikroskopik* ýa-da *biohimik* barlagdan geçirýärler (anyklanyş *peritoneal lawažy*).

Ýuwundy suwda gematokrit 1–2% 1 ml ýuwundyda eritrositleriň sany $1 \cdot 10^{12}$ -dan, *leýkositleriň* sany $5 \cdot 10^9$ l-den köp bolsa, içki agzalarda zeperlenme bardygyny görkezýär.

• **Laparaskopiýa** häzirki zaman anyklaýyş usullarynyň içinde has netijelisi bolup, ony ulanmak bilen diňe şikeslenmäni däl, eýsem, haýsy agza nähili şikes ýetenini anyklap bolýar. Kā halatlarda şikesleri anyklamakda her hili ýalňyşlyklaryň bolmagy mümkin.

Klinikadaky anyklanyş ýalňyşlary, agyr hem-de çylşyrymly, ugurdaş we köpsanly şikeslerde duş gelýär.

• Bejergidäki ýalňyşlar. Munda görnüp duran patologiýa bejerilip, hakyky şikes giç ýüze çykarylýar.

• Guramaçylyk ýalňyşlyklary, ýagny bejerginiň yzygiderliligi nädogry geçirilýär.

Umuman, şikeslerde agzalaryň zeperlenmesiniň bejergisiniň netijeleri olaryň wagtynda anyklanylyşyna we dogry bejergi geçirilişine bagly bolup galýar.

Garyn boşlugynyň ýapyk şikesleriniň bejerilişi

Anyklanyşda kynçylyklaryň bardygy sebäpli, şikesli çagalary hökman hassahanda ýatymaly. Näsagyň düşen pursadyndan başlap tiz wagtyň dowamynda ýagdaýyny takykklamaly we operasiýadan öňki taýýarlygy görmeli, öz gezeginde şikeslerde duş gelýän dürli agzalaryň işleýşiniň bozulmalaryny dikeltmeli. Ilkinji nobatda, *gemodinamikanyň* bozulmalaryny dikeltmek, dem ýetmezçilige garşy göreşde çyglanan *kislorody* bermek, aşgar-turşy deňagramlylygyny düzetmek, peşew haltanyň *kateterizasiýasyny* geçirmek, şular bilen bilelikde, anyklaýyş we operasiýa taýýarlamak işleri geçirilýär.

Eger-de näsagy operasiýa etmeli bolsa, operasiýa *endotraheal* beýhuş usuly bilen ýokary-orta *laparotomiýa* edilýär. Operasiýanyň göwrümi garyn boşlugynyň agzalarynyň zeperiniň häsiýetine we cuňlugyna bagly bolýar.

Operasiýadan soňky döwür: Agyr geçýär, köp gaýrüzülmel howpy bolýar. Olar irki we giçki gaýrüzülmelere bölünýär.

Irki gaýrüzülmeler:

■ *Ombredanyň* alamaty umumy üşütme, tahikardiýa, ýüziniň agymtyl bolmagy, tutgaý, titremeler we gyzgynynyň ýokary bolmagy bilen häsiýetlenýär.

■ Öýken gaýrüzülmelerine operasiýadan soňky öýken sowuklamasy degişlidir.

Giçki gaýrüzülmeler:

- Umumy hirurgik gaýrüzülmeler: ýaranyň iriňlemegi, içegäniň parezi;

- Ýöriteleşen gaýrüzülmeler belli bir agzanyň zeperlenmesine häsiýetli, ýagny bagyr zeperlenmesinde.

- Ikilenji gan akma irki operasiýadan soňky döwürde ýüze çykýar.

- Öt *fistulasy* öt ýollarynyň zeperlenmesinde ýüze çykýar.

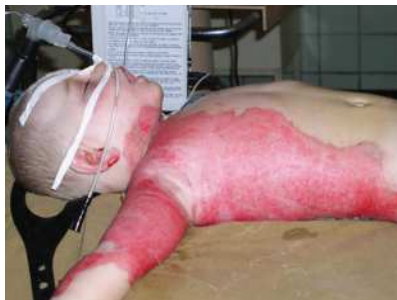Şeýlelikde, çagalarda şikeslerden soňky agzalaryň zeperlenmesi ir anyklanyp, wagtynda gerekli operatiw bejergi geçirilse, netijeleri oňat bolýar.

ÝANYKLAR

Himiki we fiziki faktorlaryň, ýokary gyzgyňlygyň, kisloata, aşgar erginleriniň, elektrik togunyň täsiri astynda dokumalaryň pakgarmagyna ýanyk diýilýär. Çagalarda ýanyklary bejermek we geçişini öwrenmek lukmançylyk ylmyň esasy meselesi bolup durýar. Önümçilikde termik ýanyklaryň peselmegine seretmezden, durmuşda olar ýygy-ýygydan duşýar, bu bolsa parahatçylykly döwrüň şikesleriniň arasynda uly orun tutmagynyň sebäbi bolýar (64-nji surat).

Ýanykly hassalary halas etmek üçin lukmançylygyň dürli ugurlarynyň bilimlerini ulanmak zerurdyr. Dürli hünärli lukmanlaryň

ysnyşykly işlemegi, has agyr ýanykly hassalary bejermäge mümkinçilik berýär. Keseliň dürli döwründe diňe bir *kombustiologlaryň* dälde, eýsem, ugurdaş hünärli lukmanlaryň gatnaşmagy, ýanyklary bejermek, agyr gaýrüzülmeleriň önüni almak, hassalaryň rehabilitasiýasy we sosial goragy üçin bar bolan mümkinçilikleri doly ulanmak ýaly kyn meseleleri çözüp bolýar. Ýanyk şikesli çagalaryň bejerilişinde *pediatr-kombustiologlaryň* we çaga lukmanlarynyň bileleşip işlemegi netijesinde üstünlik gazanyp bolýar. Zeperlenmäniň çuňlugyna we meýdanyna baglylykda *elektrolit* we *protein* üýtgeşmelerini



64-nji surat. Ýanyk keseli

sazlaşdyrmak zerurlygy, *gemoglobiniň*, *gematokrit* sanyň, ganyň, *plazmanyň* udel agramyny bilmek bilen elektrolit we protein ýetmezçiligini doldurmak meseleleri ýanyklarda esasy mesele bolup durýar.

Abu Aly Ibn Sinaň «Lukmançylyk ylmynyň kanunlary» (IV kitap, 316–318 sah.) ýanyklaryň sebäplerine ýagdaýlary boýunça sere-dilip geçilýär we olaryň bejerilişi beýan edilýär.

Ol ýokary temperaturanyň täsirinde bolan ýanyklara ilki bilen ýumurtga sarysyny gülgüne ýagy bilen sowatmaklygy maslahat beripdir, bejerilişine bolsa ýeňil palçyklar, gaýnadylan merjimek ulanypdyr. Gaýnadylan suwuň täsirinde bolan ýanykda sowuk garly suwda ezilen esgini ýapmaklygy maslahat beripdir.

Bu maslahatlar häzirki wagtda-da öz ähmiýetini ýitirmeýärler.

Teniň ýanygy – bu deriniň şikesi bolup, kähalatlar da bolsa çuň ýerleşen dokumalaryň ýokary gyzgynly agentleriň, himiki maddalaryň we elektrik togunyň täsiriniň netijesinde ýanmagydyr.

Keseliň gelip çykyşy. Has köp zeperleýji agentler bolup gyzgyn suwuklyklar (gaýnan suw, süýt we başgalar), seýrek bolsa-da gyzan predmetleriň ýa-da oduň zeperi hyzmat edýär. Ýanyklaryň, şikesleriň arasynda 3 ýaş çenli çagalar köpdür. Olar gyzgyn suwly gabyň üstünde oturýarlar ýa-da gyzgyn suwy üstüne dökýärler. Şol sebäpli ýanygyň has köp ýerleşýän ýerleri: ýanbaşy, arkasy, jyns organlary we buduň yzky üsti, kellesi, boýny, ýüzi, gursagy, garny we ýokary taraplary bolýar.

Termik ýanykda zeperlenen dokumalaryň çuňlugy gyzgynyň we ýylylygyň täsir ediş dowamyna baglydyr. *Jeksonyň* nazaryýeti boýunça ýanykly ýaralary üç zeperlenen zolaga bölýärler.

- *Koagulyasion* ojagy – bu ýanykly ýaranyň merkezi bolup, ýylylyk çeşmesi bilen ysnyşykly galtaşýan ýeridir. Ol dokumalaryň öýjükleriniň *koagulyasion nekrozy* bilen häsiýetlenýär.

- *Staz* bölegi – onuň töwereginde dokuma öýjükleri gönüden-göni ýokary gyzgynyň täsirini duýýarlar, ýöne ölmeýärler. Deri örtügi-niň işemiýasy netijesinde deriniň çuň zeperlenmegi bolup geçýär. Ne-tijede, ähli öýjük elementleri 24–48 sagadyň dowamynda ölýärler.

■ *Giperemiya* bölegi – munda öýjükleriň zeperlenmegi ujypsyzdyr, bu zolagyň öýjükleri 7–10 günün dowamynda dikelýärler.

Ýanygyň derejesi kesgitlenende 1962-nji ýylda Hirurglaryň bütinsoýuz XXVII gurultaýynda maslahat beren bölünişik ulanylýar.

Ýanyklar: zeperlenen dokumanyň çuňlugyna görä, 4 sany derejä bölünýär.

► **I dereje** – ýaýraň gyzarma, çişli we güýçli agyry bilen häsiýetlenýär. Çişme we *giperemiya* barmaklar bilen basanynda aýrylmaýar.

► **II dereje** – (*bulýoz*) – deriniň dürli çuňlugynda içi seroz suwly pakgarmalar emele gelýär.

► **III-a dereje** – *epiteliý nekroz* bilen häsiýetlenýär, bu *nekroz* epiteliiniň ösüş bölegine çenli ýaýrandyr we gatyň emzijekleriniň ýokarsyny tutýar.

► **III-b dereje** – *nekroz epiteliiniň* gatlaklarynyň we dermanyň çuňlugyna ýaýran. Şeýle derejeli ýanykda epiteliiniň özbaşdak dikelmegi mümkin däl.

► **IV dereje** – munda deri, derasty ýag gatlagynyň, *fassiýalaryň*, beden myşsasyňyň, siňirleriň we süňkleriň zeperlenmegi bolýar.

Hemme ýanyklar uly 2 topara bölünýär:

• **I topar** – ýüzleý ýanyklar: bu topara I-II-III A derejeli ýanyklar degişli.

• **II topar** – çuň ýanyklar: III B – IV derejeli ýanyklar degişlidir.

Klinikasy. Uly bolmadyk ýanykda çaga gygyrmak, aglamak bilen bolýar. Tersine, ýaýran ýanykda çaganyň umumy ýagdaýynyň agyr bolmagy mümkin, muňa garamazdan çaga ýuwaş bolýar. Huşy saklanan, dodaklary gögeren, pulsý ýygy, teniň sowamagy we teşnelik agyr ýanygyň alamatlary bolup, sarsgynyň barlygyny aňlagýar. Kähallatlarda gaýtarma hem goşulýar, bu bolsa has agyr zeperlenmäniň alamatydyr. Ýanygyň agyrlygy birnäçe sebäplere bagly. Esasy sebäpler bolup ýara üstüniň meýdany, ýanygyň derejesi we hassanyň ýaşı hyzmat edýär. Ýanan meýdanyň ululygy we çuňlugy soňra kesgitlenýär. Çaganyň ýaşı näçe kiçi bolsa we ýaranyň üsti näçe uly bolsa, şonça-da onuň ýagdaýy agyr bolýar.

Ýanyk keseli – bu ýanyk şikesiniň netijesinde dürli gaýrüzülmelere getirýän ýagdaý bolup, organizmiň ulgamlaryna we agzalaryna zeperleýji täsir edýär we *polimorf kliniki* geçişli, bejergisi kyn keselleriň biri bolup galýar.

Ýanyk keseli 4 döwre bölünýär.

► **I. Ýanyk sarsgynyň döwri** – çagalarda bu döwür birnäçe sagatdan köpe çekmeýär, kähalatda 24-48 sagat dowam edýär. Öz gezeğinde bu tapgyr 2-ä bölünýär.

- *Erektel* (gysga wagtlaýyn) – bu döwürde, adatça, çagalar oýanyjylykly, ýiti agyra arzlary bolýar, gan basyşy çala ýokary, *puls* ýokary ýygýlykly bolýar.

- *Torpid* (dowamly) – bu döwürde çagalar adinamik halda, arzlary ýok, daş-töweregine gyzyklanma ýok, beden gyzgynyň peselmegi, gaýtarma, derisi öçügsi reňkde bolýar. Peşewiň bölünip çykmagy azalýar we *neýroendokrin* ulgamynyň üýtgemegi bilen ýiti böwrek ýetmezçiliginiň döremegi mümkin.

Ganyň *syworotkasynyň osmolýarlygynyň* üýtgemegi we organizmiň suwuklyklarynyň üýtgemegi ýanykly şikesiň netijesinde döreyär. Şeýlelikde, AKTG-niň *sekresiyasy* güýçlenýär. Bu gormon bolsa böwrek kanalyklarynda suwuň *reabsorbsiýasyny* ýokarlandyrýar, netijede, *oligo* ýa-da *anuriýa* döräp, bu ýagdaý ýanyk sarsgynyň döwüründe hem dowam edip biler.

► **II. Ýiti ýanyk toksemiýa döwri.** Bu tapgyryň dowamlylygy 10–12 gün. Bu döwürde güýçli *toksikoz*, protein çalşygynyň bozulmagy, plazma ýitgisi we dokuma proteinleriň dargamagy bolup geçýär. Soňra ýanyk ýarasynyň *infisirlenmegi*, *toksinleriň* sorulmagy, *parenhimatoz* agzalaryň *degenerativ* üýtgemegi ýüze çykýar.

Obýektiv seredilende, deri öçügsi, bedeniň gyzgyny ýokarlanýar, ýürek işjeňliginiň bozulmagy kesgitlenýär. Organizmiň *degidratsiýasy*, *eritrositoza* getirýär, *giponatriýemiýa*, *gipokaliýemiýa* döreyär. Ýanykly ýarada çygly *nekroz* artýar.

► **III. Ýanyk septikopiýemiýa döwri.** Bu döwrüň dowamy 4 hepdeden birnäçe aýa çenli bolup, *sepsis* döreyär, anemiýanyň, *gipoproteinemiýanyň* derejesi ösýär.

Ýaranyň bitişmegi togtap başlaýar, ýaranyň *granulýasiýasy* bozuk bolýar, ýagyr döreýär, şeýle-de dürli böleklerinde iriňli ýaralar ýüze çykýar. Ganyň analizinde *septik* üýtgeşmeler bellenilýär. Nädogry bejergide ýa-da deri örtüginin 35-40% ýanygynda igleme döwri goşulýar. Bu döwür organizmiň iglemegi, şeýle-de kaheksiýa, immun ulgamynyň ýetmezçiligi we ýaşaýyş üçin zerur agzalaryň işlemeginiň peselmegi bilen häsiýetlenýär.

► **IV. *Rekonwolessensiýa* döwri** – (gutulma) ýaralaryň bitişmegi, hassanyň umumy ýagdaýynyň kadalaşmagy bilen häsiýetlenýär. Çuň ýanyk ýaralarda gödek dartyjy çapyklar we *kontraktura* peýda bolýar. Içki agzalaryň işleýşi ýanyk ýarasy gutulsa-da durnukly bolmaýar.

Anyklanylyşy. Kliniki kesgit çalt goýulýar, ýöne täze ýanyk ýaranyň agyrylyk derejesini kesgitlemek kyn bolýar. Ýanan meýdany kesgitlemek üçin birnäçe usullar ulanylýar. Uollesin «Dokuzlyk» düzgüni boýunça ýanyk üstüň meýdanyny uly adamlarda gyssagly ýagdaýlarda kesgitlenýär. Çagalarda ýaşa baglylykda beden üstleriniň meýdany gatnaşygy üýtgeýär. *Land Broýderiň* tablisasy boýunça çagalarda beden üstüni ýaşa baglylykda hasaplamak üçin takyk jogap alyp bolýar.

Has köp beden üstleriniň üýtgemegi şu ýerlerde: kellede, butda, dyzda hasaplanýar. Beýleki beden üstlerinde üýtgame az bolýar.

Land Brouderiň tablisaly usuly.

Bejerilişi. Sarsgyn bilen göreşi, ýanyk ýaranyň bejerilmegi we ony zeperlenmeden saklamaklygy öz içine alýar.

Hassa rahatlyk gerek, ony ýyly otaga geçirýärler. Agyryny aýyrmak üçin analgetikler, narkotikler, *Wişnewskiniň* nowokain blokadasy ulanylýar. Glýukozanyň 10%-li ergini, *reopoliglyukin*, *glýukoza nowokain* garyndy, ganyň ornuny tutujy suwuklyklar, *infuzion terapiýasyny* üstünlikli geçirmek üçin *Ewansyň* formulasy ulanylýar.

$U = 2M \cdot \% U\dot{Y}AM + FT$ ýanykdan soň ilkinji 48 sagatda ulanylýar.

$U = M \cdot \% U\dot{Y}AM + FT$ ýanykdan soň ilkinji 48 sagatdan soň ulanylýar.

UÝAM – umumy ýanygyň meýdany.

FT – fiziologik talap.

M – çaganyň agramy.

Häzirki wagyt «Dokuzlyk» usuly giňden ulanylýar. Bu usul öz amatlylygyny subut etdi. Suwuklyklaryň guýulmagy KEÝ (kislota – esas ýagdaýy) we suw-duz çalşygynyň barlagynda amala aşyrylýar. Bõwrek we gormonal ýetmezçiligi bilen göreş möhüm ýeri eýeleýär. Ganyň biohimik barlaglary gipoproteinemiýanyň, gipohloremiýanyň ösüşiniň başlangyjyny kesgitlemäge mümkinçilik berýär. Alnan barlaglaryň netijelerine görä, ýanykdan soňky bozulmanyň korreksiýasy geçirilýär.

Ýürek-damar işjeňligini ýürek preparatlaryny bermek bilen sazlaýarlar, mundan başga-da kislorod bilen GBO (*giperbarik oksigenasiýany*) geçirýärler. Termik şikese organizmiň kadaly gorag reaksiýasyny üpjün etmek maksady bilen, şeýle-de madda çalşygyny düzetmek maksady bilen gormonlary goýberýärler. Ýokarda agzalyp geçilen çäreler berjaý edilenden soň, ýaranyň üst ýüzüni arassalamaga geçmek bolýar. Ýaýran ýanyklarda çäreler geçirilýän döwründe daňlary deslapky arassalama geçirilmän goýýarlar.

Ýanyklaryň ýerli bejergisiniň usullary 3 topara bölünýär.

► Ýapyk usuly – daňy bilen bejergi çagalarda ýanyklary bejermeginiň esasy usuly bolup durýar. Ýanyk üsti arassalanandan soň, ýaranyň gýralary spirt ýa-da kaliý permanganatyň 3–5%-li ergini bilen süpürilýär, *pakgarmalar* deşilýär, zaýаланan epidermis aýrylýar. Ahyrlaryň ýanygynda kontrakturanyň önüni almak maksady bilen, *gipsli langetalar* ulanylýar. Ýanyklaryň IIIb-IV derejesinde *nekroz* ýanyk ýerini tutýar, bu ýagdaýda *nekroektomiýa* geçirilýär.

► Açyk usul – daňsysyz bejergi. *Powoloskiý* usuly boýunça ol çagalarda seýrek ulanylýar.

► *Koagulýasion* usul – *Nikolskiý Betmanyň* açyk usuly. Lukmançylyk edaralarynda ýüzüň, boýnuň, (çatalbanyň) ýanyklaryň bejergisinde, esasanam, ýanygyň II derejesinde ulanylýar.

Ýanygyň granulirleýji ýaralarynda, şeýle-de ýanyk ýaýraň *toksikoz* we *septik* gaýrüzülmeler döwründe bejergi utgaşdyrylan çäreler: *antibiotikoterapiýa* (mikroorganizmleriň duýgurlygyny bilmek bilen), gaýtadan gan we ganyň orun tutujylarynyň

guýulmagy, *witaminoterapiýa*, *gormonoterapiýa* ýaly bejergiler geçirilýär.

Ýanyk keseliniň dogry bejergisiniň zerur şerti çaganyň bedenini berkitmekdir. Ýanyk ýarasynyň gowy bitmegini üpjün edýän, *proteine* baý bolan iýmit, dogry gözegçilik möhüm ähmiýete eýedir.

Soňky döwürde ýanyk merkezlerinde, bejergide täze tehnologiýaly enjamlar giň orun tutýar:

- Näsaga ýanykdan soň ilkinji kömek hökmünde aerzolyň ulanylmagy ýaranyň iriňlemeginiň önüni alýar, onuň düzüminde *antiseptik*, *antibiotik* we agyra garşy dermanlar bar.

- Näsag çaga sargy etmeden ön beýhuşlandyrylýar. Sargy arassalanýan wagtynda näsagyň hasasy ýörite ozon bilen baýlaşdyrylan suwa ezip çalşyrylýar.

- Ýaranyň gowy bitmegine klinetron krowatda näsagyň ýatyrylmagy uly ýardam berýär.

- Keseliň toksemiýa fazasynda iýmitlendirme zond arkaly ýerine ýetirilýär.

Parenteral iýmitlendirme ulanylýar we hökman ýeterlik derejede albumin, plazma ýetmeziniň öwezi doldurylýar.

DAÝANÇ-HEREKET AGZALARYNYŇ DOGA KEMISLIKLERI, ŞIKESLERI WE KESELLERI OSTEOHONDROPATIÝALAR

ORTOPEDIÝA

Dogabitdi boýnuň gyşyklygy

Dogabitdi boýnuň gyşyklygy boýnuň durnukly gapdal gyşarmasy we öwrülmesidir. Dogabitdi boýun gyşyklygy beýleki kemçilikleriň arasynda 5–12% golaýdyr. Myşsalar sebäpli dogabitdi boýun gyşyklygy gyzlarda köp gabat gelýär, özem, köplenç, sag taraplaýyn bolýar.

Gelip çykyşy. Şu kemisligiň esasy sebäbi belli däl. Şeýle-de bolsa, aglaba barlaglaryň netijelerini öwrenenimizde doga kemligiň esasynda doglan wagty alnan şikeslenme diýip hasap edilýär. Şikes alnan *sternocleidomastoideus* muskulynda gaty çiş emele gelýär, olar 3–7 gün aralygynda bildirýär.

Kliniki alamatlary. *Sternocleidomastoideus* muskulynyň üstünde 3–7 gün aralygynda gaty togalak ýa-da süýri agyryсыз çiş emele gelýär. Ol çagany binjalyk etmeýär. Bir aýlyga çenli saklanýar we ulalýar. Soň öz-özünden siňip ýok bolýar, ýerine dartylyp duran muskul galýar. Çaga kellesini tutup başlanda kemli muskul tarapa gyşarýar we sagdyn tarapyna ýüzüni öwürýär. Şeýlelikde, esasy alamaty ýüze çykýar, şeýle-de ýüzüň, kelläniň, oňurganyň gyşarmagy ýaly alamatlar bolýar. Ösüş döwründe emele gelýär we şekil üýtgemeler çuňlaşýar. Boýnuň hereketi kemelýär.

Bejerilişi. Çagany A.A.Kozlowskiniň usuly boýunça ýörite haltajyklaryň arasynda ýatymaly. Iki sanyсы çaganyň göwresini saklamak üçin hersiniň agramy çaganyň agramyndan iki esse köp bolmaly. Üçünji halta çaganyň agramy bilen deň bolmaly. Üçünji haltany

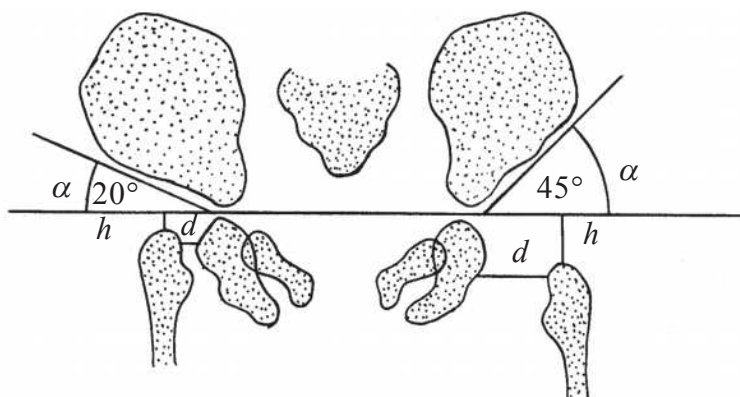
çişli tarapyndan goýup sagdyn tarapyna gyşardyp goýmaly. Ähli oý-nawaçlary, naharlamak, ýanyna barmak çişli tarapyndan etmeli. Her gezek iýmitlendirmezden öň çaganyň boýun myşsalaryny massaž etmeli (boýnuny sagdyn tarapa gyşardyp, ýüzüni çişli tarapyna öwürmeli). Şeýle maşklar we massaž 3–5 minut dowam etmeli. Çişi her gün bir gezek ozekirit, parafin ýaly bejergiler bilen bejermeli. Şu hili boýun gysykylyk gowy bejerilende çaga doly gutulýar, ýöne bejeril-medik ýa-da soň anyklyan ýagdaýynda 3–5 ýaş aralykda operativ bejergi geçirmelidir. Operasiýa *Zasepiniň* usuly boýunça edilýär, ýagny *sternocleidomastoideus* muskul we çekdirilip duran fassiýa Z görnüşli kesilýär we operasiýadan soňky döwürde tikilýär, çaganyň boýnuna berkidilip korset geýdirilýär.

Doga but süňk çykygy

Doga but süňk çykygy – but süňküniň proksimal bölüminiň but çanaklyk oýtumynyň bogny gurşap alan ähli ýumşak dokumalaryň doga kemisligi esasynda but süňküniň öz ýerinde – çanaklyk but oýtumynda bolmazlygydyr.

Käbir ylmy maglumatlara salgylananymyzda bu kemislik doglan 1000 çagadan 9–10-nda gabat gelýär. Gyzlarda oglanlara seredeninde 5 esse köpdür, çep tarapky çykyklar 2 esse köp gabat gelýär (*65-nji surat*), ýöne köplenç, *displaziýa* iki taraplaýyndyr, şeýle hem bir taraplaýyn çykyklar iki taraplaýyn çykyklardan köpdür.

Sebäpleri we keseliň gelip çykyşy. But süňk çykygy *polietikologikdir*, kemislik nesilden nesle geçip biler ýa-da şeýle döreýän ýagdaýlary-da az däldir. Maşgalada birnäçe çaganyň şeýle kemislik bilen dogulmagy mümkin. Şonuň üçin-de 3 aýda dörän *embriopatiýa* munuň esasy sebäbi bolmagy-da ähtimaldyr. Keseliň gelip çykyşynyň baş sebäbi but çanaklyk oýtumyň displaziýasydyr. Başgaça aýdanymyzda, onuň kem ösmegidir. Oýtumyň *gipoplaziýasy* we ýalpak bolmagy, but süňküniň kellesiniň kiçi bolmagy, boýnunyň *walgus* we *antiwerziýa* ýagdaýynda bolmagy but süňküniň kellesiniň çanaklyk but oýtumynda saklamaklyga mümkinçilik bermeyär. Çaga eneden doglanda but süňki çanaklyk but oýtumynyň gabadynda bolan ýagdaýynda ol ýuwaş-ýuwaş ýokaryk muskullaryň çekmesiniň täsiri



65-nji surat. But çykygy

astynda ýa-da ýöräp başlansoň agramyň täsiri astynda ýokaryk süýşýär we galan ýumşak dokumalar soňky üýtgeşmelere sezewar bolýar. Oýtum ösüşden galýar. Boýnunyň antiwerziýasy we walgusy köpeliýär, süňküň kellesi ýanbaş süňküne direlensoň şekili üýtgäp bozulýar. Ýanbaş süňkünde täze bogun – «neoartoz» emele gelýär. Bogun perdesi «Çäge sagatlary» ýaly inçelip bitýär, limbus gipotrofiýa sezewar bolup bognuň içine ýykylýar. Bognuň içi ýagdan dolýar, *ligametum capitis femoris* gipotrofiýa we atrofiýa sezewar bolup, ondan geçýän *arteriýa* ir öz işleýşini ýitirýär, *ligamentum transwerzis* oýtumuň düýbünü doldurýar. Şeýlelikde, öz wagtynda bejerilmedik şu dogabitdi kemislik operasiýa arkaly ýerine eltilmeli bolýar.

► **Bir ýaşa çenli çagalarda keseliň kliniki, rentgenologik alamatlary we bejerilişi**

Şu kemisligi ir anyklamakda käbir kynçylyklar döreýär, ýöne ir anyklanyp bejerilen wagty gowy netije berýär. Şonuň üçin-de şu kemisligi anyklamak we bejergisini ýola goýmak we gözegçilik etmek maşgala lukmanlarynyň möhüm wezipeleriniň biridir. Maşgala lukmanlary tarapyndan bäbeklere gözegçilik edilende gaty ägä bolmalydyr we öz wagtynda *ortoped* lukmanynyň maslahatyna ugratmalydyr. Şeýle gözegçilikler çaga doglansoň 4 hepdeliginde 3–6 we 12 aýlygynda *ortoped* toparynda seredilmelidir. Şu keseli anyklamak üçin bäbekler barlanan-da aşakdaky baş alamata aýratyn üns bermeli.

- Gasynlaryň deň bolmazlygy. Çaganyň iki aýagyny deň goýup öňünden we yzyndan seredilende but, ýanbaş dyz aşagy, gasynlary, biri-birine gabat gelmelidir.

Gyzlarda daşky jyns organlarynyň gyşyk durmagy, ýöne şu alamat absolýut däldir käbir sagat çagalarda-da gabat gelýär.

- Aýagynyň daşyna aýlanyp ýatmagy. Seredenimizde aýagy daşyna aýlanyp ýatyr, ýöne şu alamat absolýut däldir, sebäbi beden myşsasyň gowşaklygy käbir çagalarda gabat gelýär.

- Aýagyň gysga bolmagy. Dyzyny epip iki dabany deň goýlanda iki dyzy deň durmaly. Şu alamat *absolýut* däldir, sebäbi kiçi ýaşly çagalarda az gysgalmany ölçemek ýa-da aňlamak kyndyr, eger çykyk has ýokary bolmasa, aýaklarynyň deň bolmagy mümkin.

- Aýagyň arasynyň doly açylmazlygy bolup biler. Iki aýagy dyzyndan we çanaklyk but bognundan tä *gorizontal* tekizlige çenli açylýar. Açmasy kyn bolsa but süňk kellesiniň ýerinde dældigini görkezýär. Şu arasy açylmazlyk gaty köp wagt gundalsa-da bolýar.

- Marksýň şyrkyldy alamaty. Aýagynyň arasyny açýarka şyrkyldap but süňk kellejigi oýtuma gidýär. Ýene goýbereniňde, ýerinden çykýany duýulýar.

Şu alamat köp halatlarda absolýut dogry bolsa, 2 hepde saklanýar we soň ýitip gidýär, ýöne käbir gowy bejerilmedik çagalarda köp wagta çenli hem saklanýar.

Şu alamatlaryň hemmesi hem çagada doly agyr çykyk bolanda bilip bolýar. *Displaziýany* we çykygyň derejesini anyklamak üçin eger kemlik bardyr diýlip çak edilse, rentgen barlagyny geçirmek hökmandyr. Çagany arkasyna ýatyryp, aýaklaryny göneldip, jübüt goýup rentgene düşürilýär. Dogry edilen rentgenografiýada iki ýanbaş süňki birmeňzeş ululykda bolýar.

Rentgenografiýalar bäbeklerde we ýetginjek çagalarda tä but süňküniň kellejiginde (ýakyn ýerleşen bölek *epifiziň*) süňkleşme hadysasy gutarýança (çaga gowy sagdyn ösende 5,5-6 aýda rentgenogrammada görünýär, ol giç ýüze çykýar)

Hilgenraýner-Erlaheriň gurluşy, *Koçkarow*nyň ýassyjagy ulanylýar. Çanaklyk süňküniň birleşýän yerinden but çanaklyk oýtumynda ýuwaş-ýuwaşdan kellejik üçin adaty oýtum emele gelýär, şeýlelikde, çykyk yerine barýar.

Ketirdewügiň ikisiniň üstünden geçýän gorizental çyzyk geçirmeli. Oýtumyň ýokary çetine ýanbaş süňküne galtaşýan çyzyk bilen gorizental çyzygyň birleşen ýerini birikdirmeli. Iki çyzygyň birleşen ýerinde burç emele gelýär, asetabulýar indeksi burçy gorizental çyzykdan but süňküniň ýakyn ýerleşen bölek çetine çenli *perpendikulýar* çyzyk geçirýäris. Şu aralyk diýip belleýäris. But süňküniň ýakyn ýerleşen bölek çetinde otyrýer süňküne çenli aralygy diýip belleýäris. Şeýlelikde, şu aralyklary ara gatnaşyklaryndan çykygyň kemliginiň barlygyny ýa-da ýoklugyny bilmek mümkin. Biz Hilgenraýner Erlaheriň gurluşyny ulanmak bilen, çykygyň derejelerini takykklamak we şoňa görä bejergini ýola goýmak üçin iş ýüzünde ulanýarys.

Sagdyn çagalarda but we çanaklyk süňkleriniň özara gatnaşygy.

$\alpha < 26^\circ$, asetabulýar burç 26° az bolmalydyr, h -aralyk iki esse uly bolmalydyr.

$h-2d$

$\alpha > 26^\circ$, α burçy 26° ulalanda $h-2d$ (h - bilen d gatnaşyklarynyň üýtgemedik halatlarynda-da).

Şu kemligi *asetabulýar displaziýasy*, çykygyň ön ýany ýa-da çykyk I derejeli diýip düşünmeli.

$\alpha > 26^\circ$, α burçy 26° köp bolan halatynda h bilen d gatnaşyklary deňleşende $n=d$ uýluk daşa gidýär, doly däl çykyk ýagdaýyny saklaýar. Şu ýagdaýa II derejeli çykyk ýa-da doly däl çykyk diýip düşünmeli.

$\alpha > 26^\circ$, α burçy 26° köp bolan halatynda $h-d$ kiçi bolan halatynda $h < d$ doly çykyk ýa-da çykygyň III derejesi diýip düşünmeli.

Tä but süňküniň kellesi rentgenogrammada gowy görünýança, şu ulgamy ulanmaly.

Bejerilişi. Şu kemisligiň anyklanyşy we bejergisi çaga dogrulan oýden başlanmalydyr. Bábeklerde we kiçi ýaşly çagalarda şu kemligiň bejergisi kyn däldir. Çaganyň iki uýlugynyň arasy doly açylsa, çykyk ýerine barýar. Şonuň üçin-de *abduksion* bejeriş usulyny ulanmaly. Bábeklerde 3 hepdäniň dowamynda aýaklarynyň arasyny giň açyp gundamaly.

Üçünji hepdelikden başlap, arasy açylýp giňeýän düşekçede ýatyryp bejerip başlamaly. Şeýle usulda 6 aýlykda barlag rentgeno-

gramma etmek we bejergini dowam etmelidigini ýa-da dikeldiş bejergisine geçmelidigini anyklamaly. Çagalarda but süňküniň kellesiniň *rentgenogrammada* görnen ýagdaýyndan başlap, *Reýinbergiň* usuly boýunça seretmeli.

► **Bir ýaşdan ýokary çagalarda keseliň kliniki rentgenologik suratlandyrylyşy we bejergisi.**

Bir ýaşdan uly bejergi almadyk çagalarda ýokarda agzalan 5 alamatyň walgus ortolan alamatyndan başgasy saklanýar we mese-mälim ýüze çykýar, kesel agyrlaşýar. Şeýle kemlik bilen doglan çagalar giç ýöreyär. Iki ýaş töwereginde ýöreyşi kadaly bolman agsap başlaýarlar, bir aýakda bolsa agsaýarlar, iki aýakda ördek ýöreyişli oýmadyklap ýöreyär. Garny sallanýar, bil oňurgadaky lordoz köpeliýär.

Çykyk aýagy daşyna aýlanyp durýar. Aýagyň absolýut uzynlygy gysgalmadyk, otnositel uzynlygy gysgalan, eger iki taraplaýyn bolsa, ýokarda duran çykyklarda otnositel we absolýut uzynlyklar biri-birine deňdir ýa-da tapawudy gaty azdyr.

Rozer-Neletonyň çyzygyndan ýokarda durýar. Aýlawy çyzykdan aşakda bolmaly. *Rotasion* hereketiň köpelmegi ýüze çykýar. Ýöreyän çagalarda *Trendelenburg* alamatyny hem barlamalydyr. Haçan-da, çykyk aýagynyň üstüne duran wagty garşylyklaýyn tarapyndaky ýanbaş muskullary sallanýar. Şu alamatlar *COXA* barada hem, ýanbaş *muskullarynyň* ysmaz kesellerinde hem gabat gelyär. Şu ýokarda agzalan alamatlar tapylan mahaly, ýagdaýyny anyklamak üçin *rentgenogramma* etmek zerurdyr. Rentgen arkan ýatyrylyp, aýaklaryny we çanaklygy deň goýlup düşürilýär.

Rentgenogrammada uýluk süňküniň kellesi görünýän bolsa, *Reýinbergiň* ulgamy boýunça ony okamaly. Iki çanaklyk but oýtumynyň merkezinden geçirilen

Kelleriň çyzygy we oýtumyň ýokarky çetinden aşaklygyna Kelleriň çyzygyna perpendikulýar çyzygy we aşak çekilende Omberdanyň çyzygy bolýar. Uýluk süňküniň kellesi Keller çyzygyndan aşakda Omberdan çyzygyndan içerde (içki) bolmaly. Ondan başga-da *Kalwe Şturmyň* we *Sentonyň* ýaý şekiliniň dogrulygyna üns bermeli. *Diafizden* boýna geçýän burçuň ululygyny ölçemeli.

Rentgen barlaglaryny ýeke geçirmegiň usullaryny saýlap almaly däl, eýsem, ol bejerginiň gidişine yzygider gözegçilik etmek üçinem gerek.

Bejerilişi. Kiçi ýaşly çagalarda dogabitdi but süňk çykyndylaryny bejermek üçin göwre süňki ýa-da ýelim, kleol çekdirmeleri ulanylýar. Ýuwaş-ýuwaş wertikal ýagdaýdan gorizontaý ýagdaýa we doly abduksiýa ýagdaýyna getirilýär. Şondan soň çykyk ýerine eltilip, *Ter-Ilizarowyň-Şeptunyň* sargysy goýulýar.

Şu hili sargyda 6 aýlykdan başlap 2 ýaş çenli çagalar bejerilýär. Iki ýaşdan uly ýa-da çykyk çekdirmeleriň kömegi bilen ýerine barmaýan bolsa, onda umumy *anesteziýanyň* täsiri astynda, uýluk süňküniň kellesi ýerine eltilip, *Lorensiň* I ýagdaýynda bil guşagy bilen iki aýagynyň arasy taýakly gips sargysy 3 aýlyk möhlet bilen goýulýar. Her 1,5 aýdan gips sargysy çalşylýar. 3 aýdan soň *Lorensiň* II ýagdaýyna geçirilip, gips sargysy çanaklyk but bognunyň adduksiýa 160° feksiýa, çanaklyk but bogny 160° aýaklarynyň arasyna taýak berkidilip, gips sargysy goýulýar. Şu ýagdaýda ýene 3 aý saklanýar, her 1,5 aýdan gips sargysy çalşylýar. III ýagdaýynda *Langyň pozisiýasyny* ulanmak bilen gips sargysyny aýaklarynyň arasyny açyp içine biraz towlap, bil guşaksyz gips sargysyny ýene 3 aýyň dowamynda goýmaly. Her 1,5 aýdan gips sargysyny çalyşmaly. Şeýlelikde, iki ýaşdan uly çagalarda gips sargysy bilen bejermek 9 aýa çenli dowam edýär. Şondan soň gips sargysyny aýryp, çaganyň iki uýlugynyň arasynda ýörite adduksion söýegini goýmaly we ýöremäge rugsat bermeli hem-de beýleki dikeldiş bejergilerini geçirmeli. Eger çykyklary konserwatiw usullar bilen ýerine eltip bolmasa, 5,5 ýaşdan ýokary bolup, birinji gezek gelen bolsa, ýapyk ýerine eltmek usuly ulanmazdan operasiýa edilýär.

Operasiýadan öň rentgen barlagyny edip, uýluk süňküniň boýunygynyň *antitorziýasyny* we walgusyny barlamak zerurdyr. Şonuň üçin göni ýagdaýdan başga-da içki 45° rotasiýada aýagynyň arasyny açyp, *rentgenogramma* edip *antitorziýany* we *walgusy* hasaplamaly. Häzirki zamanda üç hili operatiw usullar ulanylýar. Bogun içi, bogunda däl, utgaşdyrylan operasiýalar. Çaga üçin operasiýanyň iň amatlysy utgaşdyrylan operasiýalardyr. Bu operasiýalar çykygy açyk ýerine eltmek antitorziýany we walgusy aýyrmak ýaly kemlikleri dogrulamalydyrlar.

Operasiýdan soň 1,5 aý gips sargysy aýrylyp dikeldiş bejergisi başlanýar. Şu bejergini, aýagyna agram bermezden, 1 ýyla çenli dowam etmelidir.

Dogabitdi (kesedabanlyk)

Dogabitdi daban gysykylygy – daban we daban-injik bogrunyň *ekwino walgus* ýagdaýynda saklaýan injigiň we dabanyň ýumşak dokumalarynyň we bogunlarynyň durnukly hereketsizligi. Gysyk dabanlyk tiz-tiz gabat gelyän daýanç hereket apparatlarynyň kemlikleriniň biri bolup, 1200 sany çaganyň birinde gabat gelyär, köplenç, oganlarda iki taraplaýyn bolýar.

Etiologiýasy we gelip çykyşy. Şu kemligiň döreyşi häzire çenli doly öwrenilmedi, ýöne nesle geçijilik häsiýetleri hem gabat gelyär. Beýleki ekzogen endogen sebäplerden hem döremegi mümkin. Dabanyň we injigiň iç tarap, yz tarap muskullarynyň we birleşdiriji dokumalarynyň bogun perdesiniň kemislikleri bilen baglylykda daban içe adduksiýa, supinasiýa ekwinus ýagdaýyna getirýär.

Kliniki alamatlary. Çaga doglanda dabanlarynyň nädogry bolmagy keseliň kesgidini goýmagy aňsatlaşdyrýar. Gysyk dabanlykda, esasan, üç hili şekil üýtgame ýüze çykýar: dabanyň ekwinus ýagdaýy, *adduksiýa* we *supinasiýasy*. Başga-da ökjeleriniň ýokarda we *warus* ýagdaýda durmagy, dabanyň ön tarapynyň has eplenip durmagy gowa dabanlylyk, injik süňkleriniň içki towlanmasy (süňkleriň urulmagy) ýaly başga-da kliniki häsiýetleriniň ýüze çykmagy mümkin.

Kese dabanlylygyň 3 derejedäki agyrlygy duş gelyär:

► **I dereje.** Ýeňil görnüşi. Dabany doly giperkorreksiýa çenli düzedip bolýar.

► **II dereje.** Orta agyrlykda dabanyň doly orta ýagdaýyna çenli düzedip bolýar.

► **III dereje.** Agyr görnüşi, dabany doly düzedip bolmaýar. Şu bölünişige *W.A. Şturm* dördünji dereje goşýar.

► **IV dereje.** Gaty agyr görnüşi. Dabany ýerinden üýtgetmek mümkin däl.

Dabanyň *ekwino walgus* ýagdaýy bilen injigiň *muskul atrofiýasy*,

gipoplaziýasy, aýagyň dabanyňyň ösüşden galmagy bolýar. Ýöräp başlanda bolsa aýagyňyň daş çetine basyp *deformasiýanyň* köpelmegi bilen, dabanyň ýeňsesine basyp ýöräp gabarçak emele gelýär. Sünkler öz yerinden süýşýär, içki topuk öňe çykýar, iç gapdal topuk aýagyň yzyna geçýär. Dyz bognunda walgus ýüze çykýar. Şu ýagdaý injik sünkleriniň *wertikal* okunyň töwereginde towlanmagyna getirýär. Dyz bognunda rekurwasiýa döreýär, çaga agsap ýöreýär, iki toparly kese dabanlykda gysga ädimläp dabanyňy bir-biriniň üstünden aýlap alýar. Uly ýaşdaky şeýle çagalar tiz ýadaýar, aýaklary agyryýar. Bejerginiň esasy maksady 1 ýaşa çenli aýagy düzetmekdir.

Bejerilişi. Dogabitdi gyşyk dabanlygyň bejergisi konserwatiw. Eger aýrylman galan şekil üýtgemeleri operatiw usul bilen bejermeli we bir ýaşyna çenli düzetmeli. Bejergä çaga dogrulyan öýde başlamaly. Birinji iki derejede korigirlenýän hereketleri etmek maslahat berilýär. Iki hepdeliginden daban düzelýänçä dogrulap, içki gips langetasy goýulýar, her hepdede gips langetasy aýrylyp, täzeden goýulýar. Bir aýlykdan başlap halkalaýyn gips sargysyna geçmeli. Şeýle tapgyrlaýyn koreksiýa 6 aýlyga çenli dowam etmeli. Alty aýlyk bolanda galan deformasiýalary operasiýa edip düzetmeli. Gyşyk dabanlygyň hemme deformasiýalaryny aýyrmak üçin W. A. Şturmuň içki kesikden doly *tendoligamentokapsulotomiýasy* edilýär.

Şu operasiýa tende *muskulis tibialis anterioryň* we *posteriory* uzaldylyp *tarsal* we *metatarzol* sünkleriniň aralary dabanyň iç toparyndan aýrylýar. Şeýlelikde, *adduksiýa* we *supinasiýa* aýrylýar. Dabanyň yz tarapyndan ähli siňir uzaldylyp, injik-daban we ökje üsti açylyp, barmak dabanlyk aýrylýar.

Operasiýadan soň gips langetasy goýulýar, 2 hepdeden tikiňleri aýrylyp, halkalaýyn gips sargysy goýulýar. Gips sargysyny her aý çalyşmaly 6 aý geçenden soň gips sargysy aýrylyp, ortopedik ädikçe geýdirmeli we uklan wagty gips langetasyny goýmaly. Şu bejergiler bilen bir hatarda bejeriş bedenterbiýesini, massaž, sanator bejergileri ýaly dikeldiş bejergisini 4–5 ýyl dowam etmeli. Ortopediň gözegçiligine her 6 aýdan gelmeli.

OSTEOHONDROPATİYALAR

XI

Osteohondropatiýalar – süňk-bogun aparatynyň çagalarda we ýetginjeklerde gabat gelýän we başdan dowamly ýagdaýa geçýän keseldir. Bu keselde käbir süňkleriň epifiziň subhondrial böleginiň zerplenmesi bolýar: köp gaýtalanýan şikesleriň adatdan daşary agram düşmeginiň we nerw trofikasynyň bozulmagynyň täsirinde süňk dokumasynyň *aseptik nekrozy* ýüze çykýar. Osteohondropatiýalaryň geçişinde 5 stadiýany tapawutlandyrylýar.

- Birinji stadiýa gan aýlanşygyň bozulmasy netijesinde süňk dokumasynyň *aseptiki nekrozy* ýüze çykýar.
- Ilkinji – impression döwür, ýalan gatamak, süňk balkajyklarynyň gysylmagy we maşşarmagy netijesinde;
- Üçünji – fragmentasiýa, bölklenmek – *nekroz* bolan, sorulan süňk dokumalarynyň ýerine birleşdiriji dokumalaryň ösmegi netijesinde bolup geçýär;
- Dördünji – produktiw, öndürjilikli ýa-da reparatiw stadiýa (täze süňkün emele gelmegi): Başynjy – şikes ýeten süňkleriň gurluşynyň we formasynyň dikelmegi, bejergi dogry geçirilen bolsa. Eger-de bejergi dogry geçirilmedik bolsa onda süňkleriň morfologiýasy we funksiýasy bozulýar.

Kesel 2 ýyldan 3–4 ýyla çenli dowam edýär. Klinikasy agyry we bogunlaryň funksiýasynyň bozulmagy bilen baglanyşykly.

Bejergisi: agram salmaly däl, rahatlyk, bedenterbiýe, massaž, witaminler, organizmi umumy berkidýän terapiýa. Fizioterapiýa, balneoterapiýa we suwdaky bedenterbiýe hem gowy kömek edýär.

Haýsy süňkün haýsy epifizinde kesel barlygyna görä, şol kesel ýazan awtorlaryň ady bilen atlandyrylýar. Şolaryň iň agyr geçýäni bur süňküniň kellejiginiň osteohondropatiýasy – Leg-Kalwe Pertes-iň keseli.

► **But süňküniň kellejiginiň osteohondropatiýasy** – Leg-Kalwe Pertes-iň keseli.

But süňküniň kellejiginiň osteohondropatiýasy ýa-da Legg-Kalwe Pertes-iň keseli osteohondropatiýalaryň iň köp duş gelýänleriniň we agyr geçýänleriniň biri bolup durýar. Bu kesel 4–12 ýaşly çagalarda, köplenç hem erkek oğlanlarda ýüze çykýar. Ol bir we iki taraplaýyn bolup bilýär. Köplenç şol çagalarda birnäçe gezek zzygi-

derli mikrotrawma bolanlygy anamnezinden bilinýär. Çüýjikliğini dogabitdi çykyklary ýerine salynandan soň hem bu kesel ýüze çykmagy mümkin.

Kesel ýuwaş-ýuwaşdan ýüze çykýar. Çaga ilki köpräk ýörese ýadowlyk duýýar, agyry döreýär, agsap başlaýar. Wagt geçmegi bilen buduň we ýanbaşyň myşsalary atrofirlenýär, inçelýär hereketiň göwrümi azalýar, esasan hem daş tarapa gyşarmagy we rotasiýasy kemelýär, çüýjikli bogunynda kontraktura ýüze çykýar. Agyrýan aýagy azyrak keltelmegi hem mümkin. Trendelenburgyň alamaty položitel bolup bilýär. Ýeli we umumy temperatura ýokarlanmaýar, infiltrat bolmaýar, ýagny tuberkulýoz we beýleki jerhetleme keselleriň alamatlary bolmaýar.

Rentgenografiýa barlagy diagnozy anyklamaga kömek edýär. Rentgen alamatlar keseliň stadiýasyna bagly. Birinji stadiýada rentgende üýtgeşme bolmazlygy hem mümkin ýa-da bogun emele getirýän süňküniň kellejigi özüne mahsus bolan trabekulýar gurluşyny ýitirýär, deformirlenýär (agram düşmek faktory!); Üçünji stadiýasynda bogun «yşy» (bogun emele getirýän süňkleriň arasyndaky «boşluk») giňelen but süňküniň kellejigi maşsaran we birnäçe bölejiklere bölünen (*fragmentasiýa*); Dördünji stadiýa täze süňk balkajyklarynyň emele geleni bildirýär: Bäsini stadiýa kellejik öňki gurluşyna we formasyna ýakyn gelýär, eger-de bejergi dogry geçilmedik bolsa, onda bu stadiýada but süňküniň kellejigi «kömelegi» ýa-da salýar, deformirleýji artroz ýüze çykýar.

Bejergisi. Bejergide kesel bildirenden uzak wagtlap aýaga agram salmaly däl. Şeýle edilse but süňkiniň kellejigi öz görnüşini saklaýar. Deformirlenmeýär. Aýaga agram salmazlyk üçin näsagy düşekde ýatyrmaly, aýagyndan ýük bilen çekiji sistema goýmaly. Eger-de ýöremek rugsat beriläýse-de pişekli ýöremeli. Boguna agram salynmasa-da hereket etmek hökman gerek. Fizioterapiýa bogunda gan aýlanyşygy gowulandyryp položitel täsir edýär. Witaminoterapiýa we beýleki organizmiň umumy ýagdaýyny gowulandyryan bejergi geçirmeli. Arçman kurortynyň balneoterapiýasy we Mollagara kurortynyň palçygy hem bogunyň trofikasyny gowulandyrmaga kömek edýär. Eger-de çagany düşekde saklamak basartmasa, onda kok-

sit gips daňysyny 4–6 aýlyk goýýarlar. Uzak wagt gips daňysyndan soň rentgenografiýa edip, eger-de kesel soňky stadiýalaryna geçen bolsa, rehabilitasiýa bellenýär.

Eger-de kesel wagtynda bilinip, degişli bejergi geçirilse, onda bogun doly dikelip bilýär. Eger-de kesel giç bilinse, bejergi nädogry geçirilse, onda deformirleýji artroz ýüze çykýar. Bu bolsa agyr kesel-digini we bejergisiniň kyndygyny ýatlap geçmeli.

► **Uly injik süňküniň dümmüjiginiň osteohondropatiýasy – Osgud-Şlýatteriň keseli.**

Bu keseliň başgaça ady – Osgud-Şlýatterin keseli diýip atlandyrylýar. Şu kesel 10–15 ýaşly çagalarda, esasan hem oğlanlarda ýüze çykýar. Näsaglaryň anamnezinden belli bolşy ýaly olaryň köpüsi sporta meşgullanýan çagalara, esasan hem budun 4-kelleli myşsasyňa köp agram düşýär.

Kliniki alamatlary: kesel aýagynda uly injik süňküniň dümmüjigi ulalýar, şol ýerde agyry duýulýar. Agyry dyz bogunda hereket wagty artýar, Rentgenografiýada uly injik süňküniň dümmüjiginiň ösüş zonasy giňräk bolup biler, araçägi bulaşygrak, dümmüjigiň özi birnäçe böleklerä bölünen bolmagy mümkin.

Bejergisi. Bu keselde aýaga agram salmaly däl. Näsagy düşekde saklamaly, aýagyna gips longetasyny goýmaly. Gips longetasy fizioterapiýalary almaga mümkinçilik berýär.

► **Dabanyň gaýyk görnüşli süňküniň osteohondropatiýasy (Kellerinniň birinji keseli)**

Kesel 4–10 ýaşly çagalarda, erkek oğlanlarda köpräk gabat gelýär, özi hem iki taraplaýyn bolýar. Ilkinji alamatlary: gaýyk görnüşli töwereginde agyry, çiş, agsamaklyk, ýadowlyk dabanyň uzynlygyna bolan gümmezi peselýär. Hereket wagty gaýyk şekilli süňke bassaň agyry güýçlenýär. Näsaglara mahsus bolan ýöreýişi bolýar: näsag dabanyň daş gyrasyna basyp ýöreýär, iç gyrasynda agyry sebäpli basmaýar, ony aýap saklaýar. Rentgen alamatlary: ilki gaýyk görnüşli süňk «gataýar» (rentgen kontrastlygy artýar), soňra bu süňk kiçelýär we fragmentirlenýär (böleklerä bölünýär). Dabanyň dikligine gümmezi peselýär (ýasy daban).

Bejergisi. Dabanyň dikligine gümmezlerini mümkin boldugyça doly saklap töwerekleýin gips daňysyny goýmaly (ädişek), 5–6 aýlap

aýagyny basman, pişekde ýöremeli. Fizioterapiýa we umumy bejergi almaly. Soňra birnäçe ýyllap köwşüniň içine petek-supinatory goýup götermeli. Ol gaýyk görnüşli süňke agram düşmeginiň peselmegine kömek edýär we ýasy dabanyň önüni alýar.

► **Daraklyk süňkleriniň kellejiginiň osteohondropatiýasy (Kelleriniň ikinji keseli)**

Kesel esasan aýal maşgalada duş gelýär. Köplenç II–daraklyk süňküniň epifizinde, oňa görä seýregräk III–daraklyk süňkünde, kä halatlarda bolsa II–III daraklyk süňklerinde gabat gelýär.

Kesel ýuwaş-yuwaşdan ýüze çykýar. II–III daraklyk süňkleriniň töwereginde ýörände güýçlenýän agyry duýulýar. Näsag ýörände dabanyň ön tarapyna agram düşürmejek bolup agsaýar. Şol ýerini elläniňde çiş we agyry duýulýar. Rentgen alamatlary: ilki II–III daraklyk süňkleriniň kelejikleri «gataýar», soňra fragmentirlenýär, bogun boşlugy giňelýär, kellejikler maşşarýar, soňra deformorleýji artrozyň alamatlary ýüze çykýar.

Bejergisi: dabanyň dikligine we keseligine gümmezlerini mümkin boldugyça doly saklap, sirkulýar gips daňysyny goýmaly (ädişek), 5–6 aýlap aýagyny basman, pişekde ýöremeli. Fizioterapiýa we umumy bejergi almaly. Soňra birnäçe ýyllap köwşüniň içine petek-supinator goýup götermeli. Ol gaýyk görnüşli we daraklyk süňklerine agram düşmeginiň peselmegine kömek edýär we ýasy dabanyň önüni alýar.

Rentgende. Oňurganyň beýikliginiň biraz klin şekilli ýarym oňurga ýaly, göz-görtele kiçelmegi görünýär.

Bejerilişi. *Korsetiň* kömegi bilen oňurga ýeňillik berilýär, ýyly wannalar, ýagyrnynyň owkalamasy, bejergi maşklary geçirilýär.

Bulardan başga-da *ostehondropatiýanyň* dürli görnüşleri bar, olar örän seýrek duş gelýär.

ÇAGALARDA SÜŇK DÖWÜKLERI WE ÇYKYKLAR

Çagalarda süňk döwürleriniň we çykyklarynyň döremeginiň sebäplerine:

- Dogum döwründäki şikeslenmeler;
- Hojalykda, öýde dörän şikeslenmeler;

- Köçedäki dörän şikeslenmeler;
- Ýol-ulag şikeslenmeleri;
- Mekdepdäki şikeslenmeler (sapak we arakesme wagtyndaky şikeslenmeler degişli);
- Sport bilen bagly şikeslenmeler;
- Beýleki şikeslenmeler (önümçilik-amaly we oba hojalyk işleri bilen baglanyşykly şikeslenmeler) degişlidir.

Çagalarda şikeslenmeleriň 70%-den gowragy hojalykda, öý işlerinde döreýär. Bulara beýikden gaçmak, awtoulaglaryň aşagyna düşmek, demir ýol, öý haýwanlary bilen bagly şikeslenmeler degişlidir.

Şikes almaklarynyň esasy sebäpleri: çagalaryň edýän hereketlerine, oýunlaryna, sport türgenleşiklerine ulular tarapyndan ýeterlik derejede gözegçilik etmezlikdir. Çagada, haçan-da, özbaşdak, gözegçiliksiz bolan halatlarynda, şikeslenmeler has hem köpeliýär.

ÇAGALARDA SÜŇKLERIŇ DÖWÜLMEGINIŇ AÝRATYNLYKLARY

Çagalarda süňk dokumasynyň anatomik gurluşynyň aýratynlyklary we onuň ýaşyna mahsus häsýetli döwürmeleriň birnäçe sebäpli bolýar. Çagalaryň süňkleri inçe we näzik bolýar. Uly ýaşly adamlar bilen deňeşdirilende, ol çeye bolýar. Şol sebäpli uly adamlarda döwürler köp duş gelyär. Çagalaryň süňkleriniň çeye we maýyşgak bolmagy olaryň düzüminde, mineral duzlarynyň mukdarynyň azlygy, organiki maddalaryň köplügi hem-de süňk gabygynyň galyňlygy bilen düşündirilýär. Şeýlelikde, süňk gabygy süňkün daşynda emele gelyär. Ol bolsa süňke has çeyelik, maýyşagaklyk berýär we ony döwürlemekden goraýar.

Süňkleriň bitewiliginiň saklanmagynda turba şekilli süňkleriň ahyrynda ýerleşýän epifizi we metafiz bilen ketirdewügi birleşendir. Ol öz gezeginde urgynyň güýjüni haýalladýar. Şu anatomik aýratynlyklar, bir tarapdan, adaty döwürleri çäklendirýär, ýagny çagalara mahsus bolan, emma uly adamlarda duş gelmeýän skeletiň şikeslenmeleridir:

- çat açmak;
- gabygasty «ýaşyl şahajyk» görnüşindäki;
- *epifiziolizler*;

- *osteopifiziolizler*;
- *apofiziolizlerdir*.

Gabyk asty döwüklerde süňk döwlüp, örtülen gabyk bitewiligini saklayar. Beýle ýagdaýlarda süňk bölejikleriniň ýeriniň üýtgemegi az mukdarda ýa-da düýbünden bolmaýar.

Döwükleriň «ýaşyl şahajyk» (67-nji surat) görnüşli bolmagy çagalarda süňkleriň maýyşgaklygy bilen düşündirilýär. Döwügiň bu görnüşinde süňk burç görnüşli egrelendir. Güberen tarapynda süňk gabygyna zeper ýeten, beýleki tarapynda bolsa bitewiligi saklanyp galýar.

Epifiziolizler – şu şikesler *epifiziň metafizden* aýrylyp, *osteopifiziolis metafiziň* bölegi bilen *epifizden* aýrylyp ösüş zolagyndan süýşmegi.

Bu diňe çagalarda we ýetginjeklerde *epifiz-metafiz* arasynda süňkleşme gutarýança duş gelýär.

Apofiziolizler: Apofiziň ösüş kekirdewük çyzygyndan aýrylmagy. *Apofizler*, epifizlerden tapawutlylykda bognuň daşynda ýerleşýärler we üsti бүдүр-сүдүрdir, şeýle-de muskulyň we siňňirleriň birleşmegine amatly bolýar.

Klinik alamtalary. Döwükleriň kliniki alamatlaryna agyry, agzanyň işleýşiniň bozulmagy, şikesli çişme, *deformasiýa segmentler* boýunça patologik hereketlenmek we süňk bölejikleriniň hytyrдыly seslenmesi, ahyryň gysgalmagy degişlidir. Döwüklere häsiýetli hemme alamatlaryň çat açanda ýok bolmagy mümkin, şeýle ýagdaýlarda anyklamak üçin diňe rentgen barlaglaryndan peýdalanmak zerurdyr. Çagalarda süňk döwürmeginiň aýratynlygy ilkinji günlerde gyzgynyň 37–37,5 derejä çenli galmagy, bu gan öýmäniň sorulmagy bilen bagly. Çagalarda süňk döwürmesiniň anyklanyşy gabygasty döwüklerde, ýerinden üýtgedemik *epifiziolizlerde*, *osteopifiziolizlerde* kyn bolýar.

Ylaýta-da bäbeklerde we bir ýaşa çenli çagalarda muny anyklamak kyn, sebäbi rentgenografiýada anyklamak kyn bolýar, şu ýagdaý epifizde süňkleşme özeniniň ýoklugy bilen baglanyşyklydyr. Bu ýagdaýda ýüze çykan alamatlar, ýagny çiş, agyry we elniň, penjäniň işleýşiniň bozulmagy, ýerli gyzgynyň galmagy osteomiýelit keseliniň bolmagy mümkindir. Şonuň üçin çiş we süňküň ýa-da bognuň zeper-

lenmegi hökmany ýagdaýda seljermeli, ýerinde rentgene düşürmeli we ganyň, peşewiň barlaglaryny geçirmeli.

Çagalarda süňk döwürlerini bejermegiň esaslary. Çagalarda süňkleriň döwürlerini bejermek, esasan, biri-birine bagly üç ugurdan düzülýär.

► **Ýerine salma** ýa-da süňk döwürlerini ýerine eltmek, goýmak.

Ýerine salma ýerli ýa-da umumy agyrysyzlandyrmak bilen geçirilýär. Ýerli agyrysyzlandyrmak üçin köplenç halatda nowokainiň 1%-li ergini çaganyň her ýaşyna görä süňküň döwlen we gan öýlen ýerine 1–2 ml sanjylýar.

Umumy agyrysyzlandyrmak anesteziolog lukman tarapyndan geçirilýär. *Repozisiýa* 1) el bilen çekip, ýerine eltmek, 2) skelet we ýelimli çekdirmeleriň kömegi bilen ýuwaş-ýuwaşdan 2–3 günüň dowamynda, 3) *kompressiondistraksion* aparatlaryň kömegi bilen (*Ilizarowyň, Wolkow Ogenesýanyň, Guduşauriniň* aparatlary), 4) operasiýa edilip süňk döwürlerini ýerine eltmek.

► **Berkitme** – süňk döwürlerini tä doly bitişýänçä ýerinde saklamak. Şu maksat üçin süňk döwürleri ýerine goýlandan soň gips şinalary, langetasy, gips töwerekleýin sargylary, ondan başga-da ýukajyk gatlak materiallar ulanylýar. Süňk döwürlerini ýerinde berk saklamak üçin, hökmany ýagdaýda döwürden aşakky bogunlarynyň hemmesini, döwürden ýokary ýene bir bogny hereketsizlendirmeli. Skelet çekdirmesi, ýelimli çekdirmesi. *Komprensiondistraksion osteosintezlerden* soň süňk döwürleri berkidilýär. Deriniň daşyndan kömekçi gips sargylary bilen berkidilýär.

► **Reabilitasiýa** – dikeldiji bejergiler. Şikeslenen eliň, aýagyň işleýşini öňki ýagdaýyna eltmek üçin ýörite bejergi toplumyny geçirmek zerurdyr: massaž, ozokerit, elektroforez şuna meňzeşler. Şu toplumyň içinde bejeriş bedenterbiýesiniň ähmiýeti has uludyr. Ol ýörite her döwre degişli her hili usul bilen geçirilýär.

Şu ýokarda agzalan süňk döwürlerini bejermegiň üç sany esasy usullary biri-birine baglydyr. Eger-de süňk döwürleri ýerine eltilmän bejerilse, näçe gips sargyda saklap dikeldiş bejergini geçireniň bilen netijesi gowy bolmaýar. Eger-de ýerine gowy eltilen döwür gowy berkidilmese ýa-da süňk döwürleri bitýänçä saklanmasa, döwürleriň

ýerinden üýtgemegi ikuçsuzdyr. Ýa-da döwük gowy ýerine eltilende, bitýänça berkidilende bolsa dikeldiş bejergini doly almasa, netijede, bejerilen organyň (el-aýaklarynyň) işleýşi öňki ýagdaýyna gelmeýär.

Şonuň üçin, döwükleri bejermegiň 3 esasy usuly doly ýerine ýetirilmelidir.

DÖWÜKLER

Ýaýjyk süňküniň döwügi

Ýaýjyk süňküniň döwügi köp gabat gelyän döwükleriň biri bolup, ähli döwükleriň 10–16%-ni tutýar. Döwülmeginiň esasy sebäbi egniniň üstüne ýykylmak we gönüden-göni urgynyň bolmagydyr.

Ýaýjyk süňkünde köplenç halatda ýapyk döwükler gabat gelyär. Açyk döwük gaty seýrek duş gelyär.

Döwükler öz häsiýetlerine görä gabygasty «ýaşyl şahajyk» görnüşli süňkleriň ýerinden doly üýtgemegi, bölekleýin, akromial çetinde epifizoliz görnüşli döwükleriň bolmagy bilen gabat gelyär. Birinji iki görnüşi 6–7 ýaş çenli köp gabat gelyär. Uly ýaşly çagalarda ýerinden üýtgedemelik döwüklerdir.

Kliniki alamatlary döwügiň häsiýetine baglydyr. Iň kyny gabygasty döwügi takykklamakdyr. Beýleki döwüklerde *deformasiýa*, hytyrdy, çiş bolýar. Aşakdan ýokary we akromial çetinden ýüzleý elläp barlananda-da doly we takyk kesgit goýmak mümkin. Ýaýjygyň *akromial* çeti aýrylan mahaly, *klawiş* alamaty bolýar.

Eger süňkleriň döwükligi bildirýän bolsa, ol ýeri elläp agyryny güýçlendirip, çaga goşmaça azar bermeli däl.

Rentgen barlaglary: Keseliň kesgitlemesini doly tassyklamak hem-de geçiriljek bejerginiň umumy tärini we usulyny anyklamak üçin bir ýagdaýda öňünden yzyna ýatyryp ýa-da dik durzup alynýar.

Beýleki kesellerden tapawutlandyrmak. Kiçi çagalarda ýerinden süýşmedik döwükleri, gabygasty döwükleri, çigin süňküniň ýokary çetindäki döwükler bilen hem-de goşar ýaýjyk süňküniň kellejiginiň doly däl çykygy bilen araçäklendirmelidir. Eger agyry çigniň ýokary çetinde bolsa-da, rentgenogramma etmek hökmandyr.

Bejerilisi. Çagalarda ýaýjyk süňküniň döwürleriniň bejergisi dürli-dürlüdür. Esasan, ýerinden süýşen ýagdaýynda ýaşyna görä döwürleriň konserwatiw bejergisi geçirilýär. Açyk döwürde hökmany suratda operatiw bejergi süňk döwürlerini ýerine goýmak we Kirşner çiş bilen intermedulýar osteosintez etmelidir.

Konserwatiw bejergi bäbeklerde döş kapasasyna Dezo sargysy bilen saralanda 7–10 günde döwür bitýär.

Kiçi ýaşly çagalarda hem ýerden süýşmesi uly bolmadyk ýagdaýynda Dezo sargysyny ulanmak mümkindir.

Ýerinden süýşen döwürlerde ýerine salmaga degişli bolan halatlarynda döwürler ýerine eltilip, 8 görnüşli sargy bilen saralýar. Rentgen barlagdan soň süňk döwürleri gowy duran halatynda gips sargysy bilen berkitmeli. Ýerinden süýşmeler uly bolan halatlarynda – Delbe halkasy goýlup, bir hepdäniň dowamynda ýuwaş-ýuwaş çekdirilip süňk döwürleri ýerine eltilýär. Çagalarda ýaýjyk süňk döwürleri 2–3 hepdäniň dowamynda doly bitýär.

Çigin süňküniň döwürleri

Çigin süňküniň döwürleri çagalarda ähli döwürleriň 15–16%-ni tutýar. Çigin süňki öz döwlen ýerine laýyklykda ýokary aşak *epimetafizar* hem-de *diafizar* böleklere bölünýar. *Diafizar* döwürler hem ýokary, orta aşak çetinden durýar.

Şu bölünişiň esasy maksady döwürleriň kliniki suratlandyrmalaryň we bejeriş usullarynyň tapawutlylygydyr.

Çigin süňküniň ýokarky epimetafiziniň döwürleri

Çagalarda çigin süňküniň ýokary çetinde osteoepifiziolizler, hirurgik boýunjygyň döwürmegi gabat gelýär. Ýakyn ýerleşen bölek *osteoepifiziolizler*, *epifiziolizler* gaty seýrek duşýar.

Süňk döwürleriniň durşunyň kanagatlanarsyz ýagdaýynda tirsek süňküniň ýakyn ýerleşen böleginiň *metafizinden* geçirilen skelet çekdirmesi bilen bejerip bolýar. Ýumşak dokumalaryň süňk döwürleriniň arasyna düşen ýagdaýynda, ýapyk ýagdaýda süňk döwürlerini ýerine eltip bolmasa, açyk operatiw usulda döwürler ýerine eltilýär. Wolkow

Ogenesýanyň apparatynyň çiş bilen ýa-da Bogdanow şifti bilen *inter medulýar* berkidilýär.

IX

Süňküň bitmegi üçin 7–8 hepde gerek bolýar.

Bäbeklerde gabat gelyän natal döwürler *Dezo* usuly bilen saralýar. Sargyny 2 hepde saklamaly. Çigin süňküniň diafizar döwürleri biten soň dikeldiş bejergisi ýörite usul bilen geçirilýär. Bogunlaryň hereketi we elniň işleýşi 2 hepdäniň dowamynda öňki ýagdaýyna gelýär.

Çigin süňküniň distal *epimetafizar* döwürleri

Çagalarda çigin süňküniň *distal epimetafizar* döwürleri köp gabat gelyän şikeslenmeleriniň biridir. Şeýle-de, tirsek bognuna golaý bolanlygy sebäpli, şu döwürleri bejermeklikde uly kynçylyk döredýär. Şonuň üçin-de şu döwürleriň bejergisinde kanagatlanarsyz netijeler köpdür. Biz size G. A. Bairowyň toparlara bölünüşini hödürleýäris. Olar ikä bölünýär.

Şikesiň *mehanogenezinde* çaga eliniň üstüne urandan, ýara tirsek bognundan epilen ýagdaýynda ýykylýar.

- Birinji görnüşde *ekstenzion* döwür, ýagny süňküň *distal* bölegi ýakyn ýerleşen böleginden yzda ýatyr.

- Ikinji ýagdaýynda *fleksion* döwür süňküň distal bölegi ýakyn ýerleşen bölekden öňde ýatyr.

Kliniki alamatlary: agyry, uly çiş, ganüýşme, şekil üýtgame. Hereket tirsek bogunda biraz çäklenen, patologik hereket, hytyrды, süňk bölekleri üç tekizlikde-de üýtgemegi mümkin, süňk döwürleri yerinden süýşen ýagdaýynda Marksýň alamaty ýüze çykýar.

Süňk döwürleri yerinden kän üýtgän bolsa, onda gan ýa-da nerw damarlaryny gysyp, gan aýlanyşyny ýa-da elniň duýujylygyny, hereketini peseldýär.

Ýerine salmazdan öň elniň duýujylygyny we özbaşdak hereketini barlamak zerurdyr.

Bejerilisi. Süňk döwürleri yerinden köp üýtgän bolsa, yerli anestetik nowokainiň 1–2%-li erginini ulanmak bilen yerine salynýar. Döwürler yerli-yerine gowy goýlandan soň, pulsuny we duýujylygyny barlamak zerurdyr.

Marksyň alamatynda Gunter üçburçlugyna üns bermelidir, gips sargysy goýulmazdan öň sekizlik görnüşli sargy bilen saralan soň rentgenogramma edilýär.

Süňk döwürleriniň durşy kanagatlanarly bolan ýagdaýynda gips sargysyny goýmalydyr. Eger süňk döwürleriniň durşy kanagatlanarsyz bolsa, tirsek süňkünden süňk çekdirmesini goýmaly. Ýüküň agramy 3–4 kg çemesi bolmalydyr. Süňk döwürleri gowy ýerine barmadyk ýagdaýynda ýumşak dokumalaryň, nerwiň, gan damarynyň döwür ara düşen alamatlary bolan ýagdaýynda operatiw bejermeli.

Operasiýada süňk bölekleriniň üstüne düşen ýumşak dokumalar aýrylyp ýerine salma edilip, iki sany atanaklaýyn Kırşner çiş bilen berkidilýär we goşmaça immobilizasiýa üçin gips langetasy goýulýar.

Gips langetasy 3 hepde saklanýar we dikeldiliş bejergileri başlanýar. Şu döwürlerde dikeldiliş bejergisi ýörite usullar bilen ýerine ýetirilýär we onuň birnäçe aýa çekmegi mümkin.

Çigin süňküniň içki we lateral apofiziolizleri

Esasan, 8–14 ýaşlarda gabat gelýär. Şikesiň *mehanikogenezi* ýykylan wagty tirsek bognunda doly ýazgyn we daşyna gaňrylan halatda ýüze çykýar.

Kliniki alamatlary. Tirsek bognunda agyry deformasiýa eger çykyk bilen getirilen bolsa, bogun deformirlenen, hereket bolmaýar. İçki ýa-da daşky medial ýa-da lateral apofiziniň üstünde uly çiş bolýar we käwägt yerinden süýşüp duran apofiz elläp görmek bolýar.

Çykyk bar mahaly *Gýunter* we *Marksyň* alamatlary bozulýar. Döwügi kesgitlemek we bejerginiň göwrümünü anyklamak üçin iki ýagdaýda Rentgenogramma barlaglaryny etmek zerurdyr.

Bejerilişi. Eger-de apofiz yerinden 0,5 sm-den az süýşen bolsa, onda 3 hepdäniň dowamynda gips langetasy bilen bejermek mümkin.

Apofiz 0,5 sm köp yerinden süýşen we tirsek bognuň içinde bolan ýagdaýynda operasiýa etmek zerurdyr.

Operasiýa edilende süňk döwürleri yerine eltilip, Kırşner çiş bilen berkidilýär we goşmaça tiki goýulýar. Operasiýadan soň gips sargysy bilen 3–4 hepde saklanýar.

Gips sargysy aýrylansoň jemleýji dikeldişi bejergisi geçirilýär. Doly hereket 2–3 hepdeden bolmagy mümkin.

Çigin sünküniñ kellejiginiñ epifiziolizi we osteoepifiziolizl

IX

Çagalarda bogun içki döwükleriñ biri bolup, ol 4 ýaşdan 10 ýaş aralygynda köp gabat gelyär. Şikesiñ *mehanogenezinde* gönüden-göni urgý esasynda çaga ýykylanda, penjesinde, eli uzalan görnüşde sarsgyn gönüden-göni goşar süňkünden egin süňküniñ kellejigine geçirilýär, eger döwük ösüş böleginden geçýän bolsa, *epifizioliz metafiziñ* bir bölegi bilen aýrylan bolsa, oña osteoepifizioliz diýilýär. Şu döwükler bogun perdesi ýyrtylmagy bilen bolup geçýär we ýerinden süýşende bogun perdesiniñ döwügiñiñ arasyna düşýär we bogna gan öýýär. Döwük daşa we aşak süýşýär, urgynyñ zarbyna laýyklykda 90° – 180° çenli towlanýan halatlarda gabat gelyär.

Kliniki alamatlary. Şu döwüklerde tirsek bogrunyñ lateral tarapynda agyry, uly çiş, şekil üýtgemesi, elläniñde süňk hytyrdylary bolýar, penjede hereket bar, agyry ýok. Eliñ hereketi çäklenen pronasiýa ýagdaýynda sallanyp durýar, duýujylygy we gan aýlanyşy peselmeýär, ýöne duýujylygyny we pulsuny hökmany ýagdaýda barlamaly. Eger çiş köp bolan ýagdaýynda süňk döwüklerini elläp bilmek mümkinçiligi azalýar. Çaga goşmaça azar bermezlik üçin köp ellemek hökman dälidir.

Kliniki ýagdaýyny anyklamak we bejerginiñ möçberini takykklamak üçin tirsek bognunda iki ýagdaýda rentgen barlaglaryny geçirmek zerur.

Bejerilişi. Çigin sünküniñ kellejiginiñ epifiziolizinde we osteoepifiziolizinde ýerinden süýşmedik ýagdaýynda gips langetasy goýulýar. Ýerinden 60° süýşen ýagdaýynda seýikleme edilip ýerine eltilýär. Ýerine eltilip bolmadyk halatlarynda operatiw bejergi hökmandyr, sebäbi durnukly şekil üýtgemesi galýar ýa-da *pseudoartröz* bolmagy ähtimaldyr.

Eger süňk döwükleri 60° köp süýşen halatlarynda ýerine salmazdan operatiw bejergä alynýar, sebäbi süňk döwükleriniñ arasyna düşen bogun perdesi döwükleriñ ýerine barmagyna päsgel berýäni üçin gerekmejek goşmaça şikes ýetirmeli dälidir.

Operasiýa edilende süňk döwükleri ýerine eltilip, *Kişrneriñ* iki çiş bilen berkidilýär. Çişleriñ biri trans artikulýar ibermelidir. Operasiýadan soň gips langetasy goýulýar we 3–4 hepde gips sargysynda

saklanýar. Gips sargysy aýrylansoň, çişler azalyp dikeldiş bejergisi ýörite usul bilen ýerine ýetirilýär. Ösüş böleginiň şikesli bolanlygy sebäpli, onuň ösüşiniň azalmagy mümkin.

Bilek süňkleriniň döwürleri

Çagalarda döwürleriň içinde bilek süňküniň döwügi birinji ýeri eýeleýär.

Bilek süňküniň döwürleri tirsek bognunyň içinde – ýakyn ýerleşen bölek distal epimetafizlerinde we diafizlerinde gabat gelýär. Şikeslenmäniň mehanogenezinde döwürler gös-göni urgudan hem uzadan eliniň üstüne ýykylanda döreýär.

Bilek süňküniň boýunjygynyň döwürmegi

Çaga ýykylanda, uzadan eliniň üstüne aýasyna daýanýar. Şeýlelikde, *proksimal epimetafizde epifizi* ýa-da *ostoeipifiziolizde* döreýär ýa-da bilek süňküniň boýunjygy döwlen halatynda tirsek süňküniň ýakyn ýerleşen bölek metafiziniň hem döwürmegi mümkin.

Kliniki alamatlary. Goşar ýaýjyk süňküniň kellejiginiň durýan ýerinde güýçli agyry, çiş bolýar. *Supinasiýa* we *pronasiýa* hereketi agyr bolýar we azalýar. Şol wagtyň özünde tirsek bognundaky epilme we ýazylma hereketleri çäklenmedikdir.

Seredilende nerwiň, bilegiň işleşini barlamak hökmandyr. Şikesiň doly ýagdaýyny we etmeli kömegiň göwrümini takykklamak üçin rentgenogramma geçirmek zerurdyr.

Bejerilişi. Bilek süňküniň kellejiginiň döwüginin bejergisi ýerinden süýşme derejesine bagly bolýar, ýerinden süýşmedik epifiziolizlerde ýa-da 1/3-den bölegi süýşen döwürlerde diňe gips langesyny 3 hepde goýmak bilen bejerip bolýar. Eger-de süňk döwürleri ýerinde 1/3 den köp üýtgän bolsa, onda ýerine salmak hökmandyr, sebäbi tirsek bognunda bogun perdesi ýyrtylansoň süňk döwürlerini ýerine salmak kyn bolýar.

Eger-de süňk döwürleriniň ýerine eltilip bolmadyk ýagdaýynda operatiw bejergi geçirmelidir. Ol umumy *anesteziýanyň* täsiri astynda açyk ýerine salma edilip *transartikulýar Kirşneriň* çiş bilen berkidilýär. Nur süňküniň kellesini aýyrmak maslahat berilmeýär (gada-gandyр). Ulalanda tirsek gyşyklygyna we bognuň biomehaniki taýdan üýtgemegine we durnuksyzlygyna getirýär.

Süňk döwürleri ýerine eltilenden soň 3–4 hepde gips sargysynda saklanýar. Operasiýadan soň *Kirşner* çiş 4 hepdeden aýrylýar. Ýörite şu döwürge mahsus bolan usullar boýunça dikeldiş bejergisi geçirilýär. 1–2 hepdeden soň eliň hereketi doly dikelýär.

Tirsek süňkünde kiçi kelläniň döwürmegi

Şu döwürler, esasan, uly çagalarda gabat gelýär. Olaryň gelip çykyşy gönüden-göni urgynyň esasynda bolýar.

Kliniki alamatlary. Seredilende, çiş, agyry, döwür ýerde patologik hereket, süňk döwürleriniň hytyrdysy eşidilýär. Eliň epilmesi ýa-da açylmasy agyryly we çäklenen ýagdaýda bolýar.

Şikesiň kesgidini doly anyklamak we kömegiň möçberini takykklamak üçin *rentgenogramma* etmek zerurdyr. Eger süňk bölekleri yerinden az üýtgän bolsa, onda sagdyn tarapy bilen deňeşdirmek gerekdir.

Bejerilişi. Eger süňk döwürleri yerinden üýtgedemelik bolsa ýa-da az-kem süýşen ýagdaýda 3–4 mm-den köp bolmasa, tirsek bogny 100–110° getirilip, supinasiýa ýagdaýynda gips langetasy goýulýar. Eger süňk döwürleriniň arasy köp açylan bolsa, onda wagtlaýyn ýerine salma edilýär, tirsek bogny doly ýazylyan (170°–180°) *supinasiýa* ýagdaýynda gips *langetasy* goýulýar.

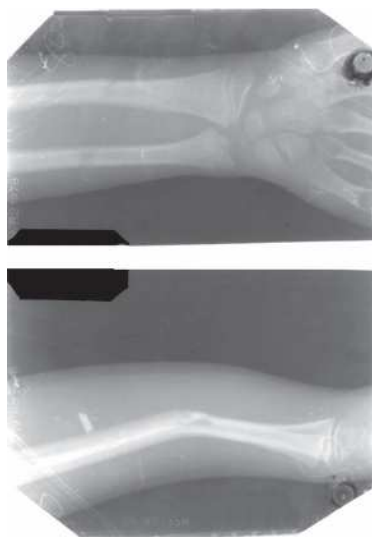
Eger süňk döwürleri ýerine barmadyk ýagdaýynda açyk operatiw ýerine eltilip, döwürler II görnüşli tikilip, *Kirşner* çiş bilen berkidilýär. Operasiýadan soň gips langetasy 4 hepde goýulýar. Süňk döwürleri bitenden soňra gips *langetasy* we *Kirşner* çiş aýrylýar. Dikeldiş bejergisi ýörite usul boýunça 2 hepdäniň dowamynda geçirilýär we tirsek bognunda hereket öňki kaddyna barýar.

Bilek we tirsek süňkleriniň diafizleriniň döwürleri

Çagalarda şu döwürler köp gabat gelýär. Iki süňküň bilelikdäki döwürleri, köplenç ýagdaýda orta hem aşak çetinde bolýar. Kiçi ýaşly çagalarda köp halatlarda gabygasty ýa-da «ýaşyl şahajyk» görnüşli döwürler gabat gelýär. Uly ýaşly çagalarda doly yerinden süýşen döwürler gabat gelip, distal çetleri arka ýüzüne süýşýärler.

Kliniki alamtalary. Gabygasty döwüklerde agyry we çiş bolýar. «Ýaşyl şahajyk» (66-njy surat) görnüşli döwüklerde agyry, çiş we şekil üýtgemesi bolýar. Ýerinden süýşen doly döwüklerde agyry, çiş, şekil üýtgame, bolmaly hereket, eliň işleýşiniň bolmazlygy, hytyrды ýaly alamatlar bolýar. Şikesiň doly ýagdaýyny we bejeriş usulyny takykklamak üçin rentgenografiýa barlagyny geçirmek hökmandyr.

Bilek we tirsek süňkleriniň gabygasty döwüklerinde ýerine salma gerek däl. Ol 2–3 hepde gips langetasy bilen *immobilizasiýa* edilýär. Ýaşyl şahajyk görnüşli döwüklerde ýerli ýa-da umumy *anesteziýanyň* täsiri astynda ýerine salma etmek hökmandyr. Ýerine salnanda döwülmän galan süňk gabygyny hem döwmelidir. Şeýle edilende ses edip döwülýär we geljekde süňk döwükleriniň durnukly durmagyna getirýär. Döwükler ýerine eltilensoň gips langetasy goýulýar. Çişi gaýdanson gips *langetasy* aýlawly gips sargysyna geçirilýär. *Immobilizasiýanyň* möhleti 3 hepdeden 8 hepdä çenli, döwüğine we ýaşyna görä bolmalydyr. Döwükler bitensoň dikeldiji bejergi ýörite usul bilen 1 hepde geçirilýär. Bogunlardaky hereket öňki kaddyna barýar.



66-njy surat.
Çat açmanyň görnüşi iki
projeksiýada

Bilek-tirsek süňkleriniň üzňe we çykyklar bilen utgaşdyrylan döwükleri

Bilek süňküniň üzňe diafizar döwükleri beýleki döwüklere seredeniňde seýrek gadat gelýär. Orta we ýokary çetinde süňk döwükleri öz ýerinden üýtgeýändir, aşak çetinde gabygasty döwükler, *epifiziolizler*, *osteoepifiziolizler* gabat gelýär.

Mehanogenezi gönüden-göni urgudan hem-de eliň penjesiniň üstüne ýykylmaktan döwülýär.

Kliniki alamatlary. Agyry, çiş, şekil üýtgemesi döwügiň ýerleşen ýerine we ýerinden süýşenligine baglydyr. Gabygasty gysylan döwürlerde döwür alamatlary az bolýar.

Şikesiň ýagdaýyny anyklamak we bejeriş usulyny takykklamak üçin rentgen barlaglaryny etmek zerurdyr.

Bejerilişi. Ýerinden süýşmedik döwürlerde 3–4 hepde aralygynda döwügiň ýerleşen ýerine laýyklykda we ýaşyna görä gips langetasy goýulýar.

Ýerinden süýşen döwürleri umumy ýa-da ýerli *anesteziýanyň* täsiri astynda repozisiýa geçirilýär we langeta goýulýar.

Süňk döwürleri bitensoň gips sargysy aýrylyp, dikeldiş bejergi ýörite usullar bilen şol alan şikesine laýyklykda geçirilýär, bir hepdäniň dowamynda bogunlaryň hereketi kaddyna getirilýär.

Galiasiýa döwügi we çykygy

Nur süňküniň aşak ýa-da orta çetiniň döwügi hem-de tirsek süňküniň kellesiniň çykygy. Ol döwürler çagalarda seýrek gabat gelýär.

Gelip çykyşy. Urgy gönüden-göni däl. Çaga ýykylanda, eliniň aýasyna daýananda, nur süňki döwülüp, hereketi aşak dowam edeniňde, tirsek süňküniň kellesi bogun perdesini ýyrtyp ýerinden çykýar.

Kliniki alamatlary. Agyry, çiş, nur süňküniň döwlen ýerinde çişniň emele gelmegi bilen şekil üýtgemesi we ýerinden kân süýşenligi üçin, tirsek süňki aýa tarapdan çykyp durýar.

Ýagdaýyny anyklamak we bejerginiň möçberini takykklamak üçin iki ýagdaýda rentgen barlaglaryny etmek zerurdyr.

Bejerilişi. Umumy *anesteziýanyň* täsiri astynda ýerine salmaly we gips langetasyny goýmaly. Eger döwür nur süňküniň aşaky çetinde bolsa, onda 3–4 hepde, orta böleginde bolsa 4–6 hepde ýaşyna görä möhlet bellemeli.

Süňk döwügi gowy ýerine goýlanda tirsek süňküniň kellesini ýerine eltmek kyn däl, ýöne süňk ýerine eltilmese, onda *relýuksasiýa* ýa-da *sublýuksasiýa* galýar.

Madelung keselindäki ýaly şekil üýtgemesiniň ýüze çykmagyna we penjäniň walgus gyşarmagyna sebäp bolýar. Gips sargysy aýrylanýandan soňky bejergi ýörite usullar boýunça geçirilýär. Bir hepde möhletde bogunlardaky hereket dikelýär.

Bilek süňküniň distal epifizi we osteoepifizi

XI

Çagalarda bilek süňküniň *epifiziolizi epifiziolizleriň* arasynda birinji ýeri eýelýär. Trawmatik *epifiziolizler* çagalar üçin mahsus bolan şikesleriň biridir, ýöne arassa *epifizioliz* görnüşinde seýrek gabat gelýär. Köp halatda *metafiziň* bir bölegi bilen döwülýär. Şeýle döwürler süňke zeper ýetmegi bilen geljekki ösüşde *Madelung* şekil üýtgemesi emele gelmek howpy bar bolany üçin şu döwürleri gowy ýerine goýmak hökmandyr. Şu görnüşli *epifiziolizler we osteoepifiziolizler*, köplenç tirsek süňküniň aşak çetiniň döwürmegi bilen gabat gelýär.

Keseliň gelip çykyşy. Çaga ýykylanda uzadan eliniň aýasyna daýanç berende ýüze çykýar.

Kliniki alamatlary. Çagalarda ýerinden az süýşen we süýşmedik *epifiziolizlerde, osteoepifiziolizlerde* ýeke agyry, çiş az bolýar. Ýerinden süýşen *epifiziolizlerde we osteoepifiziolizlerde* agyry çişden başga-da tüpeň naýzasy görnüşli şekil üýtgemesi bolýar.

Şikesiň doly kesgitlemesini anyklamak we bejergini doly geçirmek üçin iki ýagdaýda rentgen barlaglaryny geçirmek zerurdyr.

Bejerilişi. Çagalarda umumy *anesteziýanyň* täsiri astynda uly ýaşly çagalarda nowokainiň 1–2%-li erginini her ýaşyna 1 ml döwlen ýerine sançmak bilen ýerine salmak mümkindir. Süňk döwürlerini seresap we takyk ýerine salmak zerurdyr.

Ýerine salnandan soň 3–4 hepde ýaşyna görä gips langetasy bilen daňy edilýär.

Süňk döwürleri bitensoň, gips sargysy aýrylyp dikeldiji bejergi ýörite usullar boýunça geçirilýär we bir hepdeň dowamynda bogunlarynyň hereketi gowulanýar we işleýşi doly gaýdyp gelýär.

Tirsek süňküniň orta we ýakyn ýerleşen böleginiň döwürmegi, bilek süňküniň kellesiniň çykygy (*Monteji, Brehta, Malgeni döwür – çykyklary*)

Diňe tirsek süňküniň döwürleri seýrek gabat gelýär, tirsek süňküniň döwügi goşar-ýaýjyk süňküniň kellesiniň çykygy bilen ýygy-ýygydan gabat gelýär. Tirsek süňküniň diafizinden orta ýa-da ýokary çetinde döwür we ýerinden süýşen döwür goşar süňküniň kellesiniň çykygy bilen gabat gelse, oňa Montejiň döwür çykygy

diýilýär. Tirsek süňküniň *proksimal metafiziň* döwlen we ýerinden süýşen goşar süňküniň kellesiniň çykygy bilen gabat gelse, Brehtiň döwügi-çykygy diýilýär. *Olekranionyň* döwügi ýerinden süýşen we bilek süňkleriniň doly çykygy bilen gabat gelse, *Malgeniň* döwük çykygy diýilýär.

Keseliň gelip çykyşy. Çagalarda gönüden-göni goranmak ýagdaýynda we epilen eliň üstüne ýykylanda şu döwükler duş gelýär.

Kliniki alamatlary. Döwlen we çykan ýerinde çiş, agyry, şekil üýtgemesi, eli *pronasiýa* ýagdaýynda sallanyp durýar we *Malgeni* döwük-çykygynda eli *supinasiýa* ýagdaýynda, çala epilen ýagdaýynda, eplenme we ýazylma hereketi ýok, pružyn ýaly. Şu döwük-çykyklarda nerw we gan damarlaryna zeper ýetmegi mümkin bolany üçin pulsň urşuny, duýujylygyny, hereketini barlamaly. Şikesiň doly ýagdaýyny anyklamak hem bejerginiň göwrümini taklamak üçin rentgen barlagyny geçirmek zerurdyr. Bilinmän galan çykyk ýa-da doly däl çykyk soň tirsek boglundaky hereketi çäklendirýär. Şonuň üçin-de rentgenogrammada Şmidiň we Ginzburgyň çykygyny çyzyp süňkleriň anatomik gatnaşygyny barlamak hökmandyr.

Bejerilişi. Çagalarda umumy *anesteziýanyň* täsiri astynda ýerine salmak zerurdyr. Goşar süňküniň kellesiniň çykygy ýerine eltilende tirsek süňküniň döwük ýeri düzelýär, kem-käsini el bilen basyşdyryp dogurlap bolýar. Çykyk ýerine salnyp, döwük ýerine goýlansoň tirsek bogny 45° epilip gips langetasy goýulýar. Barlag rentgenografýada süňk döwükleriniň ýerleşşi kanagatlanarsyz bolsa, operatiw bejergini geçirmeli. Tirsek-süňk döwükleri ýerine eltilip osteosintez edilensoň, goşar süňküniň kellesi interperirlenen dokumalary bogun perdesini aýryp süňk kellesi ýerine eltilýär. Bagjygyny tikmek ýa-da berkitmek hökman däl. Operasiýadan soň gips langetasy goýulýar. Ýerine salmadan we operasiýadan soň *immobilizasiýanyň* möhleti 3 hepdeden 6 hepdä çenli çaganyň ýaşyna we tirsek süňküniň döwlen ýerine bagly bolýar. Gips sargysy aýrylansoň dikeldiş bejergisi 2 hepdeden ýörite usullar bilen geçirilýär we bogundaky hereket doly öňki kaddyna gelýär.

Penjäniň we barmak süňkleriniň döwürleri dogry we öz wagtyn-da bejerilmedik halatlarynda, eliň işleýşine uly zyýan ýetýär.

Keseliň gelip çykyşy. Penjäniň we barmaklaryň döwügi gönüden-göni urgynyň esasynda ýa-da bir agyr zadyň arasynda galanda, gapjalmakdan bolýar. Aýa süňklerinden, köplenç, os nowikularis, os lunatum we beýleki süňkler gaty seýrek döwürlýär.

Kliniki alamatlary. Agyry, çiş şu hili döwürlere mahsusdyr. Ýagdaýyny takykklamak üçin rentgen barlaglaryny geçirmek hökmandyr.

Bejerilisi. Goşar süňkleriniň döwürlerinde ýerinden üýtgemegi kän gabat gelýär. Şonuň üçin-de 4–5 hepde orta fziologik ýagdaýynda *gips langetasy* bilen saklanýar. Aýa süňkleriniň döwürleri ýerinden burç görnüşinde üýtgän bolsa, onda ýerine salmaklyga degişli we gips langetasy bilen 3 hepde çenli saklanýar.

Çagalarda *Benneta döwügi* hem gabat gelýär. Şu hili döwügi ýerine goýmak üçin I barmakdan daşyna gaňryp çekip ýakyn ýerleşen bölegini basyp ýerine eltmek mümkin. Ýerine eltilensoň gips langedatada 3 hepde saklamaly.

Barmak süňkleriniň ýerinden süýşen ýapyk döwürlerinde, epifiziolizlerinde, ýerine eltmek we *gips langetasynda* saklamak kyndyr. Şeýle ýagdaýda inçe Kirşner çiş bilen ýa-da sanjym iňnesi bilen süňk döwürlerini berkitmeli. Üç hepdeden gips sargysyny aýryp, dikeldiş bejergisini geçirmeli.

Çagalarda, köplenç, ýagdaýda barmaklaryň gapjалан döwürleri ýaralar bilen, şikesli doly we doly däl *amputasiýaly* ýumşak dokumalarynyň, deriniň ýetmezçiligi ýaly şikesler açyk döwürler bilen gabat gelýär.

Şeýle ýagdaýda umumy *anesteziýanyň* täsiri astynda ýara arassalanyp süňk döwürleri ýerine goýlup, sanjym iňnesi bilen berkidilensoň derini ilkinji ýukajyk gatlak etmeli. Üç hepde gips langetasynda saklap, soň dikeldiş bejergisini geçirmeli.

But süňküniň döwügi

IX

Çagalarda but süňküniň dowügi ähli hassahanada ýatymlaýyn bejergi alýan şikesleriň 16,6%-ni tutýar.

But süňki ýakyn *epimetafizar* böleginde köp duş gelýär. But süňküniň kellesiniň *epifiziolizi*, boýunjygynyň döwügi, *transtrachan-terial*, *subtrachanterial* döwürleri öz içine alýar.

But süňküniň distal çetinde, *epimetafizar* böleginde *epifizio-liz*, *osteoepifiziolizler* aýratyn lateral we içki *epikondulýar* döwürler gabat gelýär. Döwürler but süňküniň *diafiziniň* ýokary, orta we aşak böleginde bolup, göni, kese gyýak, wint şekilli, bölekleyin ýerinden süýşen we süýşmedik, gabygasty, «ýaşyl şahajyk» görnüşlerinde ga-bat gelýärler.

But süňküniň ýakyn ýerleşen bölekleriniň epimetafizar döwürleri

Çagalarda uýluk süňküniň kellesiniň şikesli *epifiziolizi* örän seýrek gabat gelýär.

But süňküniň boýnunyň döwügi biziň gözegçiliklerimizde bir ýylyň dowamynda bejerilen çagalaryň 1000-sinden 1–2 sanysynda duşýarlar. Ol döwürleriň sebäbi ýokardan gaçmak bilen bir hatarda gapdaldan bolan urgy bolup biler. *Epifiziolizler*, bognuň içki, *later-al* ýa-da *transtrochanterial*, *subtrochanterial* uly we kiçi *trochanter apofiziolizi*, *epifiziolizi* we *transcervical* bogun içi, *trans sub – trochanterial* döwürler bogun daşky döwürler hasap edilýär.

Kliniki alamatlary. Çaganyň aýagyny özüne çeken ýag-daýynda, aýak daşyna aýlanýar (*rotasiýa*), ökjesini galdyryp bil-meýär. Çaga ýanbaş bognundaky agyra, çişe arz edýär. Elläniňde we hereket edende agyry köpeliýär, *trochanter mayor Roze Nelaton* çyzygyndan ýokarda durýar. Ýagdaýyny doly anyklamak we bejerginiň göwrümini takykklamak üçin rentgen barlagyndan ge-çirmeli bolýar.

Bejerilişi. But süňküniň *epifiziolizlerinde*, *transcerwikal* dö-würlerinde göwre süňki çekdirmesi bilen çekdirilip, eger ýerinden süýşmedik bolsa, az ýük bilen (2–3 kg toweregi), eger ýerinden süýşen bolsa, 6–10 kg ýük bilen çekdirilip süňk döwürleri ýerine

etilýär. Çaga *transcerwikal osteosintezi* Kirşner çişleri bilen edilýär, ýöne 1–2 hepdeden *koksit gips* sargysy goýlup, 8–10 hepde saglyk öýüne bejergä iberilýär. Gips sargysy çişler aýrylandan soň çaganyň aýagyna daýanç bermän ýylyň dowamynda dikeldiji bejergileri geçirmeli. Şondan soň pişekde ýöremäge, ýuwaş-ýuwaş basyp ýöremeklige rugsat edilýär. Şeýle düzgün ýerine ýetirilmedik halatynda but süňküniň kellesiniň *aseptiki nekrozy* bolmagy mümkin.

Uly we kiçi trohanterleriň üzňe apofiziolizleri

Uly we kiçi *trohanterleriň* üzňe *apofiziolizleri* seýrek gabat gelýän şikeslenmeleriň biridir.

Gelip çykyşy. Gönüden-göni ýykylanda urgy sebäpli bolýar.

Kliniki alamatlary. Ýerinde agyry, çiş, hereket bolýar. Kiçi trohanterde adduksiýa agyryly. Rentgenogramma ýagdaýyny arkaly näsagyň anyklamak we bejerginiň döwri takyklanylýar.

Bejerilişi. Näsag Belleriň söýeginde 4 hepde saklamaly we şondan soňra dikeldiş bejergisini ýörite usullar bilen geçirmeli.

But süňküniň diafiziniň döwürleri

Bu döwürler köp gabat gelýär.

Keseliň gelip çykyşy. Şikesler gönüden-göni urgynyň we ýokardan ýykylanda, ýol-ulag heläkçilikleri (*bamperiň* beýikligine gabat gelýär) netijesinde ýüze çykýar. But süňkünde göni, gytak bint görnüşli döwürler duş gelýär. Şeýle döwürler diafiziň yokary, orta we aşaky çetlerinde gabat gelmek bilen ýerinden üýtgemegiň täsir eden güýjüne we *muskullaryň* güýjüne baglydyr. Şeýle-de, açyk we ýapyk döwürler tapawutlandyrylýar.

Kliniki alamatlary. Süňk döwürleriniň segmentleriniň yerinden uly üýtgemelerinde şikesi kesgitlemek kyn däl, sebäbi döwürlere mahsus bolan ähli alamatlary ýüze çykaryp, agyry, çiş hytyrды, aýagyň gysgalmagy, daşyna ýa-da içine gysaryp ýatmagy, patologik hereket, işleýşini ýitirmek, şekil üýtgemesi bolýar.

Barlag *rentgenogrammasy* döwügiň ýagdaýyny anyklamak we bejerginiň möçberini takykamak üçin geçirilýär.

Bejerilişi. Uýluk süňküniň diafiziniň döwügiň bejergisi umu-

my *anesteziýanyň* täsiri astynda ýerine salnandan soň 5 ýaşdan ýokary bolan çagalarda uly injik süňküniň *diafiziniň* ýakyn ýerleşen bölek çetinden geçirilen Kirşner çişinden göwre süňk çekdirmesi goýulýar. Kirşner çiş *tuberositaz* tibiýadan 2 sm aşakdan geçirilýär, sebäbi *apofiz* ösüş bölegine zeper ýetirilende göwre süňk çekdirmesiniň wagtyndan öň gopup aýrylmagy mümkin ýa-da uzagyndan ösüş böleginiň ir ýapylmagy uly injik süňküniň *recurwasiýa* şekil üýtgemesiniň ýüze çykmagy mümkin. Aýagy *Belleriň funksional şinasynda* 3 ýaşa çenli çagalarda ýatyrylyp ýük asylýar. *Şede* usuly boýunça deri çekdirmesi ýelim ýa-da kleý bilen *wertikal* ýagdaýda geçirilýär.

3 ýaşdan 5 ýaş aralykdaky çagalarda wertikal göwre süňk çekdirmesi içki topugyň 2–3 sm uly injik süňküniň distal metafizinden diafizine geçýän yerinden Kirşner çiş geçirilip, wertikal şede görnüşli edilip goýulýar.

Uly çagalarda ýüküniň agramy çaganyň agramynyň 15–20%-i bolmaly. Ýerine salnyp çekdirme edilen çagalara hökman rentgen barlagy geçirilmelidir.

Çekdirmeler bilen bejerilýän çagalarda 3 günden soňra (ýerinde, çekdirmeler aýrylmazdan) hökman barlag *rentgenogrammasy* gerek, sebäbi 2–3 günden beden myşsalarý gowşap, süňk döwürleri öz ýerine barýar. Şondan soň çekdirmeler saklaýjy hökmünde hyzmat edýär. Geljekki rentgen barlagyny gerek bolsa etmeli, eger süňk döwürleriniň durşy kanagatlanarly bolsa geljekki barlag *rentgenogrammalary* hökman dälär.

Süňk çekdirmesinde 21 gün ýa-da 3 hepdäniň dowamynda bejerilýär. Şondan soň *koksit* gips sargysy goýulýar.

But süňküniň gips sargydaky *immobilizasiýasy* 3 hepdeden 8 hepdä çenli bolup, onuň ýaşyna we döwügiň derejesine görä möhlet berilýär hem-de saglyk öýlerine bejergä goýberilýär.

Gips sargysy aýrylandan soň *rentgenogramma* edilip süňk döwürleriniň bitişi anyklanylýar hem-de ýörite dikeldiş usullary bilen bejergi geçirilýär. Bejergini doly göwrümde alandan soň pişekde ýöremeklige rugsat edilýär.

Kiçi ýaşly çagalar rahat we rahide meňzeş keseller bilen keselänlerinde uýluk süňküniň diafiziniň aşak çetinde «ýaşyl şahajyk» görnüşli döwürler gabat gelýär.

Keseliň gelip çykyşy. Sähelçe şikeslerden döran döwükler köplenç halatlarda kynçylyksyz anyklanylýar. Şikes alamatlaryna ýerli çiş we agyry, käwagt şekil üýtgemesi degişlidir. *Rentgenogramma* barlagynda döwügi anyklamaga we kesgit goýmaga mümkinçilik berýär.

Bejerilişi. Ýerli ýa-da umumy *anesteziýanyň* täsiri astynda ýerine salnanda ýelim ýa-da **kleýol** çekdirmesinde 3 hepde saklamaly we ýene 1 hepde dikeldiş bejergisini geçirmeli.

Bu şikes bejerilende rahat we rahide meňzeş keselleri bejerýän dermanlary hem bir wagtda ulanmalydyr.

But süňküniň distal epimetafiziniň döwükleri

Çagalarda, köplenç, *distal epifiziolizler* we *osteoepifiziolizler* gabat gelýär. Olar gönüden-göni urgy we göni däl urgy netijesinde ýokardan gaçmak, ýol-ulag hagysalarynda ýüze çykýar.

Kliniki alamatlary. Agyry, çiş, şekil üýtgame, patologik hereket, hytyrды, aýagynyň hereketiniň bozulmagy, dyz bognunda çiş, gan öýme, bogunda suwuklygyň ýygnanandygy duýulýar. Eger ýerinden üýtgän süňkler gan damarlaryny gysýan bolsa, onda dyzdan aşak çetiniň gögermegi, arteriýa *dorzalis pedisde* damar urgusy kesgitlenilmeýär, nerw damarlary gysylan bolsa, duýujylygy we hereketi peselýär, şu alamatlary hökman barlamaly.

Bejerilişi. Şeýle döwükler umumy *anesteziýanyň* täsiri astynda ýerine salnanda, göwräni hökmany suratda süňk çekdirmesine goýmaly. Ýokarda aýdylyşy ýaly, göwre süňk çekdirmesinde 3–4 hepde (ýaşyna görä) saklanýar, gerek bolsa dyzçanaklyk bognuna sanjym edilip, köne gan aýrylýar. Süňk çekdirmesi aýrylandan soň, ýörite usullar bilen göwrede dikeldiş bejergisi geçirilýär. Dyz bognunyň hereketi doly dikelenden soň, pişekde aýagyna basyp ýöremek rugsat edilýär.

Bäbeklerde but süňküniň döwügi

Çaga doglan wagty onuň aýagy çykyp gelýär, nädogry çekilende but süňküniň sikesleri dörap bilýär. But süňki, köplenç, halatda diafizinde döwülýär hem-de yerinden süýşen ýagdaýynda gabat gelýär.

Şeýle ýagdaýda çagany Krede-Keferiň usuly boýunça (aýagyny öz göwresine saramaly) ýa-da Blaunt, Ibadalekiň usullaryny ulanmak arkaly bejerip bolýar. But süňküniň *distal epifiziolizi* hem gabat gelýär, dyz bognunda çiş bolansoň, *distal epifizar osteomielitinden* seljermek üçin rentgen barlaglary geçirilýär soňra ýerine salnanda ýelim çekdirmesine asyp goýmaly. Şeýle çekdirmede but süňküniň dökükleri bäbeklerde 12–14 günde doly bitýär. Olar üçin ýörite dikeldiji bejergileri ulanmak hökman dälidir.

Injik süňkleriniň dökükleri

Injik süňki esasynda 5 ýaşdan uly çagalarda kän gabat gelmek bilen, olar süňk dökükleriniň 8%-ni tutýarlar.

Gelip çykyşy. Dökükleriň döremeginde gönüden-göni urgy, aýagy tovlanyp ýykylma, ýol-ulag hadysalary, beýikden ýykylma, aýagynyň üstüne agyr bir zadyň gaçmagy ýaly sebäplerden durýar. Olar göni, gytak, *bint* görnüşli, bölekleyin ýerinden inine, uzynlygyna, burç boýunça, *rotasion*, üýtgän, açyk we ýapyk dökükler gabat gelýär. Süňk gabygasty, «*ýaşyl şahajyk*» dökügi görnüşli bolýar. *Distal* we ýakyn ýerleşen bölek *epimetafizar* böleklerde *epifiziolizler osteoepifiziolizler* ýerinden süýşen we süýşmedik bir ýa-da iki süňkünde dökükleri gabat gelýär.

Kliniki alamatlary. Dökükleriň ýerleşýän ýerine we görnüşine laýyklykda kliniki alamatlary bolýar. Süňk gabygasty döküklerde çiş we agyry bolýar. Burç görnüşli ýerinden üýtgänsoň, şekil üýtgemesi goşulýar ýa-da *wint* görnüşli döküklerde ýerinden süýşmedik *epifiziolizlerde* we *osteoepifiziolizlerde* kliniki alamatlary çiş we agyrydan ybarat bolýar.

Rentgen barlaglarynyň ähmiýeti uludyr. Ýerinden süýşen doly döküklerde agyry, çiş, *deformasiýa*, patologik hereket, hytyrды, aýagyň işleýşiniň ýitmegi ýaly alamatlary bardyr. Şikesiň kesgidini anyklamak we bejerişiň göwrümini takykklamak üçin rentgen barlagyny geçirmek zerurdyr.

Bejerilişi. Kiçi injik süňküniň dökükleri ýerinden üýtgän bolsa-da, ýerine eltilip *gips langetasy* goýulýar, daşky gapdal topugyň *late-ral* ýerinden süýşen epifiziolizide we aşa çetindäki döküklerde ýeri-

ne salma edilip gowy ýerine goýmak hökmandyr, soňra daban ökjesi bilen biraz sepleme, ýagny *walgus* ýagdaýyna getirilýär we çuň *gips langetasy* goýulýar. Şu döwürlerde gipsi 3–4 hepde saklamak ýeterlikdir. Ýerinden süýşmedik döwürleri dabany ortaça ýagdaýynda saklap, 3 hepdeläp gips langetasy bilen berkidilýär.

Uly injik süňküniň yerinden üýtgedemik döwürleri *epifiziolizleri*, *osteopifiziolizleri* gips langetasy bilen 3 hepdeden 8 hepdä çenli ýaşyna we döwügiň ýerleşen ýerine görä gips sargysynda saklanýar. Uly injik süňküniň yerinden üýtgän *distal epifiziolizi* umumy *anesteziýanyň* täsiri astynda ýerine salnyp, daban ökjesi *walgus* ýagdaýynda eltilip, langetasy goýullýar we 3–4 hepde saklanýar.

Şondan soň dikeldiji bejergiler ýörite usullar bilen geçirilýär. Uly injik süňküniň yerinden süýşen *diafizar* döwürlerinde *anesteziýanyň* täsiri astynda ýerine salnyp ökje süňkünden *Kirşner çiş*i geçirilip göwrä süňk çekdirmesi goýulýar, ayak Bel-ler şinasynda ýatyrylyp, ýük asylýar. Çaganyň agramyna görä 8–10%-e laýyklykda ýük asylýar. Skelet çekdirmesinde 3 hepdäniň dowamynda saklanýar. 3–4 gün geçensoň rentgen barlagyny etmek zerur. Göwre süňk çekdirmesinden aýrylansoň, injik *fiziologik walgus* ýagdaýyna getirilip dabana orta ýagdaýynda gips sargysy goýulýar we saglyk öýüne bejergä iberilýär. Umumy immobilizasiýa 6 hepdeden 8–10 hepdä çenli çaganyň ýaşyna we döwügiň häsiýetine görä dowam etmeli. Süňk döwürleri ýerine barmadyk we süňkün arasynda ýumşak dokumalar düşen ýagdaýynda, uly ýaşly çagalarda operatiw bejergiler geçirmeli ýa-da kompression distraksion osteosintez geçirilýär. Şeýle osteosintezleri geçirmekde, köplenç, *Ilizarowyň* aparaty ulanylýar.

Süňk döwürleri gowy bitensoň, gips sargysy aýrylýar we ýörite usullar bilen dikeldiş bejergisi geçirilýär. Bogunlarda hereket doly göwrümini alandan soň, ýuwaş-ýuwaş basyp, pişekli ýöremeklige rugsat edilýär.

Daban we barmak süňkleriniň döwügi

Çagalarda ähli süňk döwürleriniň içinde daban we barmak süňkleriniň döwürleri 5% töwereginde duş gelýär.

Sebäpleri. Beýiklikden ýykylma, aýagynyň üstüne agyr zat gaçma, büdüreme sebäp bolýar.

Ökje we ökje üsti (aşyklyk) süňküň (*talus*) döwürleri has hem agyrdyr. Bu süňkleriň döwürleri gaty ýere göni ökjäniň üstüne ýykylanda bolýar, gysylan mahaly döwürlýär.

Kliniki alamatlary. Çaga ýörände ökjesine basyp bilenok, agyry, çiş, gan öýülme, elläniňde we hereket edilende agyry güýçlenýär. Iki ýagdaýda edilen rentgen barlaglar döwügi doly anyklamaga, bejerginiň göwrümini takykklamaga ýardam edýär.

Bejerilişi. Döwürler ýerinden üýtgedemelik halatlarda 4-6 hepdeäniň dowamynda gips langetasy bilen bejerilýär.

Ýerinden süýşen döwürleri ýerine eltmek kyndyr, kähalatlarda ökje süňkünden göwrä süňk çekdirmesi goýulýar. 3 hepdeden soň daban oýtумы gowy düzedilip gips sargysy goýulýar hem ýaşyna görä 4–6 hepde saklanylýar.

Gips sargysy aýrylandan soň dikeldiş bejergisi ýörite usullar bilen 2 hepde geçirilýär. Şeýle döwür bolan çagalarda 1–2 ýyl supinator pişekli ýöremek maslahat berilýär.

Daraklyk we barmak süňkleriniň döwürleri

Sebäpleri. Çaga beýiklikden bökende, dabana agyr zat gaçanda, aýagyny nädogry basyp towlanda bolýar.

Kliniki alamatlary. Çaga agsap ýöreýär, çiş, agyry, gan öýülme bolýar, ýöne döwügiň barlygyny anyklamak üçin rentgen barlaglaryndan geçirmeli. Ýerinden üýtgedemelik döwürlerde 3 hepde gips langetasy goýulýar, ýerinden üýtgän süňkleri ýerine salmak gerekdir. Ýerine salnandan 4 hepde soň gips langetasy goýulýar.

Gips sargysy aýrylansoň dikeldiş bejergisi 1–2 hepdeäniň dowamynda ýörite usullar bilen geçirilýär. Daraklyk süňkleriniň döwürlerinden soň çaga supinator pişeginde 1–2 ýyla çenli ýöremek maslahat berilýär.

Oňurga süňkleriniň döwügi

Çagalarda oňurganyň gysylan döwürleri köp gabat gelýär. Ol döwürler wagtynda ýörite usullar bilen bejerilmese, oňurganyň *aseptiki nekrozy*, *skolioz* ýaly kesellere getirmegi mümkin.

Sebäpleri. Oňurga süňküniň döwürmeginiň esasy sebäbi ýokardan gaçma, haýatdan ýykylanda, bedenterbiýede öňe epilende, ýüze çykýar. Tekizlikde ýykylanda, oňurga öňe epilen bolsa, oňurganyň döş bölümünde pahna görnüşli döwür sagital tekizlikde döreýär. Kellesiniň üstüne öňe epilip gaçanda, oňurganyň döwügi boýun ýokary, gursak böleginde emele gelýär.

Kliniki alamatlary. Oňurgasy şikeslenen çagalarda hemişelik agyry, oňurganyň hereketiniň azalmagy, elläniňde döwlen ýerinde hem-de garnynda agyrynyň köpelmegi, şikeslenmede dem almasynyň saklanmagy (*apnoe*) bolmagy mümkin.

Çagalarda iki görnüşde rentgen barlaglaryny geçirmek zerurdyr.

Spondilogrammada oňurganyň pahna görnüşli şekil üýtgemesi, utgaşdyryjy ýukajyk gatlagyň öňe süýşmegi basgançak görnüşli *deformasiýanyň* bolmagy, oňurgalaryň arasynyň giňelmegi, *kifozyň* köpelmegi, oňurganyň ýerinden süýşmegi (*subluxatio*) ýaly alamatlary görmek mümkin.

Bejerilişi. Çagalarda gysylyp döwlen oňurgalary bejermek üçin esasy oňurga düşýän agramy ýeňletmeli. Oňurganyň ön tarapyna düşýän agramy azaltmak üçin gaty düşekçede ýapgyt tekizlikde ýatyryp, ýörite pagta hasadan edilen haltalar bilen goltugynyň astyndan çekdirme etmeli.

Oňurga süňkleriniň döwlen ýerine çägeli haltajyk goýmaly, bejeriş 4 döwre bölünýär:

- ▶ I döwür – 1-nji hepde.
- ▶ II döwür – 2-nji, 3-nji hepde
- ▶ III döwür – 4-nji, 6-njy hepde
- ▶ IV döwür – 7-nji, 8-nji hepde

Şu möhlet bejerginiň doly dikeldiş döwrüni hem öz içine alýar.

Çanaklyk süňkleriň döwügi

Çanaklyk süňkleriniň döwügi seýrek gabat gelýän bolsa-da, örän agyr şikeslenmeleriniň biri bolup, ýol ulag hadysalarynyň ýa-da beýiklikden gaçma ýaly sebäpleriň esasynda ýüze çykýar.

Sebäpleri. Çanaklyk süňkleri, köplenç, gönüden-göni urgynyň,

gysylmanyň, eplenmäniň ýa-da çakdanaşa aýagyň gaňrylmasy sebäpli döwülýär. Onuň şu aşakdaky görnüşleri duş gelýär.

- Çanaklyk süňkleriniň üzňe döwügi. Çanaklyk halkasynyň bozulmazlygy. Çanaklygy düzýän üç şüňküň aýry-aýry döwüklerinden ybaratdyr.

- Çanaklyk süňkleriniň, çanaklyk halkasynyň bozulmagy, öňünden iki tarapdan gasyk we otyrýer süňkleriniň döwürmegi, yzyndan iki ýa-da bir tarapdan ýanbaş, türe süňkleriniň birleşen ýerinden aýrylmagy. Gasyk tümmüsiniň aýrylmagy.

- Çanaklyk süňkleriniň öňünden iki tarapdan iki süňkünde döwürmegi.

- Çanaklyk süňkleriniň öňünden, yzyndan, iki tarapyndan iki süňkünde, iki ýanbaş, türe birleşmesiniň ýazmagy – Malgeniň döwügi.

Çanaklyk but oýtumynyň döwügi

Gasyk otyrýer süňklerinin döwügi, gasyk tümmüsiniň ýa-da ýanbaş, türe birleşmesiniň ýazmagy.

Şu ýokarda agzalan döwükler bilen içki organlara zeper ýeten hatynda, näsaglar gaty agyr ýagdaýda bolýarlar. Köplenç, çanaklygyň içindeki peşew halta, göni içege, çaga ýatgysy, peşew ýollary, aýal, erkek jyns agzalary şikes alýarlar.

Klinik alamtalary. Çanaklyk süňkleriniň döwüginin klinikasy döwükleriň ýerleşen ýerine, sanyna we beýleki organlaryň we ýumşak dokumalaryň alan zeperlerine bagly bolýar, süňkleriň döwlen ýerinde gan üýşme, çiş, Berneýlýanyň alamaty (ýanbaş süňklerini biri-birine gysanynda döwük ýerinde agyry bolýar), ýapyşan ökje alamaty (aýagyny galdyryp bilmezlik) ýüze çykýar.

Şikesiň ýagdaýyny anyklamak we bejerişiň göwrümini takykklamak üçin *rentgenografiýa* geçirmek zerurdyr.

Bejerilişi. Çanaklyk halkasynyň aýrylmadyk döwüklerinde 3 hepdeňiň dowamynda gaty düşekçede gurbaga şekilli ýatyrylyp bejerilýär. Üç hepdeden rentgen barlaglary edilenden soň dikeldiliş bejergisi geçirilýär.

Ýerinden üýtgän köp döwüklerde çanaklyk haltasynyň bozulan ýagdaýynda şikesli sarsgynyň alamtalary bolýar. Çaganyň reňki ak,

derli, agzy guraýar, igleýär, huşunda bolmazlygy-da mümkin. Arterial gan basyşy peselýär, pulsý çalt urýar, doly däl, ýumşak bolýar.

Şikesli sarsgyna garşy göreş çäreleri geçirilýär, öz topary rezusy gabat gelýän gan guýmaly, glýukoza bilen nowokain, gormonlary, ýürege kuwwat beriji dermanlary ulanmaly. Çanaklyk içi *Şkolnikow Seliwanowyn* ýerli *anesteziýasyny* etmeli. *Şkolnikow Seliwanowyn* usuly boýunça agyrysyzlandyrmagyň, sarsgyna garşy göreşmekde-de uly ähmiýeti bardyr. Bu usulda çagany arkanlygyna ýatyryp, inçe sanjym iňnesi bilen nowokainiň 0,25%-li ergini bilen deri agyrysyzlandyrylansoň 10–12 sm sanjym iňnesi bilen ýanbaş süňküniň iç tarapyndan 60–150 ml ergini, çaganyň ýaşyna görä nowokain goýberilýär. Çanaklyk tegelegi bozulan döwürlerde ýatyrylyp bejerilýär. *Simfiz* aýrylan mahaly konserwativ ýerine barmasa operasiýa edilip tikilýär.

ÇYKYKLAR

Ýaýjyk süňküniň çykygy

Köplenç halatlarda ýaýjyk süňküniň akromial çeti çykýar. Döş çetiniň çykygy örän seýrek gabat gelýär.

Kliniki alamatlary. Agyry, çiş, elin işleýşiniň kemelmegi, seredeniňde ýaýjygyň akromial ýa-da döş çeti galyp durýar, ony basanyňda agyryly, gaty basanyňda klawiş alamaty bilen ýerine barýar we ýerinden çykýar. Şikesiň ýagdaýyny anyklamak we bejergisini takykklamak üçin rentgen barlagy geçirilýär.

Bejerilişi. Ýerli ýa-da umumy *anesteziýa* edilensoň, çykyk ýerine eltilip, *abduksion* söýegde basyp duran pagta hasadan edilen halkalar bilen saralýar. Başga-da *Delbe* halkasyny, *Dezo* sargysyny goýmak bolýar. Eger *konserwativ* bejergiler peýdalanylmasa, uly ýaşly çagalarda operativ bejergi geçirilmeli bolýar.

Çigin süňküniň çykygy

Çigin süňküniň çykygy çagalarda seýrek bolýar, ýöne ol uly ýaşly çagalarda duş gelýär.

Kliniki alamatlary.: Çagada güýçli agyry, çiş, basgançak

görnüşli şekil üýtgame, bognuň görnüşi üýtgeýär. *Akromion* we ýaýjyk süňkleri çykyp durýar. Elläniňde çigin süňküniň kellesiniň goltukda çykandygy anyklanylýar. Erkin hereket бүтінлейін bolmaýar, pružin görnüşli hereket agyryly bolýar. Ýerinden süýşen çigin süňküniň kellesiniň damarlary gysmagy mümkin bolansoň, arteriýa radialisde damar urşuny, barmaklaryň hereketini barlamaly. Şikesiň ýagdaýyny anyklamak üçin we bejerişiň göwrümini takykklamak üçin rentgen barlaglaryny geçirmeli.

Bejerilişi. Çigin süňküniň çykygyny ýerine salmak üçin umumy *anesteziýanyň* täsiri astynda ýerine ýetirmeli. Kiçi ýaşly çagalarda Koher usulyny ulanmak bolýar. Çykyk ýerine ses edip girýär. Nä-sag eger huşunda bolsa, ýeñillik duýýar we bogundaky hereket öz kaddyna gelýär. Ýerine eltilensoň, barlag rentgenogrammasyny etmeli, *Dezo* ýa-da *torakobrahial* sargylarda berkleşdirmeli.

Bilek süňküniň çykygy

Çagalarda bilek süňküniň çykygy iň köp duş gelýän süňk çykyklarynyň biridir. Ähli çykyklary alanyňda bilek süňk çykyklarynyň paýyna 66% düşýär.

Bilek süňküniň çykygy, esasan, 1–3 ýaş aralygyna gabat gelýär.

Sebäpleri. Çaganyň elinden çekilende, eliniň üstüne ýykylanda, eşik geýdirilende ýa-da çykarylanda sähelçe şikeslenmeleriniň esasynda ýüze çykýar.

Kliniki alamatlary. Çaganyň eli sallanyp ýatyr. Erkin hereket ýok, elläniňde agyryly, eli *pronasiýa* ýagdaýynda *supinasion* hereket ýok, pružin ýaly sallanyp durýar.

Rentgenogramma edilýärkä ýa-da barlananda özbaşdak hem ýerine girmegi mümkin.

Rentgenogrammada Smitiň we *Ginzburgyň* çyzyklary geçirilende bilek süňki kellesiniň merkezinden geçmeýär.

Bejerilişi. Köplenç halatlarda goşardan çekip, elini *pronasiýa* ýagdaýyndan bilek süňküniň kellesine basyp *supinasiýa* ýagdaýyna getirilende şykyrdap ses edip ýerine barýar. Ýerine eltilensoň 2–3 gün *Dezo* sargysynda saklamaly, ýörite dikeldiş bejergisi gerek bolmaýar.

Bilek we tirsek süňküniň doly çykyklary

XI

Şu süňkler tirsek bognundan ikisi birbada we aýratynlykda hem çykyp biler, ýöne, köplenç, iki süňk birbada çykýar.

Sebäpleri. Çykyk çagalarda ýykylanda, elini uzadyp, aýasyna daýanyp towlanan mahaly bolup geçýär ýa-da eli towlananda ýerinden çykýar.

Kliniki alamatlary. Çaganyň şikes alan bognunda güýçli agyry peýda bolýar, ozalky şekili üýtgeýär, çiş emele gelýär, hiç hili hereket bolmaýar, ol mümkin bolmadyk, rezin ýaly yrgylda eýe bolýar. Elläniňde, hereket etjek bolanynda agyry güýçlenýär. Gan we nerw damarlarynyň gysylmagy sebäpli elniň gan aýlanyşynyň we barmaklaryň hereketiniň duýujylygynyň bozulmagy mümkin. Şikesiň keseliniň kesgidini doly anyklamak we bejerginiň göwrümini takykklamak üçin rentgen barlaglaryndan geçirmek zerurdyr.

Bejerilişi. Umumy ýa-da ýerli *anesteziýanyň* täsiri astynda çykyk gaýragoýulmasyz ýerine eltilmelidir. Ýerine eltilen çykyklar 2–3 hepde gips *langetasynda* saklanylýar. Gips langetasy aýrylandan soň, ýörite usullar bilen 1 hepde dikeldiji bejergi geçirilýär.

Eger bilek we tirsek süňkleriniň çykyklary döwürler bilen gabat gelen halatlarynda ýerine salnanda döwür ýerine barman galsa, onda operatiw bejergi geçirilýär.

Elini barmaklarynyň çykygy

Çagalarda barmaklar köplenç halatda aýa barmak süňkleriniň birigen yerinden çykýarlar, galan yerlerde seýrek gabat gelýär.

Sebäpleri. Gönüden-göni urgy bolanda, barmagynyň üstüne ýykylanda, gaňrylanda ýüze çykýar.

Kliniki alamatlary. Çaganyň barmagynyň çykan yerinde agyry, çiş, şekil üýtgame bolýar, hiç hili hereket bolmaýar. Şikesiň ýagdaýyny anyklamak üçin we bejerginiň göwrümini takykklamak üçin rentgen barlagyny etmek zerurdyr.

Bejerilişi. Ýerli ýa-da umumy *anesteziýanyň* täsiri astynda çekilip ýerine eltilýär we aýa gips langetasy bilen 2 hepde *immobilizasiýa* edilýär. Ýerine barmadyk çykyklarda operatiw bejergi geçirilýär, gips sargysy aýrylansoň ýörite usullar bilen 1 hepde dikeldiş bejergisi geçirilýär.

But süňküniň şikesli çykygy

IX

Köplenç, uly çagalarda gabat gelýär, ýöne kiçi ýaşly çagalarda gabat gelmegi mümkin.

Sebäpleri. Çagalarda gönüden-göni däl urgy bolup, aýak içine towlananda bolyp geçýär. Beýiklikden gaçanda, ýykylanda, böken-de, ýol-ulag şikeslenmelerinde gabat gelýär. Çagalarda yzky ýokarky, yzky aşaky, öňki aşaky, öňki ýokarky çykyklar gabat gelýär.

Kliniki alamatlary. Çaganyň çykan aýagynda güýçli agyry, çişň şekil üýtgemesi bolýar. Aýak dyzyndan epilip içine aýlanyp *fleksion adduksion* ýagdaýda durýar. Hereket etjek bolanynda agyry köpeliýär we rezinli ýaly yrgyldy emele gelýär, uly *trohanter Rorer-Nelaton* çyzygyndan ýokarda durýar. Aýagyň absolýut uzynlygy üýtgemeyär, oňositel uzynlygy gysgalýar. Öňki çykyklarda gan, nerw damarlarynyň gysylmagy mümkin bolýar.

Bejerilişi. Uýluk süňk çykygy gan we nerw damarlarynyň gysylma howpunyň bolanlygy üçin gaýragoýulmasyz ýagdaýda ýerine eltilmelidir. Umumy *anesteziýanyň* täsiri astynda Džanelidzäniň ýa-da Koheriň usullary boýunça ýerine eltilýär. Çykyk ýerine eltilensoň, 2 hepde *koksid* gips sargysy bilen saklanylmaly.

Eger çykyk çanaklyk but bognunyň arasynyň döwügi bilen utgaşan halatlarda çykyk ýerine eltilip, göwre süňk çekdirmesi uly ýük bilen goýulýar we 4–6 hepde saklanylýar. Şondan soň dikeldiş bejergisi geçirilýär. Dikeldiş bejergisi 2 hepdäniň dowamynda ýörite usullar bilen geçirilýär we çaga pişekli ýuwaş-ýuwaşdan ýöremek maslahat berilýär. But süňkiniň bogun çykygy bilen bejerilen çagalary bir ýylyň dowamynda gözegçilikde saklamaly.

**HIRURGIK BEJERILÝÄN GAN KESELLERI
(NESILDEN GEÇÝÄN MIKROSFEROSITÓZ,
MINKOWSKIÝ – ŞOFFARARYŇ
GEMOLITIK ANEMIÝASY, TALASSEMIÝA,
TROMBOSITOPENIK PURPURA –
WERLGOFYŇ KESELI, GOŞANYŇ KESELI)**

**NESILDEN GEÇÝÄN MIKROSFEROSITÓZ GEMOLITIKI
GAN AZLYK – MINKOWSKIÝ –ŞOFFARYŇ
ANEMIÝASY**

Bu kesel genetiki taýdan eritrositleriň kemisligi, ýagny olaryň nädogry formalý sferosit görnüşinde bolup, dalakda çalt gemolize sezewar bolýar. Sünk ýiliginin *giperregenerator* ýagdaýda işlemegi netijesinde nädogry eritrositleriň köp emele gelmegi *gemolizi* has güýçlendirýär.

Klinikasy we anyklanylyşy. Bu kesel üç simptom bilen geçýär: sary getirme – sarylama, anemiýa, dalagyň ulalmagy (*splenomegaliýa*). Bu kesel birnäçe wagtlap gizlin geçip bilýär, soňra alamatlaryň ýüze çykyşy dürli-dürli bolýar.

► Keseliň başynda anemiýa orta derejede saklanýar (Hb-80-100 g/l), soň eritrositleriň zygiderli dargamagy netijesinde anemiýanyň agyr derejesi (Hb 58–66 g/l) *gemolitik* krize getirip bilýär.

► Ýene bir ýgy duş gelýän alamatyň biri bu – sarylama. Ol bolsa eritrositleriň dargamagy netijesinde ganda göni däl bilirubiniň has ýokarlanmagy bolýar. Bagyr öýjükleri göni däl bilirubini göni bilirubine öwürüp ýetişmeýär, şol sebäpli ganda göni däl bilirubiniň mukdary ýokary bolýar. Sarylama bilen, köplenç, näsagyň umumy ýagdaýyna täsir etmeýär.

► Dalagyň ulalmagy – bu keseliň dowamly uzak geçişine we *gemoliziň* güýçli geçişine bagly bolýar. Bagra uzak wagtlap köp

pigmentiň düşmegi onuň ulalmagyna getirýär. Gemolitiki anemiýaly näsaglaryň bagrynda hemişe goýy ödüň çykmagy bolup, ol bolsa öt haltada we öt ýollarynda daşyň emele gelmegine getirýär.

Keseliň başlangyç derejelerinde näsagyň umumy ýagdaýy köp üýtgemeyär. Peşewi goýy reňkde bolýar. Täreti sary reňkli. Çagalaryň boýy we ösüşi yza galýar. Has kiçi ýaşly çagalar kesellese, olaryň kelleçanak süňkleriniň ir süňkleşmegi bolup bilýär. Näsaç çagalarda, köplenç, *mikroftalmiýa*, kentlewügiň ýokarda ýerleşmegi, weýer görnüşli burun, ýokarky äňiniň öňe çykyp durmagy ýaly alamatlary bolýar. Eger-de näsaç çaga başga *infeksiýanyň* goşulmagy bolanda, sarylama tutgaýy gaýtalanýar we şu alamatlar: gyzgyny galmagy, burnundan gan akma, umumy ýagdaýynyň erbetleşmegi bilen geçýär. Her geçirilýän *krizden* soň dalak has ulalýar we palpasiýa geçilende gyrasy ýylmanak, dykyz az agyryly bolup bildirýär.

Keseli dogry anyklamak üçin anamnezi jikme-jik ýygnamaly. Şonda maşgalada şu kesel bilen öň hem biriniň kesellänligini anyklaýarlar. Kliniki alamatlaryndan hem anemiýa, sarylama göni däl bilirubiniň hasabyna, *splenomegaliýa*, *retikulositoz* we eritrositleriň natriý hloride durnuklylygynyň peselmegi bilen ýüze çykýar.

Gemolitik kriz bolan wagtynda eritrositleriň *osmolýarlygy* hasda ýokary bolýar, ýöne *mikrosferositoz* bolmaýar, sebäbi *gemolizde* pes osmolýar eritrositler we *normoblastlaryň* ýokarlanmagy bu süňk ýiliginde *regenerasiýanyň* güýçlenmegi bilen baglydyr. *Kriziň* gutaranlygyny – ganda *retikulositleriň* azalmagy, *mikrosferositozyň* aýdyň ýüze çykmagy we eritrositleriň osmolýarlygynyň peselmegini görkezýär.

Bejerilişi. Nesilden geçýän gemolitik anemiýa keselinde esasy bejergi hirurgik – *splenoektomiýa* bolup durýar. *Splenoektomiýa* edilen näsaglarda gowy netije tiz gazanylyp bolýar, sebäbi dalagyň aýrylmagy bilen eritrositleriň (dargamagyna) *gemoliz* geçmegine şert aýrylýar. Bu keselde eritrositleriň ýaşayşy operasiýa çenli 10–18 gün bolanlygynda operasiýadan soň ol – 100 güne çenli uzalýar we kada gelýär. Dalagy, laparoskopik operasiýanyň üsti

bilen aýrylmagy mümkin we dalak arteriýasynyň işlemegi üçin *embolizasiýa* geçirilýär.

X

Talassemiýa

Talassemiýa – bu nesilden geçýän kesel bolup, *globiniň* sinteziniň zynjyry bozulýar. Näsaglarda gipohrom anemiýa bolýar, ýöne ganda demriň mukdary kadaly ýa-da ýokary derejede bolýar.

Ilkinji bolup 1925-nji ýylda talassemiýa keselini amerikan pediatriýa Colley, Lee ýazypdyr. Olar italýan emigrantlarynyň maşgalasyndan 5 çaga seredip, olarda agyr *gipohrom anemiýanyň* alamatlaryny, bagryň we dalagyň ulalmagyny, süňk ýiligindäki üýtgeşmeleri we *eritrositleriň osmolýarlygyny* ýokarlanmagyny anyklapdyrlar.

«*Talassemiýa*» diýen adalga 1936-njy ýylda hödürlenildi. Bu kesel «uly talassemiýa» (*talassemia major*) diýip atlandyrylypdyr, ýagny bu nesilden geçýän keseliň *gomozigot* formasy, Rilferiň ýazan keseli «kiçi talassemiýa» diýip atlandyrylan *geterozigot* formasy hasaplanylýar.

Talassemiýada – globin zynjyrynyň sinteziniň bozulýanlygy barada ilkinji bolup, şu alymlar öz pikirini aýdypdyrlar (Pauling 1958; Ingrem, Startton 1959 ý.).

Talassemiýa keselinde β zynjyrynyň sintezi bozulsa, oňa β talassemiýa diýilýär, j zynjyryň sintezi bozulsa j talassemiýa diýilýär. Ondan başga-da α , β , α – talassemiýa görnüşli bozulmalary bar. Köplenç, β -talassemiýa görnüşi duş gelýär.

Patogenezi. Talassemiýada globiniň sinteziniň bir zynjyry has az mukdarda *sintezlenmegi* ýa-da hiç *sintezlenmeýänligi* sebäpli ýüze çykýar. Kadada *sintezlenýän* zynjyrlar *agregirlenýär* we *eritrokariositlerde* ýygnanýar, ol bolsa klinikada birnäçe alamatlary ýüze çykarýar.

► **Gomozigot β talassemiýa.** 1925-nji ýylda ýazylan talassemiýanyň bu görnüşinde kliniki alamatlar çagalaryň birinji ýaşynda, käwagt iki ýaşynda ýüze çykýar. Çaga 1 ýaşanda diňe anemiýa bolýar, soň ýuwaş-ýuwaşdan dalagy ulalýar, sarylama we derisi ýeriň (topragyň) reňki ýaly, nemli bardalarynyň solak bolmagy kesgitlenilýär.

Süňk ýilikde ýiti giperplaziýanyň bolmagy çaganyň bu ulgamyndaky bozulmalara getirýär (dörtburç görnüşli kelle, burnuň üstüniň galyň bolmagy, duluk süňküniň çykyp durmagy, göz yşygyň dar bolmagy). Rentgen suratynda kelleçanagyň esasy süňküniň öýjükli gatlagynyň galňamagy, maňlaý we depe süňklerinde daşky plastinka kese çyzylan bolup görünýär. Çagalaryň fiziki ösüşi we dürli *infeksiýalara* bolan garşylygy pes bolýar, jyns ösüşi-de yza galýar.

Gomozigot β -talassemiýada göni däl bilirubiniň ýokarlanmagy häsiýetlidir. *Disferal* testiň kömegi bilen ganda demriň köpelyändigi anyklanylýar. Demriň ganda köp ýygnaýmagy bagryň sirrozyna, süýjüli diabete, *kardioskleroza* getirýär we ikinji jyns alamatlarynyň ýetmezligi bolýar.

Gomozigot β talassemiýany eritrositlerde fetal gemoglobiniň mukdaryny anyklamak bilen keseliň kesgidini ýeňil goýup bolýar. Gomozigot talassemiýada fetal gemoglobiniň mukdary 20–90%-e çenli ýokarlanýar, köplenç. 7/6-A2 görnüşü ýokary bolýar. β talassemiýa α talassemiýa bilen goşulyşyp gelende hem β we α zynjyrynyň sintezi bozulýar, şonda 7/6-A2 -iň mukdary kadaly we pes bolup biler.

► **Geterozigot β talassemiýa** – bu kesel nesilden geçýän bolup, ene-atasyndan geçen alamatsyz we birden kliniki alamatlaryň ýüze çykmagy bolýar. Bu näsaglar umumy gowşaklyga, ysgynsyzlyga, işe ukypsyzlyga arz edýärler. Näsagyň derisi we nemli bardasy (gözüniň agy) sarymtyl we solak bolýar.

Geterozigot β talassemiýada ýygy duşýan alamatyň biri dalagyň ulalmagydyr, käwagt bagyr hem ulalýar.

Geterozigot talassemiýada ganyň görkezijileri üýtgeýär. Gemoglobiniň mukdary kadaly we kada golaý bolup biler. Talassemiýa minimada Hb-110-120 g/l. Käwagt Hb-90-100 g/l çenli peselýär. Anemiýa *gipohrom* görnüşinde bolýar.

Reňk görkezijiniň peselmegi 0,5–0,6, käwagt 0,7–0,8-e çenli bolýar. Eritrositleriň gipohromiýasyndan başga-da, *anizositoz*, *poýkilositoz*, nyşana görnüşli eritrositler hem tapylýar, ýöne bu mahsus alamat däl, sebäbi nyşana görnüşli eritrositleri demir ýetmezçilik anemiýasynda, gurşun bilen *toksikozda*, *splenoektomiýa* geçirilen näsaglarda hem duşýar.

► **α talassemiýa** – α zynjyryň sintezi β zynjyrdan tapawutlylykda ol iki jübütde durup, geni boýunça biri-birinden tapawutlanýar, şonuň üçin α -talassemiýanyň dürli görnüşi bolup bilýär. α -zynjyr doly ýok bolanda *gomozigot* bozulma 4 gende-de bolýar, soň düwünçekde fetal gemoglobin sintezlenmeýär, suwly çiş ýüze çykýar, olam ölüme getirýär. 1 ýa-da 2 geniň funksiýasynyň bozulmasynda, köplenç, orta derejeli anemiýa bolýar. α talassemiýanyň 2 geniniň bozulmasy bolanda, onuň kliniki alamaty haýsy geniň zeperlenendigine bagly bolýar we *geterozigot* β talassemiýanyň kliniki alamatyny gaýtalaýan ýaly geçýär. Kāwagt dalagyň we bagryň ulalmagy bolýar. Aýdyň gipohrom anemiýa we nyşana görnüşli eritrositleri we eritrositleriň *bazofil* punktaty, *retikulositleriň* ýokarlanmagy we süňk ýiliginiň gan emele getiriji bölüminiň gyjynmasy, giperbilirubinemiýa, syworotkada demriň ýokarlanmagy, eritrositleriň *osmolýarlygynyň* ýokarlanmagy bolýar. Köplenç, şu näsaglaryň garyndaşlarynda-da şeýle anemiýa bolýar.

► **Gemoglobinopatiýa** – H α talassemiýanyň bir görnüşi bolup, ýöne deňeşdirilende ondan ýeňil geçýär. Klinikasynda dalagyň we bagryň çala ulalmagy, köp bolmadyk sarylama, göni däl bilirubiniň hasabyna bolýar, anemiýanyň ýüze çykyşy dürli bolup, Hb-70-80 g/l-den kän pes bolmaýar. Eritrositlerde aýdyň *gipohromiýa*, nyşana eritrositleri we *bazofil* punktaty ýüze çykýar. Talassemiýanyň beýleki görnüşlerindäki ýaly gemoglobinopatiýa-H-de hem eritropoeziň bozulmalary bolýar, ýagny süňk ýiliginiň gan emele getiriji böleginiň gyjynmasy, retikulositleriň köpelmegi bolýar, ýöne gemoglobinopatiýa-H-iň beýleki talassemiýalardan tapawudy bu hemme eritrositlerde köpçülikleýin ownuk goşuntgylaryň bolmagydyr.

Bu goşuntgy öýjükler açyk gök krezol bilen inkubasiýa edilende görünýär. 4 sany β zynjyrdan duran durnuksyz gemoglobin-H okislendiriji reňkiň täsirinde çökündi emele getirýär. Bu gemoglobin (7/6-H) 55°C *gemolizat* reňkiň ergininde 1 sagadyň dowamynda çökýär, ýene-de izopropil spirti saklaýan amatly ýagdaýa, gurşawa çökýär.

Gomozigot β talassemiýanyň bejerilişi. Kesel gipoksiýa we süňklerdeki aktiw eritropoez bilen ýüze çykanda, gan emele getiriş

x ýok bolanda çagalaryň irki ýaşyndan eritrositleriň *transfuziýasy* geçirilýär. Köplenç, ýuwlan we doňdurylan eritrositler bilen edilýär. Bejerginiň başynda *transfuziýany* güýçli derejede geçirmeli (2–3 hepdeňiň dowamynda 8–10 *transfuziýa*). Şondan soň gemoglobini 120–140 g/l çenli ýokarlanýar. Soň transfuziýany azaldyp başlaýarlar, her 3–4 hepdeden 20 ml/kg hasap bilen edilýär. Gemoglobiniň derejesini 90–100 g/l saklajak bolmaly.

Transfuziýanyň massiw geçirilmegi çaganyň umumy ýagdaýyny gowulaşdyrýar, süňk ulgamynyň bozulmalaryny azaldýar, dalagyň ulalmagyny peseldýär, çagalaryň ösüşini gowulaşdyryp, beýleki *infeksiýalaryň* goşulyşmagyny azaldýar, ýöne bu bejerginiň gaýrüzülmeginiň biri hem – pirrogen reaksiýanyň bolmagydyr. Pirrogen reaksiýasyna arassa ganyň özi guýlanda we gowy ýuwulmadyk eritrositlerde ýüze çykýar.

Doňdurylan eritrositler çaga goýberilende, pirrogen reaksiýanyň bolmaýanlygy synlanylýar. *Transfuziýa* bejerginiň iň bir agyr gaýrüzülmeleriniň biri organlaryň *gemosidirozydyr*. Ol hem bagryň ulalmagyna, süýjüli diabete, ýüregiň ýetmezçiligine getirýär.

Gomozigot talassemiýanyň bejergisinde bedenden artyk demri çykarmak üçin hökman disferal ulanmaly. Disferalyň mukdary guýuljak eritrositiň möçberine we näsagyň ýaşyna bagly bolýar:

- Kiçi ýaşly çagalar üçin – 10 mg/kg m/i.
- Ýetginjekler üçin – 500 mg/kg (m/i).
- Iň uly möçberi 1g/gije-gündize çenli goýberilýär.

Walshyň (1964) maglumaty boýunça disferaly 200–250 mg askorbin turşusy bilen garyşdyryp goýbermeli diýip maslahat berilýär. Ol disferalyň täsirini güýçlendirýär.

Dalagy juda ulalan näsaglarda *splenoektomiýa* geçirilýär. Klinikanyň maglumaty boýunça *splenoektomiýa* usuly näsaglaryň köpüsine gowy netije berýär, ýöne şu wagtlar splenoektomiýany has irki ýaşda geçirmeýärler, sebäbi ol çaganyň beýleki *infeksiýalardan* goranyş ukybyny peseldýär.

Gomozigot talassemiýanyň bu bejergileri näsag çaganyň umumy ýagdaýyny gowulaşdyrýar we ýaşaaýyş ukybyny uzaldýar.

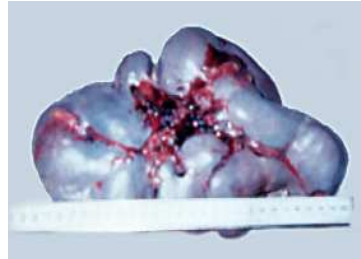► **Geterozigit β talassemiýanyň bejerilişi.** Köplenç, bejergä mätäç däl. Bu näsaglar özlerini kanagatlanarly duýýarlar. Ge-

moglobiniň mukdary 90–100 g/l çenli bolýar. Bu keselde *transfuziýa* hökman däl. *Splenoektomiýa* hem örän seýrek ýagdaýda edilýär. Geterozigot β -talassemiýada disferaly diňe syworotkada demiriň mukdary ýokary bolanda ulanylýar. Ýöne disferal diňe siderozy saklaýar (öňüni alýar), gemoglobini ýokary galdyrmaýar.

Başga bir *infeksiýanyň* hasabyna ýa-da göwrelilik zerarly gemoglobin has peselse, onda diňe fol turşusyny içmek maslahat berilýär. Günde 1–2 gezek 0,005-den içmeli. β -talassemiýanyň geterozigot görnüşinde demriň serişdelerini ulanmaly däl. Ol *gemosiderozy* güýçlendirip, ölüme getirip bilýär.

► **α talassemiýanyň bejerilişi.** Bu keseliň bejergisi hem geterozigot β -talassemiýanyň bejergisinden köp tapawutly däl, ýöne munda H gemoglobinopatiýa hem bolýar. H gemoglobinopatiýada durnuksyz Hb bolany üçin çökündi emele getirýär, eritropoez bozulanlygy sebäpli, periferik ganda eritrositleriň aýdyň üýtgeşmesi görünýär. Bu bozulmalaryň hemmesi dalakda geçýär we ol ulalýar.

Esasy bejergi splenoektomiýa (67-nji surat), ol Hb-20-30 g/l, er- $1,0-1,5 \cdot 10^{12}/l$ çenli ýokarlaýar, ýöne şonda-da eritrositleriň gipohromiýasy we eritrositleriň goşuntgysy saklanýar hem-de ony aýyk krezol reňkde görüp bolýar. *Splenoektomiýadan* soň eritrositlerde *eksentrik* Geýnsiň bedenjikleri tapylýar. Bu bedenjikler dalakda aýrylýar, ýöne *splenoektomiýa* edilenlerde ol wagtlaýyn saklanýar.



67-nji surat. Dalak

Trombositopenik purpura (Werlgofyň keseli)

Werlgofyň keseli gemorragik diatez ýaly deri we derastynda, nemli bardalarynda gan öýülmeler bolup, dürli organlardan gan ak-malar bilen ýüze çykýar.

Bu keseliň **sebäbi** we **patogenezi** doly öwrenilmedik, ýöne birnäçe ýagdaýlar şu keseliň ýüze çykmagyna getirip bilýär: oňa birnäçe ýokanç keseller, gipo we awitaminoz, *neýrogumoral* we *endokrin*

ýagdaýlar degişli. Soňky 10–15 ýyldan bäri *patogenezinde autoimmun* nazaryýet hem degişli hasap edilýär, sebäbi *trombositopeniýa* X gandaky *antitrombositar* autoantitelalaryň hasabyna bolýar. Periferik ganda *trombositopeniýanyň* bolmagy bu *trombositleriň* başlangyç öýjükleriniň patologiýasy, ýagny megakariositleriň ýetişmekliginiň bozulmasy we olaryň ýaşajylyk wagtynyň azalmagy netijesinde ýüze çykýar.

Werlgofyň keselinde gan akmanyň döreýşi diňe bir *trombositopeniýa* degişli bolman, eýsem, oňa damarlaryň geçirijiliginiň ýokarlanmagy, damar diwarynyň durnuklylygynyň we maýyşgaklygynyň üýtgemegi hem degişlidir. Ýene-de ganyň lagtalanmagyna gatnaşýan *trombositar* faktorlaryň bozulmasy bolýar (*tromboplastinleriň* aktiwliginiň peselmegi, gan lagtasynyň retraksiýasynyň bozulmagy, ganyň *fibrinolitik* aktiwliginiň ýokarlanmagy). *Trombositopenik* purpura keselinde dalak antitelalaryň emele gelýän yeri hasaplanýar, sebäbi ol ýerde *trombositler* dargaýar we *trombositopoeziň* inhibitorlary saklanýar.

Klinikasy we anyklanylyşy. Werlgof keseli bilen kesellän çagalar gowşaklyga, ysgynsyzlyga, t°-yň *subfebril* sanlara çenli ýokarlanmagyna arz edýärler.

Daşky seredişde bu çagalaryň derisinde köp *polimorf* örgünler, derasty gan öýülmeler dürli ölçeglerde we dürli reňkde bolýar. Gan öýülmeler, köplenç, bedeniň öňki tarapynda ýerleşýär. Köplenç, olar bokurdagyň nemli bardasynda, agzyň nemli bardasynda, damakda ýerleşýär. Gan öýülmeler hiç hili sebäpsiz, käwagt trawmalar sebäpli ýüze çykýar. Käwagt ganly gaýtarma we täretiniň gara bolmagy ýuwdulan ganyň hasabyna bolýar. Iýmit siňdiriş ýolunyň ugrunda, iç ýagyň kökünde gan öýülmeler emele gelýär. Gyzjagazlarda *metrorragiýa* bolup biler. Başlangyjy ilkinji *menstruasiýa* bilen gabat gelýär. Käwagt göz düýbünden, aýna görnüşli bedenden gan akma bolup, wagtlaýynça görşüniň ýitmegi bolup bilýär. MNU-na gan öýülme bolanda garaguşagyry, meningit, ojaklaýyn bozulmalar bolýar. Içki organlardan gan akma bolanda daşky barlagda kän bildirmeýär, dalak ulalmaýar.

Trombositopenik purpura keseliniň kesgidini goýmak ilki ganyň düzümi bölegini kesgitlemek bilen geçirilýär. Olarda Duke boýunça

ganyň akyjylyk wagty ulalýar, lagtalanysy peselýär (3 min deregine 10 min we ondan köp wagtlap akyp bilýär). Gan lagtasynyň retraksiýasy pes ýa-da ýok bolýar. Eritrositleriň osmolýarlyga remissiýa döwri üýtgemelýär, gan akma döwründe peselip bilýär. Gan akma döwründe ýene-de retikulositoz (40%-e çenli) bolýar. Miýelogrammada – gyzyl we ak gan emele getirijiniň diri reaksiýasy bolýar. Megakariositleriň sany käte ýokary, käte-de pes bolýar.

Plastinkanyň mukdary kadaly, ýöne olaryň düzülmegi we gana düşmegi peselýär.

Kapillýarlaryň geçirijilik testi hem barlanylýar oňa žgut simptomsy, çümmükleme degişli, kapillýarskopiýada kapillýarlaryň *spazmy* we *atoniýasy*, ýarylmasy, *prewaskulýar infiltraty* görünýär.

Trombositopenik purpurany aplastik anemiýa ulgamlaryň gan keseli, gemoragik waskulit, gemofiliýa bilen tapawutlandyrmaly.

Kliniki geçiş boýunça ýiti, ýiti asty we dowamly, yzy üzmelýän we gaýtalanýan görnüşde bolup bilýär. Eger 6 aýdan köp dowam etse, dowamly diýilýär, onda remisiýa we ýitileşme döwri gaýtalanyp durýar.

Bejerilişi. *Simptomatik trombositopeniýada* täsir edýän faktoryň aýrylmany uly kömek edýär.

Essensial görnüşinde bolsa esasy bejeriş serişde bolup, kalsiý we kalsiý hloridi, P-witamin, aminokapron turşusy ulanylýar. Bu bejerginiň gan damarlarynyň diwaryny berkidýär, *trombositopoeze* täsir edip anemiýany aýyrýar we gaýtalanmaň önüni alýar.

Keseliň immun formasynnda glýukokortikoid gormony bellendirýär. Prednizolon 1–2 mg/kg bir gije-gündizde, şeýle-de deksametazon hem ulanylýar. Bejerginiň dowamy 1–3 aý, keseliň geçişine baglylykda ondanam hem köp bellendirýär. Gormonal bejerginiň *trombositleriň* sanyny köpeldýär we damar diwaryny berkidýär, *retikuloendotelial* ulgama *antitelalaryň* emele gelmeginiň önüni alýar.

Agyzdan, diş etinden, burnundan, damardan gan akma bolanda ýerli gemostatik gubka bilen tamponada etmeli, tampony *trombine* we wodorodyň perekisine ezip soň goýmaly. Tampon birnäçe sagat goýulýar.

Konserwatiw bejerginiň kömek bermese, *splenoektomiýa* edilýär. *Splenoektomiýany* dowamly we köp gaýtalanyp durýan görnüşinde,

agyr we orta agyr derejesinde edilýär. Operasiýa, köplenç, *remissiýa* döwründe geçirilýär.

x

Goşanyň keseli (Kerozinli retikulýoz). Ýygnanma keseli

Bu keselde *lipidleri* dargadýan *fermentleriň* nesilleýin ýetmezçiligi bolýar.

Şol sebäpli makrofagal elementlerde *metabolizirlenmedik* lipidler ýygnanýar, bu öýjükler, köplenç, gan emele getiriji ulgamda we ondan daşky organlarda bolup, dalagyň, bagryň, limfa düwünleriniň ulalmagyna getirip, kä ýagdaýda süňklerde destruktiv bozulmalar ýüze çykýar. Bu topara degişli keseller *autosom – resesiw* tip boýunça geçýär.

Goşanyň keseli lipidleriň ýygnanma keseline degişli.

Kliniki alamaty. Bu keseliň 2 görnüşi tapawutlanýar.

- Çagalarda ýiti duşýan ýa-da agyr geçişli.
- Dowmaly, köplenç, ulularda bolýar.

Agyr geçişli görnüşi çaganyň ilkinji aýyndan ýüze çykyp, dalagyň we bagryň ulalmagy, fiziki-psihiki taýdan yza galmagy bilen başlanýar. Süňk ýilikde we gan emele getiriji organlaryň öýjüklerinde infiltrasiýa netijesinde glikoserebrozitleriň köpelmegi, anemiýanyň, leýkopeniýaň, *trombosipeniýanyň* ýüze çykmagy bolýar.

Dalagyň ulalmagy onuň stromasynyň *giperplazirlenmegi gipersplenizme* getirýär, ol bolsa *gemolizi* güýçlendirýär. *Trombositopeniýa*, köplenç, gemorragik diatez bilen bile duş gelýär. Goşanyň keseliniň çagalarda duşýan formasy MNU-yň zeperlenmegine, çaşy gözlülüge, *opistotonusa*, *bulbar simptomsyň* ýüze çykmagyna getirýär.

Keseliň terminal döwründe öýkeniň zeperlenmesi öňde durýar, ýagny alweolalaryň we bronhlaryň diwarlarynda spesifik infiltratyň ýygnanmagy bolýar.

Şular ýaly ýagdaýda gakylykda Goşanyň öýjüklerini tapyp bolýar. Alamatlaryň agyrlaşmagy netijesinde ölüm 1 ýa-da 2 ýaşynda bolýar.

Keseliň dowamly formasy geçiş boýunça ýeňil bolýar. Bu kesel hem çagalyk döwründe başlanýar, ýöne ilkinji alamatlary ýetginjeklik

ýa-da uly ýaşynda ýüze çykýar. Näsaglarda fiziki we psihiki ösüşi üýtgemeyär. Keseliň başynda diňe dalagy azrak ulalýar, soň bagry ulalýar. Gandaky üýtgeşmeler edil ýiti formasyndaky ýaly *anemiýa*, *leykopeniýa*, *trombositopeniýa* alamatlary gowşak ýüze çykýar.

Köplenç, bedeniň aýyk ýerlerinde derisinde, nemli bardalarda, sklerada sary-mele pigmentasiýalar ýüze çykýar. *Pigmentasiýa* bolan ýerde *gistologik* barlag alnanda, demriň we melaniniň ýygnanýandygy we gözüň agynda Goşanyň öýjükleri tapylýar.

Patologik öýjükleriň has ýaýramagy netijesinde süňklerde *osteoporoz*, turba şekilli süňkleriň kortikal gatlagynyň ýukalmagy, skeletiň *deformasiýasy*, but süňküniň böleginiň giňelmegi («*Erlenmeyrowyň kolbasy*» simptomy), küýki, patologik döwürler bolýar. Öýkenlerde bolsa Goşanyň öýjükleriniň *infiltraty* interstisial dokumada, alweola aralygynda ýerleşýär, olar alweolýar makroflaglaryň içinde saklanýar.

Anyklamak.

► **Punksiýa**, ýagny dalakdan, bagyrdan, süňk ýilikden punktat alyp barlanýar. Goşanyň öýjükleri limfositleriň öýjügi ýaly dykyz, uly öýjük bolup, *yadrodan* we aýyk çal *sitoplazmadan* durýar. Bu öýjükleriň ululygy 40–60 mkm çenlidir.

► **Biohimiki barlag** – onda ganyň *leykositlerinde glikoserebrozitleriň* ýetmezçiligi bolýar. Näsagyň peşewiniň çökündisinde bolsa *glikoserebrozitleriň* ýokarlanmagy ýa-da bioptatda bagyr dokumasynda *glikoserebrozit* köp bolýar.

Bejerilişi. Ulularda Goşanyň keseliniň esasy bejergisi *splenoektomiýadyr*. Ol *sitopeniýanyň* we *trombositopeniýa* bilen bagly gemoragik sindromyň önüni alýar.

Süňklerde destruktiv ýagdaý we agyry sindromy bilen geçse, onda γ şöhlelenmesi netijeli bolýar. Ýene-de bir bejeriş usul, bu süňk ýiligini çalyşmak we *glikoserebrozidiň* genini goýbermeklikdir.

Gysgaldylyp alnan adalgalar:

UMş	–	ultra melewşe şöhleler
ÝşÝB	–	ýokary şöhleli ýygylykly bejeriş
EçT	–	eritrositleriň çöküş tizligi
sm	–	santimetr
mm	–	millimetr
ş. m.	–	şoňa meňzeş
USB	–	ultrases barlagy
mm. s. s.	–	millimetr simap sütünde
ml	–	millilitr
GBO	–	giperbazik oksigenasiýasy
kg	–	kilogram
HBS	–	gepatitiň «B» görnüşiniň gandaky antigeni
ATf	–	adinozintrifosfat
AlAT	–	alanin aminotransferaza
AsAT	–	aspartat aminotransferaza
GDA	–	Garaşsyz Döwletleriň Arkalaşygy
AKTG	–	adreno-kortiko tropik gormony
MNU	–	merkezi nerw ulgamy
MI	–	myşsa içine
PSR	–	polimeraz zynjyr reaksiýasy

PEÝDALANYLAN EDEBIÝATLAR

1. *Gurbanguly Berdimuhamedow*. Türkmenistanda saglygy goraýşy ösdürmegiň ylmy esaslary., Aşgabat. Türkmen döwlet neşirýaty gullugy. 2007 ý.
2. *Gurbanguly Berdimuhamedow*. Türkmenistanyň dermanlyk ösümlikleri. I tom. 2009.
3. *Gurbanguly Berdimuhamedow*. Türkmenistanyň dermanlyk ösümlikleri. II tom. 2009.
4. *Gurbanguly Berdimuhamedow*. Türkmenistanyň dermanlyk ösümlikleri. III tom. 2009.
5. *Gurbanguly Berdimuhamedow*. Türkmenistanyň dermanlyk ösümlikleri. IV tom. 2009.
6. *Abu Ali Ibn Sina* «Lukmançylyk ylmymlarynyň kanunlary»
7. *Атакулов Д.О.* Патогенетические основы диагностики и лечения болезни Гиришпрунга у детей. Автореф. дис.... д-ра мед. наук — М., 1989.
8. *Аминев А.М.* Учебное пособие по проктологии. — М: Медицина, 1977. — 192 с.
9. *Абдурахманов Б.А., Ганцев Ш.Х., Кулакеев О.К.*// Хирургия №4. 2010. С. — 30-33.
10. *Акопян В.Г.* Хирургическая гепатология детского возраста. — М.: Медицина, 1982, с.-297.
11. *Алтыев Б.К., Акилов Х.А., Ураков Б.Х.* и др. // Вестник хирургической гастроэнтерологии. 2010. №1. С.- 51-54.
12. *Абасов Б.Х., Гаджиев Д.Н., Асланзаде Р.А.* Активное хирургическое лечение гнойных ран и острых гнойных заболеваний // Венстн. хир.- 1982.- № 2.- с. 48-50.
15. *Баиров Г.А.* «Неотложная хирургия детей». Мед., 1983 г.
14. *Баиров Г.А.* «Оперативный атлас у новорождённых» Медицина 1984 г.

15. *Баиров Т.Д., Островский Е.А.* Хирургия толстой кишки у детей. - Л.: Медицина.
16. *Баранов А.А., Каганов Б.С., Учайкин В.Ф. и др.*// Диагностика и лечение хронических гепатитов В, С и D у детей. Вопросы современной педиатрии, 2003, т. 2, №6, с. 53 – 56.
17. *Бокарев И. Н., Бокарев М. И.* // Клин, мед. – 2002. - № 5,– С. 4-8.
18. *Борисов А.Е., Рыжков В.К., Карев А.В. и др.* Эндоваскулярное внутривенное портосистическое шунтирование. Хирургия, 2002. № 6. стр. 34 – 37.
19. *Волков М.В., Дедова В.Д., « Детская ортопедия».* Медицина., 1980 г.
20. *Волков М.В.* «Неотложная хирургия у детей». Медицина., 1983 г.
21. *Вацлав Тошовски.* Острые процессы в брюшной полости у детей. Прага, 1987.
22. *Гостищев В.К., Хохлов А.М., Байгоров Э.Х.* Низкочастотный ультразвук при первичной хирургической обработке гнойных ран мягких тканей // Хирургия.- 1985.- № 5. с. 29-30.
23. *Джумагельдиев И.* Роль хирургических вмешательств в комплексном лечении цирроза печени у детей. Дисс.канд. М., - 1987, - с. 26-27.)
24. *Дроздов А. В.* Алгоритм диагностики метода хирургической коррекции внепеченочной формы портальной гипертензии у детей: дис.... канд. мед.наук. — М., 2002.
25. *Дурнов Л.А., Воинов Е.А.* Детская онкоурология.- Киев: Здоровья, 1981.
26. *Долецкий С.Я., Стрекаловский В.П., Климанская Е.В. Сурикова О.А. -:* Эндоскопия органов пищеварительного тракта у детей. - М.: Медицина. 1984. -280 с.
27. *Дронов А. Ф., Смирнов А.Н.* Атлас «Гнойно-воспалительных заболеваний мягких тканей и костей у детей», М. 2008 г.
28. *Исаков Ю.Ф., Лопухин Ю.М.* «Оперативная хирургия с топографической анатомией детского возраста». Медицина., 1989 г.
29. *Исакова Ю.Ф., Лопухина Ю.М.* «Оперативная хирургия с топографической анатомией детского возраста» Москва, Медицина. 1989 г.
30. *Исаков Ю.Ф.* «Хирургические болезни детского возраста» учебник: в. т. –М., 2006. –Т. 1. -632.: т. 2.-584 стр.

31. *Исаков Ю.Ф.*, «Хирургические болезни детей». Медицина., 2009 г.
32. *Исаков Ю.Ф.* (ред.) Хирургические болезни у детей. - 2-е изд. - М.: Медицина. 1998. -С. 17-26 с.
33. *Исаков Ю.Ф.* «Детская хирургия». Медицина., 2007 г.
34. *Исаков Ю.Ф.* и др. Хирургические болезни детского возраста. М. 2004; I; 368—374.
35. *Клепиков Ф.А., Лапшин В.В.* Отдаленные результаты лечения гипоспадии. // Урология//. Киев. 1981.
36. *Катько В.А.* «Детская хирургия». Минск., 2005 г.
37. *Катько В.А.* «Диагностика и лечение инвагинации кишечника у детей» Минск., 2005 г.
38. *Каплан А.В. Махсон Н.Е., Мелников В.Е.* Гнойная травматология костей и суставов.-М.: Медицина 1985. С. 384
39. *Кузин М.И., Костюченко Б.М., Колкер И.И.* Общие принципы лечения гнойных ран // Вестн. АМН СССР.- 1983.- № 8. С. 45-49.
40. *Куш Н.Л., Грона В.Н., Орлов А.С.* Неотложные состояния при крипторхизме у детей.- Урол. и нефрол., 1980, № 4, с. 35-37.
41. *Картун В. М., Друдов А. В., Сухов М. Н. и др.* // Дет. хир.- 2003. — № 1. — С. 14-17.
42. *Кузина. М. И.* //Хирургические болезни //М. «Медицина» 2002 с.- 4.
43. *Картун В.М., Друдов А.В., Сухов М.Н. и др.* Сравнительная оценка применения склерозирующих препаратов тромбовар и фибровейн в лечении варикозно расширенных вен пищевода у детей с портальной гипертензией. //Детская хирургия, 2003, 1, стр.15-17
44. *Кожевников В. А., Каширин С. Д., Луковский И. Ю.* // Дет хир. — 1999. - № 4. — С. 32—35.
45. *Каширин С.Д., Кожевников В.А., Хазиев А. Т., Суворова А. В., Головкин В. И., Миханюшина А. А., Тимошенская Н. В.* Диагностика и мониторинг функциональных и морфологических параметров печени у детей с портальной гипертензией. // Дет. хир. — 2010.- №5. — С. 13-17.
46. *Козлова С. И., Демикова Н.С., Семенова Е.В.* Блинникова О.Е. Наследственные синдромы и медико-генетическое консультирование. - М.: Практика, 1996. - 416 с.
47. *Карвайл. Д. Паркс.* «Ожоги у детей ». М. 1990 г.
48. *Куликова Т.Н., Глыбочко П.В., Морозова Д.А.,* «Атлас по детской

- урологии» М. 2009 г.
49. *Лёнюшкин А.И.* «Руководство по детской колопроктологии» Медицина 1990 г.
 50. *Лопаткин Н.А.* Урология.- М.: Медицина, 1982.
 51. *Лёнюшкин А.И.* Болезнь Гиршпрунга: традиции и новые тенденции (30-летний КЛ-нический опыт) // Детская хирургия. - 1997. - № 1. - С 31-37.
 52. *Лёнюшкин А.И., Баранов К.Н., Саруханян О.О., Кабанова И.Н.* Современные критерии диагностики и показаний к хирургическому лечению хронического колостаз у детей. Детская хирургия. - 2002. - № 1. - С. 4-7.
 53. *Лёнюшкин А.И.* Хирургическая колопроктология детского возраста. - М.: Медицина. 1999.
 54. *Лёнюшкин А.И., Лукин В.В.* Лечение детей с диффузным полипозом толстой кишки: Хирургия. - 1991. - № 8. - С 67-71.
 55. *Лёнюшкин А.И.* Детская проктология. - М.: Медицина. 1990. - 352 с.
 56. *Лёнюшкин А.И.* Хирургическая колопроктология детского возраста. - М.: Медицина 1999.-365 с.
 57. *Лазюк Г.И.* (ред.) Терапия человека. Руководство для врачей. - М.: Медицина, 1991.
 58. *Лазюк Г.И., Лурье И.В., Черствой Е.Д.* Наследственные синдромы множественных врождённых пороков. - М.: Медицина, 1983. - 208 с.
 59. *Лукин В.В.* Полипы и полипозы кишечника в детском возрасте: Дисс. - д-ра мед. наук –М.. 1992.-386 с
 60. *Люлько А.В., Мурванидзе Д.Д., Возианов А.Ф.* Основы практической урологии детского возраста.- Киев. 1984.
 61. *Леонтьев А.Ф., Сенькович В. М.* Отдаленные результаты паллиативных операций у детей с внепеченочной формой портальной гипертензии//Хирургия. -1986. № 2. С. 17-20.
 62. *Леонтьев А. Ф., Поляев Ю.А.* и др. //Дет.хир. - 2010. - № 5.- С. 17-21.
 63. *Леонтьев А.Ф., Шелковский В.И.* // Детская хирургия, № 4, 2005. – с. 39-41.
 64. *Моисеев В.А.* Полипы толстой кишки у детей. Дис.... канд. мед. наук. - М.. 1981 -158 с
 65. *Мазурин А.В.* Болезни органов пищеварения у детей. М., - 1984, - с.448-95.
 66. *Михайлов М.К., Тухбатуллин М.Г.* / Эхография в диагностике

- цирроза печени. – Москва: МЕДпресс-информ, 2003. – с.6-7.
67. *Нисевич Н.И.* Болезни печени и желчевыводящих путей у детей. Л., - 1981, - с.198-220
68. *Остропольская Е.А., Осипов И.Б., Петропавловская А.Д.* Хирургические заболевания сращенной почки у детей.- Урол.и нефрол. 1981, 1981, № 2, с.15-18.
69. *Парамонова С.В., Рачков В.Е., Разумовский А.Ю.* // Детская хирургия, № 6, 2008. – с. 47-50.
70. *Никитин А.М.* Хирургическое лечение диффузного полипоза толстой кишки. Дис. д-ра мед. наук. - М.. 1981. - 375 с.
71. *Пулатов А.Т.* «Хирургия эхинококкоза в детском возрасте» С.Петербург. 2005 г.
72. *Пугачёв А.Г.* Руководство «Детская урология» М. 2008 г.
73. *Пугачёв А.Г., Гусев Б.С.* Пузырно-мочеточниковый рефлюкс у детей.- Урол. и нефрол., 1984. № 6, с. 34-40.
74. *Пугачёв А.Г., Старчук И.Н. Арсанукаев М.А.* Мегауретр у детей.- Урол. и нефрол., 1980. № 2, с. 3-7.
75. *Попов В.А.* Перитонит. Медицина, Ленинград 1985.
76. *Разумовский А. Ю.* //Дет.хир. - 1998. - № 3. - С. 56-59.
77. *Рева А.* Неперфорированный анус и клоакальные аномалии // Ашкрофт К.Н., Холзер Т.М. Детская хирургия. Пер. с англ. - СПб.: Пит-Тал. 1997. - Т. П. - С 44-65.
78. *Рошаль Л. М.* Неонотологическая хирургия. М–1996г.
79. *Суворова Р.В., Микиртичан Г.Л.* Роль Л.П. Александрова в развитии хирургии детского возраста // Детская хирургия. - 1998. - № 2. - С. 59-61.
80. *Сурикова О.Л.* Колоноасопия в диагностике и лечении хирургических заболеваний толстой кишки у детей. Автореф. дис... канд. мед. наук. - М.. 1986. - 21 с.
81. *Сотников Д.Н.* Отдалённые результаты хирургического лечения диффузного полипоза толстой кишки в детском и юношеском возрасте. Дне.... канд. мед. наук. - М.. 2001. - 131 с.
82. *Солониченко В.Г., Красовская Т.В.* Дистморфология хирургических болезней у детей // Детская хирургия. - 1998. — № 4. - С. 4-9.
83. *Трефильев И.Е.* Эндоскопическая диагностика и лечение полипов желудочно-кишечного тракта у детей. Автореф. дис.... канд. мед. наук. - М.. 1983. - 15 с

84. *Трусов А.В.* Ожоги у детей. М.2008 г.
85. *Терещенко А.В.* Хирургия пороков развития мочеточников у детей.- Киев. 1981.
86. *Трапезникова М.Ф., Портной Л.М., Королькова И.А. и др.* Почечная венография в диагностике гипоплазии и аплазии почек у детей.- Урол. и нефрол., 1980. № 5, с. 24-28.
87. *Фёдоров В.Д., Никитин А.М.* Диффузный полипоз толстой кишки.- М.: Медиин.-. 1985.-190 с.
88. *Фролькис А.В.* Заболевания желудочно-кишечного тракта и наследственность. Специальная литература. 1995. - 287 с.
89. *Ямалутдинова А.А., Анашкина Е.В. и др.* Как помочь детям при ожогах. М.2008 г. С.22.

MAZMUNY

I bap.

KELLE-OŇURGA BEÝNISINIŇ, BOÝNUŇ, DOGABITDI	
KEMISLIKLERI WE KESELLERI	10
Kelle-beýni ingisi.	10
Oňurga-ýilik ingisi (<i>spina bifida</i>)	12
Boýnuň dogabitdi kistasy we fistulasy	15

II bap.

IRIŇLI SEPTIKI KESELLER	19
Bäbekleriň flegmonasy, mastit we omfalit.	19
Bäbekleriň derasty iriňli çisi – flegmonasy	20
Ýaňy doglan çagalarda mastit.	25
Omfalit.	27
Ýumşak dokumalaryň iriňli gaýnaglamalary.	29
Abses	29
Limfadenit	30
Beze keseli (roža)	34
Piodermiýa.	36
Streptokokkly ýokanç deri keseli (impetigo).	36
Follikulit	37
Karbunkul (dokuzdonly)	38
Furunkul (çyban)	39
Sepsis.	40
Ýiti gematogen osteomiýelit	42
Dowamly osteomiýelit.	50
Osteomiýelitiň atipiki görnüşleri	53

III bap.

DÖŞ KAPASASYNYŇ, ÖÝKENIŇ HEM-DE DIAFRAGMANYŇ	
DOGABITDI KEMISLIKLERI WE KESELLERI	56
Çagalarda öýken keselleriniň esasy barlaglary.	56
Çagalarda ýiti dem ýetmezçiligine getirýän dogabitdi kemislikler . .	59
Öýkeniň dogma kemislikleri.	70
Öýkeniň lobar emfizemasy	71
Guýguç şekilli döş kapasasy (GŞDK)	73
Guş gursagy görnüşli döş kapasa.	76
Gapyrgalaryň kemislikleri	76

Gapyrgalaryň doga bolmazlygy	77
Diafragmal ingiler	77
Diafragmanyň hususy ingileri	78
Diafragmanyň gyzyldödek deşiginiň ingileri	80
Bronhoektaz keseli.	81
Öýkeniň ýiti bakterial destruksiýasy (ÖÝBD)	86
Keseliň dowamly görnüşleri:	88
Öýkeniň parazitlar we parazitlar däl kistalary	94
Çagalarda öýken ehinokokkozy.	99
Gyzylödegiň kemisligi we keselleri.	104
Ahalaziýa	111
Halaziýa	114
Gyzylödegiň himiki ýanyklary	115

IV bap.

GARYN DIWARYNYŇ HEM-DE GARYN BOŞLUGYNDAKY ORGANLARYŇ DOGABITDI KEMISLIKLERI WE KESELLERI	120
Garyn diwarynyň aplaziýasy	120
Göbek tanapjygynyň (embrional) ingisi	122
Göbegiň dogabitdi fistulasy we kistalary.	124
Pilorostenoz	126
Içegäniň dogabitdi geçirmezligi (ileus)	129
Anorektal kemislikler	133
Anorektal kemisliginiň bölünişi (A. I. Lýonuşkin, 1976 ý.)	135
Artbujak deşiginiň ýok bolmagy (Atreziýa ani)	136
Artbujak geçelgesiniň, göni içegäniň ýok bolmagy (Atreziýa ani et rekti)	137
Artbujak töwereginiň deşikleri	138
Artbujak geçelgesiniň ektopiýasy.	139
Artbujak geçelgesiniň we göni içegäniň dogabitdi dar bolmagy.	139
Göni içegäniň daşyna çykmagy	140
Göni içegäniň polipi	142
Anusyň jaýrylmasy	143
Girşprungyň keseli	145
Girşprungyň keseliniň topara bölünişi	147
Ýiti appendisit	151
Bäbeklerde ýiti appendisidiň geçişi.	157
Ýiti appendisitiň gaýra üzülmeleri.	158
Appendikulýar infiltrat	160
Paraappendikulýar iriňli boşluk – absses.	163
Çagalarda içege geçmezligi (Ileus)	164
Obturasíýaly (dykylan) içege geçirmezligi	168

Ingiler.	170
Gasyk ingisi	172
Gypjynan gasyk ingisi	174
Göbek ingisi	176
Garnyň orta diwarynyň ingisi	177
Garyn diwarynyň waginal ösüntgisiniň kemislikleriniň esasynda döreýän keseller. Ýumurtga gabygynyň we tohumlyk tanapjygynyň suwýygnanmasy (gidrosele we funikulosele)	178
Bagryň we öt çykaryş ýollarynyň dogabitdi kemislikleri	179
Öt haltanyň dogabitdi kemisligi.	180
Öt akarynyň atreziýasy	180
Portal gipertenziýa.	184
Bagryň sirrozy	189
Bagyrasty portal gipertenziýasy	191

V bap.

EHINOKOKKOZ KESELI	194
------------------------------	-----

VI bap.

ÇAGALARYŇ ÇIŞ KESELLERI	203
Ýumşak dokumalaryň howpsuz çişleri	204
Gemangioma	204
Limfangioma	209
Pigment tegmilleri	210
Fibromalar	211
Dermoid kistalary	212
Teratomalar	213
Ýumşak dokumalaryň sarkomasy	214
Süňkleriň howpsuz çişleri	214
Osteoid-osteoma	215

VII bap.

BÖWREK, PEŞEW ÇYKARYŞ HEM-DE JYNS AGZALARYNYŇ DOGABITDI KEMISLIKLERI WE KESELLERI	216
Böwregiň sanynyň üýtgemegi	216
Böwregiň gurluşynyň we ululygynyň kemisligi	219
Gidronefroz	222
Megaureter.	223
Peşew halta, peşew akdyryjy reflýuksy	224
Aşaky peşew ýollarynyň dogabitdi kemisligi we keselleri	225
Peşew haltanyň ekstrofiýasy	225
Peşew haltanyň diwertikuly.	226
Peşew haltanyň boýunjygynyň sklerozy	228
Sistit.	228

Uretrit	230
Ballanopastit	230
Peşew çykaryş ýolunyň ýetmezçilikleri	231
Epispadiýa	232
Gizlin ujyt (penis)	234
Mikrofalus	235
Fimoz	235
Parafmoz	236
Jyns agzalarynyň doga kemislikleri we keselleri	237
Kriptorhizm	239
Oglanlaryň ýumurtgasynda ýiti döreýän keseller	241
Böwrek daş keseli (Urolitiaz)	242

VIII bap.

GARYN BOŞLUGYNDAKY AGZALARYŇ ŞIKESLERI	250
Ýanyklar	257

IX bap.

DAYANÇ-HEREKET AGZALARYNYŇ DOGA KEMISLIKLERI, ŞIKESLERI WE KESELLERI OSTEOHONDROPATIÝALAR	264
Ortopediýa	264
Dogabitdi boýnuň gysyklygy	264
Doga but süňk çykygy	265
Dogabitdi (kesedabanlyk)	271
Osteohondropatiýalar	273
Çagalarda süňk döwürleri we çykyklar	276
Çagalarda süňkleriň döwürmeginiň aýratynlyklary	277
Döwürler	280
Ýaýjyk süňküniň döwügi	280
Çigin süňküniň döwürleri	281
Çigin süňküniň ýokarky epimetafiziniň döwürleri	281
Çigin süňküniň distal epimetafizar döwürleri	282
Çigin süňküniň içki we lateral apofiziolizleri	283
Çigin süňküniň kellejiginiň epifiziolizi we osteoepifiziolizi	284
Bilek süňkleriniň döwürleri	285
Tirsek süňkünde kiçi kelläniň döwürmegi	286
Bilek we tirsek süňkleriniň diafizleriniň döwürleri	286
Bilek-tirsek süňkleriniň üzňe we çykyklar bilen utgaşdyrylan döwürleri	287
Galasiýa döwügi we çykygy	288
Bilek süňküniň distal epifizi we osteoepifizi	289
Tirsek süňküniň orta we ýakyn ýerleşen böleginiň döwürmegi, bilek süňküniň kellesiniň çykygy (<i>Monteji, brehta, malgeni döwür – çykyklary</i>)	289
Goşar, aýa we barmak süňkleriniň döwürleri	291

But süňküniň döwügi	292
But süňküniň ýakyn ýerleşen bölekleriniň epimetafizar döwükleri . . .	292
Uly we kiçi trohanterleriň üzňe apofiziolizleri	293
But süňküniň diafiziniň döwükleri	293
But süňküniň <i>distal epimetafiziniň</i> döwükleri	295
Bäbeklerde but süňküniň döwügi	295
Injik süňkleriniň döwükleri	296
Daban we barmak süňkleriniň döwügi	297
Daraklyk we barmak süňkleriniň döwükleri	298
Oňurga süňkleriniň döwügi	298
Çanaklyk süňkleriň döwügi	299
Çanaklyk but oýtumynyň döwügi	300
Çykyklar	301
Ýaýjyk süňküniň çykygy	301
Çigin süňküniň çykygy	301
Bilek süňküniň çykygy	302
Bilek we tirsek süňküniň doly çykyklary	303
Eliň barmaklarynyň çykygy	303
But süňküniň şikesli çykygy	304

X bap.

HIRURGIK BEJERILÝÄN GAN KESELLERI (NESILDEN GEÇÝÄN MIKROSFEROSITÓZ, MINKOWSKIÝ – ŞOFFARARYŇ ANEMIÝASY TALASSEMIÝA, TROMBOSITOPENIK PURPURA – WERLGOFYŇ KESELI, GOŞANYŇ KESELI	305
Nesilden geçýän mikrosferositoz gemolitiki gan azlyk – minkowskiý – şoffaryň anemiýasy	305
Talassemiýa	307
Trombositopenik purpura (Werlgofyň keseli)	311
Goşanyň keseli (Kerozinli retikulýoz) ýygnanma keseli	314
Gysgaldylyp alnan adalgalar:	316

*Gülbahar Geldiyewa, Esen Saklapow,
Tayyr Orazow, Nyýazmyrat Bekmyradow*

ÇAGA HIRURGIÝASY

Ýokary okuw mekdepleri üçin okuw kitaby

Redaktor	<i>T. Gullyýew</i>
Tehredaktor	<i>O. Nurýagdyýewa</i>
Neşir üçin jogapkärler	<i>J. Sopyýew, H. Permanow</i>

Çap etmäge rugsat edildi 29.12.2012. Möçberi 60x90^{1/16}. Ofset kagyzy.
Edebi garniturasy. Ofset çap ediliş usuly. Şertli çap listi 20,5.
Şertli reňkli ottiski 76,25. Hasap-neşir listi 21,35. Çap listi 20,5. Sany 1100.
Sargyt №2536.

Türkmen döwlet neşirýat gullugy.
744000. Aşgabat, Garaşsyzlyk şaýoly, 100.

Türkmen döwlet neşirýat gullugynyň Metbugat merkezi.
744004. Aşgabat, 1995-nji köçe, 20.