

G.A.Gulgeldiýew, G.A.Amanow

ÇAGA HIRURGIKI STOMATOLOGIÝASY

Lukmançylyk ýokary okuw mekdebi üçin okuw kitaby

*Türkmenistanyň Bilim ministrligi
tarapyndan hödürlenildi*

Aşgabat
Türkmen döwlet neşirýat gullugy
2013

Gulgeldiýew G.A., Amanow G.A.

G 71 Çaga hirurgiki stomatologiýasy. Lukmançylyk ýokary okuw mekdebi üçin okuw kitaby. – A.: Türkmen döwlet neşirýat gullugy, Aşgabat, 2013.

Okuw kitabynda häzirki zaman derejesinde çaga hirurgiki stomatologiýasy hünäriniň hemme esasy bölümleri beýan edilýär, onuň ösüşiniň esasy döwürleri, çagalara hirurgiki stomatologiýa kömegiň gatnaw we ýatymlaýyn bejergi şertlerinde guralyşynyň meseleleri jikme-jik görkezilýär. Çaga hirurgiki stomatologiýasynda çaganyň ösüşi we aýratynlyklary, ýüzüň, agyz boşlugynyň we dişleriň emele gelşine, olaryň keselleriniň kliniki geçişine, bejergisine uly üns berilýär. Çagalarda ýüz-äň-eňek töwereginde geçirilýän umumy we ýerli agyrysyzlandyrmany ulanmak boýunça esasy maglumatlar we geçirilýän operasiýalardaky aýratynlyklar görkezilýär. Diş sogurmak amaly, diş sebäpli döreýän alawlama keselleri we olaryň bejergi usullary, şeýle hem ýüz-äň-eňek töwereginiň diş sebäpli däl mahsusy alawlama keselleri, sülekey mázleriniň keselleri giňişleýin düşündirilýär. Okuw kitabynda çagalarda dişleriň, äň, eňegiň we ýüzüň ýumşak dokumalarynyň şikeslenmeleri, mundan başga-da ýokarky dodagyň, kentlewügiň dogabitdi ýaryklarynyň görnüşleri, olaryň kliniki anatomiýasy, geçirilýän hirurgiki operasiýalary birin-birin beýan edilýär.

Kitap lukmanlar üçin hem gollanma bolar.



**TÜRKMENISTANYŇ PREZIDENTI
GURBANGULY BERDIMUHAMEDOW**



TÜRKMENISTANYŇ DÖWLET TUGRASY



TÜRKMENISTANYŇ DÖWLET BAÝDAGY

TÜRKMENISTANYŇ DÖWLET SENASY

Janym gurban saňa, erkana ýurdum,
Mert pederleň ruhy bardyr köňülde.
Bitarap, garaşsyz topragyň nurdur,
Baýdagyň belentdir dünýäň önünde.

Gaýtalama:

Halkyň guran Baky beýik binasy,
Berkarar döwletim, jigerim-janym.
Başlaryň täji sen, diller senasy,
Dünýä dursun, sen dur, Türkmenistanym!

Gardaşdyr tireler, amandyr iller,
Owal-ahyr birdir biziň ganymyz.
Harasatlar almaz, syndyrmaz siller,
Nesiller döş gerip gorar şanymyz.

Gaýtalama:

Halkyň guran Baky beýik binasy,
Berkarar döwletim, jigerim-janym.
Başlaryň täji sen, diller senasy,
Dünýä dursun, sen dur, Türkmenistanym!

GIRIŞ

Türkmen halkynyň ykbalyna we ýaşayyş durmuşyna täze many berip, täze öwüşgin çayan Berkarar döwletiň bagtyýarlyk döwruni hem-de özgertmeler zamanasyny peşgeş eden hormatly Prezidentimiz Gurbanguly Berdimuhamedowyň çuňňur pähim-paýhasyna eýlenen belent tutumlar öz döwruniň keşbine uly ruhubelentlik we sag-salamatlyk açildi. Garaşsyz, hemişelik Bitarap Türkmenistanda saglyk ulgamyna, adamyň beden we ruhy saglygyna berilýän üns döwlet derejesindäki alada öwrüldi. Hormatly Prezidentimiziň bu pudaga berýän aýratyn ünsi, sarp edýän serişdeleri, siňdirýän azaby-zähmeti bimöçberdir. „Döwlet adam üçindir!“ diýen baş şygaryň düýp özeni hem-de onuň biziň ýurdumyzda amala aşyrylyşy bilen bagly ençençe meseleler saglygy goraýyş ulgamynda, düýpli gurluşykda, sport we durmuş üpjünçilik ulgamlarynda özüniň beýanyyny tapýar.

Sagdynlygyň we ruhubelentligiň ýurdy hasaplanýan Garaşsyz, baky Bitarap Türkmenistanda ýurt üçin iň uly baýlyk bolan ilatyň jan saglygynyň goragyny ýokary derejä ýetirmek üçin, özboluşly milli lukmançylyk ýörelgäni emele getirýän Prezidentiň „Saglyk“ Döwlet maksatnamasy 2020-nji ýyla çenli hereket edýär. Garaşsyz, Bitarap Türkmenistan bu gün düýpli özgertmeler eýýamyny, ykbal özgerdiji syýasy, ykdysady we medeni ösüşleri başdan geçirýär. Raýatlaryň saglygy, sagdyn durmuşy hakynda alada, saglygy goraýyş ulgamyna hemmetaraplaýyn hemaýat etmek Türkmenistan Watanymyzda hiç wagat ünsden düşürilmeýän gündelik işe öwrüldi.

Diýarymyzy mundan beýläk-de belent derejelere ýetirmekde Türkmenistanyň ähli raýatlarynyň önünde jogapkärçilikli wezipeler durýar. Şol wezipeleri amal etmek üçin ýokary derejeli ussat hünärmenler zerur. Häzirki wagtda Türkmen döwlet lukmançylyk uniwersi-

tetinde talyplara bilim berlişi düýpli kämilleşdirilip, halkara hünär derejeli lukmanlaryň taýýarlanmagyny gazanmak barada uly işler alnyp barylýar. Şol işleriň biri hem, uniwersitetiň dürli hünärleri boýunça döwrebap okuw-usuly gollanmalarynyň taýýarlanmagydyr. Şu aýdylanlardan ugur alyp we häzirki zaman ylmyň hem-de tehnikasynyň gazananlaryny göz önünde tutup, geljekki stomatolog lukmanlaryna niýetlenen “Çaga hirurgiki stomatologiýasy” dersi boýunça okuw kitaby taýýarlamagy makul bildik.

Çagalary bejerýän stomatolog lukmanlarynyň alyp barýan işleriniň arasynda stomatologik keselleriň önüni almak çäreleri örän giň gerime eýe boldy.

Awtorlar bu kitaby ýazanlarynda çaga stomatologlarynyň iş yerlerinde her gün gabat gelýän esasy stomatologik keselleriň ylmy taýdan esaslandyrylan anyklanyş, bejeriş we önüni alyş usullaryny aýdyňlaşdyrmagy göz önünde tutdular.

Okuw kitabyň mazmuny çaga hirurgiki stomatologiýasy dersiniň maksatnamasyna doly gabat gelýär. Kitap ýazylanda, önümizde goýlan maksatlardan ugur alyp, diňe çagalardaky stomatologik keselleriň aýratynlyklary barada giňişleýin durulyp geçildi. Bu kitap taýýarlananda uly adamlaryň hirurgiki stomatologiýasyndaky we agyz keselleriniň önüni almak barasyndaky okuw kitaplarynda bar bolan maglumatlary gaýtalamakdan gaça duruldy.

Kitaba düşünmegi we özleşdirmegi ýeňilleşdirmek üçin şu ugurda bar bolan kitaplardan, gaýry maglumatlardan we köp ýyllaryň dowamynda toplanan tejribeden peýdalanyldy.

I BÖLÜM. ÇAGA HIRURGIKI STOMATOLOGIÝASYNYŇ ÖSÜŞI WE BU UGURDA ÖŇDE DURÝAN WEZIPELER

Çaga hirurgiki stomatologiýasy lukmançylygyň ýaş pudaklarynyň biri bolup, agyz boşlugynyň içindäki we töweregindäki agzalaryň, şonuň bilen birlikde dişleriň, ýüz süňkleriniň, äňiň, eňegiň we olara ýakyn durýan ýüzüň, boýnuň ýumşak dokumalarynyň ýagdaýlaryny, olardaky döreýän keselleriň öňüni almagy we ygtybarly bejermegi öz içine alýan wajyp meseleler bilen meşgullanýar. Ýokarda agzalan agzalar toplумы özboluşly bitewi ýüz- äň-eňek ulgamyny emele getirip, köptaraplaýyn çylşyrymly, biri-biri bilen ysnyşykly bolan funksiýalary ýerine ýetirýärler.

Agyz boşlugynyň içi, onuň nemli bardasy köptaraplaýyn merkezi nerw ulgamyna habar beriji bolup, iýmitiň ýumşaklygynyň, süýji-turşulygynyň, tagam duýujylygynyň, çeynemegiň hem-de ýuwutmagyň, iýmit siňdirmegiň, şeýle-de dem almagyň we gürleşmegiň belli bir böleklerini amala aşyrmakda ähmiýeti uludyr.

Çagalaryň dişlerinde, äňinde, eňeginde we agzynyň ýumşak dokumalarynda döreýän keselleriň döreýşiniň we geçişiniň uly adamlardaka garanynda özboluşly aýratynlyklarynyň barlygy bolsa, olaryň öňüni almakda we ygtybarly bejermekde hem görünüp duran aýratynlyklaryň bardygyny aňladýar.

Bu meselelere garamazdan çaga hirurgiki stomatologiýasynyň esasyny öz wagtynda geçirilýän ilkinji we ikilenç öňüni alyjylykly çäreler düzýärler. Çagalaryň ýörite dispanser gözegçiligine alynmagy, maşgala lukmanlary bilen ýakyn gatnaşykda geçirilýän çäreler, çagalaryň durmuşda sagdyn ösüp ýetişmekligine, diş, äň, eňek keselleriniň wagtynda öňüni almaga we ygtybarly bejergini üpjün

etmäge, şeýle-de umumy bedeniň keselleri bolan gury agyry, nefrit, poliartrit ýaly keselleriň hem önüni almaga ýardam edýär.

Çaga hirurgiki stomatologiýasy özbaşdak ylym we hünär hökmünde soňky ýyllarda döräp, umumy lukmançylyk we onuň wajyp bölümi bolan stomatologiýanyň ösüşi bilen ýakyndan arabaglanyşyklydyr.

Her bir ylma mahsus bolşy ýaly, çaga stomatologiýasy hem özüniň ösüşiniň ilkinji ädimlerini taryhy hadysadan başlady. Belki, onuň döremegine gadym zamanlarda-da çagalarda diş, agyz, äň we eňek keselleriniň bolanlygy we barlygy täsir edendir. Diş keselleri baradaky düşüňjäniň çagalardaky şol keselleri netijeli bejermekdäki bilimleriniň asyrlarboýy artmagyndan ýüze çykarylandygyny bellemek gerek.

Italiýaly alym, çaga lukmany Soran Effeskiniň “De arte absterica” atly kitabynda dişleriň ösüp çykyşy barada düýpli maglumatlar berilýär.

Irki, orta asyrlarda (VIII-XII asyrlar) stomatologiýa ylmynyň pajarlap ösmegi bilen birnäçe örän peýdaly pikirler, abzallar we serişdeler durmuşa girizilipdir. Öz döwrüniň belli hekimi arabystanly Abul Kasum (936-1013-nji ýyllar) kentlewügiň kesellerini diňe ýerli hadysa diýip hasaplapdyr.

Gündogaryň beýik hekimi bolan Abu Aly ibn Sina (980-1037-nji ýyllar) özüniň “Lukmançylyk ylmynyň kanunlary” diýen ägirt uly işinde kentlewügiň keselleri we dişleriň ösüp çykyşy barada giňişleýin durup geçipdir. Ol yrgyldaýan dişleri berkitmegiň usulyny hem salgý beripdir.

1984-nji ýylda ýurdumyzda Respublikan stomatologik hassahanasynyň açylmagy we onuň ylmy-önümçilik birleşigine (1988), soňra bolsa Türkmenistanyň Saglygy goraýyş we derman senagaty ministrliginiň stomatologiýa merkezine (1995) öwürilmegi Diýarymyzda stomatologiýanyň uly guramaçylyk – usuly merkezine öwürilmegine, baky Bitarap Türkmenistanda stomatologiýa gullugynyň kämilleşmegine ýardam etdi.

1980-nji ýyllaryň başlarynda stomatologiýa fakultetinde ilki bilen çaga stomatologiýasy dersiniň, soňra bolsa stomatologik keselleriň önüni almak dersiniň kämilleşdirilmegi, 1990-njy ýylda

çaga stomatologiýasy kafedrasynyň açylmagy, stomatologiýa fakultetini tamamlanlaryň çaga stomatologiýasy boýunça internaturada, kliniki ordinaturada we aspiranturada taýýarlanmaklary bu bölümiň pajarlap ösmegine giň ýol açdy.

Türkmenistanda çaga stomatologiýasynyň döremeginde we ösmeginde Türkmenistanyň Prezidenti, lukmançylyk ylmlarynyň doktory, akademik Gurbanguly Mälikgulyýewiç Berdimuhamedowyň hyzmatlary örän uludyr, şeýle hem prof. W.W.Dadalýanyň, prof. G.P.Paşayewiň, m.y.d. A.O.Gurbanowyň, M.G. Durdynyýazowyň, dos. H.Abdalowýň, K.Mämmedowyň, M.Begiyewiň, H.A.Aýnazarowyň, A.I.Orazweliýewiň bu ugurda eden işleri belenilmäge mynasypdyr.

Türkmenistanda geçen asyryň 90-njy ýyllarda 15 sany özbaşdak (olaryň dördüsi çagalara hyzmat edýän) stomatologiýa hassahanalary we 290-a golaý stomatologik bölümler we otaglar ilata hyzmat edýärdi we olarda 1000-den gowrak stomatolog lukmanlar işleýärdi.

Köp ýyllaryň dowamynda geçirilen ylmy-barlag işleri Türkmenistanda çagalaryň arasynda stomatologiki keselleriň önüni almak boýunça ygtybarly çäreleri durmuşa geçirmäge uly mümkinçilik döretdi.

Häzir Türkmenistanda çaga hirurgik stomatologiýasynyň önünde çagalaryň sagdyn durmuşa ösüp ulalmagyny gazanmak, esasy stomatologiki keselleriň önüni almak, olary ygtybarly bejermek hem-de çagalary maşgala lukmanlarynyň stomatologiki dispanser gözegçiligine alyp, işjeň iş geçirmek meseleleri durýar.

Çaga hirurgiki stomatologiýasy dersi boýunça talyplaryň taýýarlyklaryny ösdürmek we bilimleriniň hilini gowulandyrmak ýokarda agzalan wajyp meseleleri üstünlikli çözmäge, ýöriteleşdirilen stomatologiýa kömeginiň medeniýetini we hilini mundan beýläk-de ýokarlandyrmaga ýardam eder.

Kitabyň türkmen dilinde neşir edilmegi çaga hirurgiki stomatologiýasy dersi we hünäri boýunça ýöriteleşdirilen okuw kitabyň ýetmezçiligini aradan aýyryar hem-de türkmeniň bagtyýarlyk döwrine ýokary hünärli stomatolog lukmanlary taýýarlamaga öz goşandyny goşar diýen tamamyz bar.

Berkarar döwletiň bagtyýarlyk döwründe hormatly Prezidentimiz Gurbanguly Berdimuhamedow lukmançylyk institutynyň okuw

maksatnamalaryna birnäçe üýtgetmeler girizdi. Häzir biziň talyp-larymyz bu maksatnamalara laýyklykda özlelerini ylmy işlerini has çuňňur öwrenmäge mümkinçilik aldylar.

Belli rus alymlary H.M. Maksimowiç – Abbiniň, I.F. Buşyň, N.P. Gundobiniň, N.I. Pirogowyň, H.B. Sklifosowskiniň, A.M. Sobelewiň ylmy işlerinde hem çaga stomatologiýasynyň dürli bölümlerine degişli gyzykly we peýdaly maglumatlar getirilýär.

Stomatologiýanyň hem-de onuň wajyp bölümleriniň biri bolan çaga hirurgiki stomatologiýasynyň Türkmenistanda döredilmeginde we ösmeginde belli rus alymlary A.K. Limbergiň, P.T. Danganyň ylmy işleri hem-de türkmen alymlaryny ýetişdirmekde A.I. Yewdokimowyň, A.I. Rybakowyň, E.I. Gawrilowyň, B.S. Dimitrewiň, H.H. Bazanowyň, E.B. Borowskiniň, G.D. Owrudskiniň, G.N. Pahomowyň, W.K. Leontýewiň, A.B. Alimskiniň we başgalaryň hyzmatlary belläp geçmäge mynasypdyr. Türkmenistanda 1930-njy ýyla çenli ýokary bilimli stomatolog lukmanlary hem-de ýörite orta bilimli diş lukmanlaryny we diş ussalaryny taýýarlaýan ýokary okuw mekdepleri bolmandyr.

Çagalaryň dişlerini Gündogar lukmançylygynyň esasynda taýýarlanan tebipler ýa-da daşary döwletlerden gelen (iberilen) diş lukmanlary (orta bilimli) bejeripdirler. 1932-nji ýylda Türkmen döwlet lukmançylyk institutynyň açylmagy we onuň ýokary kurslaryndaky talypalaryna stomatologiýa sapagynyň okadylmagy olaryň keseli bejeriş fakultetini gutaryp, stomatolog lukman bolup işlemeklerine ýol açdy. 1935-nji ýylda Aşgabatda diş lukmançylygynyň orta mekdepleri açyldy, ýöne 1948-nji ýyldaky ýer yranmasy sebäpli olar Türkmenistandan göçürildi we şol bir wagtda diş ussalaryny taýýarlaýan bölüm işläp başlady. Türkmenistanda stomatologiýanyň ösmegi 1958-nji ýyldan başlap, bilimli stomatologlary ýerli milletden taýýarlamak bilen bagly boldy. Soňra şol stomatologlardan Moskwada ýokary hünärli ylmy pedagogik lukmanlaryň taýýarlanylmagy 1964-nji ýylda açylan stomatologiýa fakultetini mugallymlar bilen üpjün etmäge mümkinçilik berdi. 1969-njy ýyldan başlap, bu fakultetiň lukman stomatologlarynyň uçurymlary çagalara berilýän stomatologiýa kömeginiň düýpgöter gowulanmagyna itergi berdiler.

Çaga hirurgiki stomatologiýasy çylşyrymly we köp ugurlydyr. Ol çaga terapewtik stomatologiýasyny, äň-ýüz ulgamynyň hirurgiki bejergisiniň ähli görnüşlerini, täze doglan we göwüsdan ýymitlendirilýän çagalaryň çylşyrymly hirurgiýasyny, ortodontiýany we çagalykdaky protezlemegi öz içine alýar. Şu işe özlerini bagyş edýän adamlar onuň ähli bölümlerini bilip, olaryň organiki aragatnaşygyny, basym ösýän we kemala gelýän çagalaryň morfofunktional aýratynlyklaryny hasaba almak bilen düşünmelidirler. Esasy stomatologiki keselleriň döreýiş we ösüş kanunlaryna düşünmek we olary dürli ýaşdaky çagalarda ýüze çykarmak üçin keseliň çaganyň bedenine edýän täsirini öwrenmek we lukmançylyk işinde toplan bilimini doly ulanyp bilmek üçin ýeterlik umumy pedagogik bilimiň bolmagy zerurdyr.

Çaga hirurgiki stomatologiýasy ylym hökmünde birden ýüze çykmandyr. Onuň ösmegine antiki dünýäniň meşhur lukmanlarynyň işleri we Russiýa döwletinde stomatologiýa biliminiň gazananlary itergi berdi.

Dişleriň ösüp çykyşy baradaky maglumatlary Gippokratyň işlerinde tapmak bolýar (b.e. çenli 460-372ý.). Meşhur aforizmler kitabyňyň “De dentitione” bölümünde Gippokrat şeýle ýazyp geçipdir: “Dişleriň ösüp çykýan döwründe şu alamatlar peýda bolýar: diş etleriniň gijilewigi, ysytma, iç geçme, esasan hem bu çagalarda gyýak dişi ösüp çykýan wagtynda has-da içi gatama ýykgyň edýän semiz çagalarda ýüze çykýar”. “De Arte obstetrica” kitabynda Rimiň ilkinji çaga lukmany Sorama Efessko (b.e. çenli 138-98 ý.) dişleriň ösüp çykyşy baradaky meseleleriň üstünde giňişleýin durup geçýär.

II BÖLÜM. ÇAGANYŇ ÖSÜŞ AÝRATYNLYKLARY

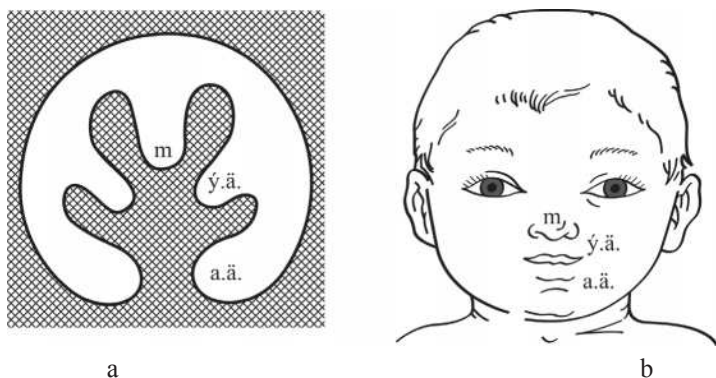
Ýüzüň, agyz boşlugynyň, äňiň, eňegiň we dişleriň
emele gelşi

Ýüzüň, äňiň we eňegiň dogabitdi kemçilikleriniň we betnyşanlyklarynyň emele geliş mehanizmine düşünmek üçin ýüz, äň we eňek ulgamynyň embrional ösüşiniň käbir ýerleri barada durup geçmek zerurdyr. Agyz boşlugynyň ösüşü agyz oýy ýa-da çukurjygy diýlip

atlandyrylýan düwünçeğiň kellesiniň soňundaky ektodermanyň çykyntgysyndan başlaýar. Agyz oýy çuňlaşyp öňdäki içegäniň kör soňuna çenli baryp ýetýär. 3-nji hepdelikde agyz-bokurdak perdesi ýyrtylýar we öňdäki içege agyz oýunyň üsti arkaly daşky gurşaw bilen baglanyşýar.

Birinji aýyň soňunda agyz oýuny çäklendirýän žabra ýaýynyň agzalaryndan düzülen baş sany tümmi (ösüntgi) emele gelýär. Onuň birinjisi (maňlaý) agyz oýundan ýokarda; iki sanysy ýokarky äňiň gapdalynda we iki sanysy eňekde, öňdäki tümmülerden aşagrakda ýerleşýärler. Wagtyň geçmegi bilen eňek tümmüleri (ösüntgileri) bir-birine ýakynlaşýarlar we orta çyzyk boýunça özaralarynda birleşýärler. Netijede eňegi we aşaky dodagy emele getirýärler. Äň ösüntgileri eňek ösüntgileri bilen gapdalda birleşip, orta oýa ýetiji çekgeleri äňiň gapdal böleklerini we ýokarky dodagy emele getirýärler. Olaryň arasyndaky boşluga maňlaý ösüntgisiniň soňy girýär. Onuň orta bölegi geljekki burun kekejine girip, burun germewini we ýokarky dodagyň ortaky bölegini emele getirýär. Şunuň bilen ýüzüň ähli ýokarky bölekleri (maňlaý, göz ulgamlary we burun) maňlaý ösüntgisinden aşaky bölegi iki sany eňek ösüntgilerinden emele gelýärler.

Ýüzüň ortasynyň gapdal bölümleri äň ösüntgilerinden, galan ortaky bölümleri maňlaý ösüntgisinden emele gelýärler (*1-nji surat*).



1-nji surat. Ýüzüň emele gelşi. a – embrional ösüntgileriň ýerleşişiniň çyzgysy: m – maňlaý ösüntgisi, ä – äň ösüntgisi, a – eňek ösüntgisi; b – atlandyrylan ösüntgilerden emele gelen ýüzüň bölümleri.

Ýüzüň doly emele gelmegi we ony emele getirýän ösüntgileriň birleşmegi enäniň göwresinde 7-nji hepdelikde tamamlanýar. Birleşme hadysalarynyň bozulmagy dogabitdi betnyşanlygyň ýüze çykmagyna getirýär.

Ilkinji kentlewük arkaly agyz we burun boşluklary biri-birinden aýrylýarlar. Äňň filturumynyň çäginde hem-de gaty kentlewügiň öňdäki böleginde ýokarky dodagyň ortaky bölegi emele gelýär. Ikinji aýyň başlarynda kentlewük doly emele gelýär. Ol kentlewük we ýokardan gaýdýan burun araçäginiň bir-birine tarap ösüp, orta çyzyk birikmelerinden emele gelýär.

Burun araçägi bilen aragatnaşygy bolmadyk kentlewük ösüntgileriniň yzky bölekleri birigende ýumşak kentlewügi we kiçi diljagazy emele getirýärler. Kentlewügiň gutarnykly emele gelme hadysasyna ilkinji kentlewügiň emzijekli bölegi hem gatnaşýar. Kentlewük dodakdan we çekgeden ilkinji dodak keşjagazy arkaly çäklenýär. Eňekde hem şonuň ýaly keşjagaz - epitelial plastinkasy çuňlugyna ösýär. Ol ikä bölünýär: daşky-westibulýar (alyn ýeri) we içki-dil. Olaryň arasyndan alweolýar ösüntgini emele getirýän mezenhima ösýär. Şeýlelikde, ýokarky dodagyň öňdäki bölegi ilkinji kentlewükden emele gelýär. Westibulýar plastinkasynyň bölünmegi netijesinde dodak keşjagazy çuňlaşýar we dodak bilen çekgäniň arasynda bir tarapdan alweolýar ösüntgisini, beýleki tarapdan bolsa, agyz boşlugynyň alyn ýerini emele getirýärler. Ilkibaşdaky dörän giň agyz deşijegi ýokarky we aşaky dodagyň gapdal böleklerinde birleşip, geljekde ýuwaş-ýuwaşdan kiçelýär. Şol bir wagtyň özünde hem birleşýän çyzykda ýag mäslerini saklaýan çekgeler emele gelýärler.

Dil (lingua)

Patten boýunça diliň nemli bardasynyň we önuň etleriniň (muskullarynyň) dürli hili emele geliş çeşmeleri bar diýilýär. Onuň köplüginde diliň nerw üpjünçiligi görkezýär (suratlandyrýar). Diliň etleri (muskullary) dilasty nerw (XII) bilen emele gelen diliň köki - (aýlanyp yören nerwi bilen (X), dil – bokurdak nerwiň (IX) şahasy

bilen, bedeni bolsa üçürdik (üç şahaly) nerwiň (V) kömegi bilen in-nerwirilenýärler.

Bäş hepdelik düwünçekde goşa (jübüt) gapdal galňama – gapdal-dil tümmüleri bildirýär, ol mezenhimal öýjüklerden emele gelip, olaryň arasynda uly bolmadyk ortaky beýgelme ýerleşýär (tubergulum impar). Geljekde bu embrional başlangyçdan diliň öňdäki üçden iki bölegi emele gelýär. Diliň ujunyň doly emele gelýän wagty diliň şu bölüminiň emele gelmeginiň kemçiliklerinde diliň gapdal tümmüleriniň arasynda çuň keşjagaz görnüşinde araçäk tapawutlanýar, yzky böleklerinde bolsa (diliň üç böleginiň ortasynda) mioblastlardan ösen mioma görnüşli çykyntgynyň saklanmagy mümkin. Ösüş kemçiliklerden has köp duş gelýäni diliň uýanjygynyň gysga bolmagy bolýar. Diliň kökünüň özi emele gelýär we embrional ösüşiniň ýedinji hepdesinde goşulşyp, diliň gapdal tümmüleri bilen birigýärler. Birleşmäniň araçägi diýip, diliň arka üstünde ýerleşen kör deşigi hasaplanýar. Nemli bardasynyň bölekleriniň emele geliş çäklerini anyklamak kyn, çünki onuň birleşmegi has ir we tutuşlaýyn bolup geçýär. Tagamy duýmak embrional ösüşin ýedinji hepdeliginde, wisseral nerwleriň (VII we IV jübüt kelleçanak beýni nerwleri) we örtüji epiteliýanyň biri-birine täsiri netijesinde emele gelýän tagam biliş nokatlary bilen baglanyşyklydyr. Düwünçek, onuň daşyny gurşap alýan amniotiki suwuklyga gözegçilik edip, tagamy duýmaga ukyplydyr diýen çaklama bar.

Sülekey mázleri. Bu mázler köp gatly, ýasy epiteliýanyň önümi hasaplanýar. Ilki bilen gulagyň ýanyndaky mäziň başlangyjy (4-nji hepdelikde), soňra eňegasty (6-njy hepdelikde) we soňunda dilasty (8-9-njy hepdelikde) mázleriň başlangyçlary emele gelýärler. Ownuk sülekey mázleri nemli bardasynda has gijräk bildirip başlaýarlar.

Äňiň we eňegiň ösüşü

Äň we eňek ýüzün emele gelişiniň irki döwürlerinde ösüp başlaýarlar. Kelle-ýüz sünklerinden ilkinji bolup sünkleşýänleriň biri hem äňdir. Ösüşin ilkinji aýynyň soňunda, ýüzün ýokarky orta bölegini emele getirýän äňiň we maňlaý ösüntgileriniň birleşmesi gutaranda, olaryň galyňlyklarynda alty sany ossifikasiýa (sünkleşme) maňzy emele gelýär. Soňra, ilki bilen kentlewük ösüntgileriniň we

äniň gapdal bölekleriniň süňkleşmesi bolýar, az wagtdan soň onuň merkezi bölegi bolan burun kekeji süňkleşýär we ol äniň süňkleri bilen birleşýär.

Äň süňklerini kekirdewük döwründen geçmeýän we birleşdiriji dokumanyň ýerinde emele gelýän süňklere degişli edýärler. Ýöne täze doglan çaganyň we onuň ýaşayşynyň ilkinji aýlarynda äniň süňkli böleginde kekirdewük dokumanyň bardygy barada maglumatlar bar. Mümkün, şonuň üçinem ände embrional kekirdewügiň galyndysyndan kekirdewük dömme keselleriniň emele gelýändigini düşündirmek bolar.

Eňeňiň ösüşi kekirdewügiň gapdalynda ýerleşen süňkleşme nokatlarynyň süňki emele getirmegi bilen başlanýar. Wagtyň geçmegi bilen bu kekirdewügi gurşap alan süňk emele gelýär. Kekirdewügiň öňi bolsa, eňeňiň ösüp barýan bedenine ornuny berip redusirlenýär. Eňeňiň yzky bölümleri, onuň şahalary eňeňiň kekirdewüğine garaşsyz, ýerine baglylykda süňkleşme nokatlaryndan emele gelýärler. Eňeňiň her bir böleginiň süňkleşmesi we bir ýaşyny dolduryp barýan çagada olaryň birleşip, tak süňke öwrülmesiniň sebäbi hem şunuň bilen düşündirilýär. Eňeňiň alweolýar ösüntgisi diň başlangyjynyň daşyny gurşap alýan mezenhimadan emele gelýär. Eňeňiň bedeniniň alweolýar böleginiň başlangyjy çaganyň enesiniň içindäki ösüşiniň üç aýlygynda alweolýar ösüntgisi, eňeňiň başlangyçlary bolsa çaganyň enesiniň içindäki dört aýlygynda emele gelýärler. Alweolýar böleginiň eňeňiň bedeni bilen birleşmegi çaganyň emýän döwriň bir aýlygynda, äniň bedeni bilen birleşmegi bolsa üç aýlygynda bolup geçýär. Dişleriň ösüp çykmagynyň gutarmasy bilen alweolýar ösüntginiň doly emele gelmegi tamamlanýar. Emele gelýän äniň we eňeňiň gatlarynda geljekki dişleriň başlangyçlary emele gelýärler hem-de ösýärler. Äniň we eňeňiň ösüşi we emele gelşi dişleriň emele gelşi we ösüp çykyşy bilen berk baglanyşyklydyr.

Dişleriň ösüşi (emele gelşi)

Düwünçeňiň 6-7 hepdeliginde ilkinji agyz ysynyň ýokarky we aşaky gyralarynda köp gatly ýasy epiteliýanyň galňamagy bolup geçýär. Epiteliýa aşagyndaky mezenhima çümüp (ösüp) diň gatlagyny emele getirýär. Bu gatlak çuňlugyna ösüp, dik (wertikal) ýagdaýy

eýeleýär we onuň gyzalarynda syrça (emal), kolba şekilli epiteliýadan gapajyk görnuşli ösüntgi emele gelýär. Geljekki süýt dişleriň sany-na laýyklykda ände we eňekde şunuň ýaly ösüntgileriň 10-sy emele gelýär. Diş emziklerini emele getirýän gapaklaryň epiteliý bölekleri mezenhima bilen doldurylan bolýar. Her bir diş başlangyjyny gurşap alan mezenhima aýratyn gat bolup ýerleşýär. Oňa bolsa diş haltajygy diýip, at berilýär. Onuň ösüş döwründe syrçanyň öýjükleri dürli şekillere eýe bolýar. Gapaklaryň iç ýüzüni emele getirýän silindrik şekilli epiteliý emele gelýär. Gapaklaryň daş ýüzüni daşky epiteliýanyň ownuk öýjükleri örtýär.

Daşky we içki epiteliýanyň arasynda ýerleşen ýyldyz şekilli öýjükleri syrçanyň ýumşagy (diş pulpasy) diýip atlandyrylýar. Diňe içki epiteliýa degip, aralyk gatyny emele getirýär. Syrçanyň içki we aralyk gatyndaky öýjükler syrça işläp çykarýarlar (öndürýärler) we adamantoblastlar ýa-da enemeloblastlar diýip atlandyrylýar. Diş emziginden etine we diş pulpasyňa başlangyç berýär, diş haltajygynyň mezenhimasyndan sement we periodont öndürilýär. Syrça gatlaklaryň epilmegi dişiň gelejekki şeklini berýär. Bu syrça diňe bir epiteliýanyň syrçasyny emele getirýän diş pulpasyňa degişli bolman, eýsem diş köküne hem degişlidir. Içki epiteliýanyň daşyna geçýän ýerinde ikinji epiteliý hem gaty çuňlugyna ösýär we olar gylaby emele getirýärler, ol bolsa dentiniň şekiline meňzäp, diş köküniň esasy bölegini emele getirýär.

Dentiniň başlangyjy uly bolmadyk ölçegde emzijeň depejiginde peýda bolup, tizara şol ýerde syrça emele gelip başlaýar. Emzijeň depesinde emele gelip başlan diş geljekki kök depejiginiň gapdalky bölümleriniň ugry boýunça ösýär. Dentin emele gelmezinden öň, diş haltajygynyň daşyndan dişiň geljekki öýjüginin süňk sütünjikleri emele gelýärler.

Diş täjiniň emele gelmesi düwünçeň ösüşiniň 5-nji aýynda, ilki bilen, gapdal alyn dişlerde, soňra bolsa distal ýerleşen diş başlangyçlaryndan başlanýar. 7-nji aýynda bolsa uly azy dişiň dokumalary emele gelýär.

Dişler özüniň ösüşini diş täjiniň emele gelmeginiň gutaran we köküniň bir böleginiň emele gelen döwründe başlaýar. Hemişelik dişleriň başlangyçlarynyň emele gelmegi çaganyň enesiniň göwre-

sindäki başinji aýynda diş plastinkasynyň erkin gyrasynda galňama görnüşinde başlaýar. Ol süýt dişleriniň başlangyçlary emele gelendinden soň, çuňlugyna ösýär. Bu başlangyçlar her bir süýt dişiniň başlangyçlarynyň dil tarapynda ýerleşýärler. Mundan başga-da diş plastinkasy ösüp başlaýar. Soňky süýt dişiniň başlangyjynyň emele gelmegi bilen diş plastinkasy soýulýar. Ilki hemişelik öňdäki dişleriň on sanysynyň başlangyçlary ýanynda ýerleşen süýt dişleriň düwünçekleri bilen bir umumy öýjükdä ýerleşýärler. Soňra iki başlangyjy çäklendirýän süňk araçägi emele gelýär.

Çaga ýaşynyň döwürleri

Çaganyň ösmegi doglanyndan 17 ýaşyna çenli yzygiderli dowam edýär we onuň ýaşı näçe kiçi boldugyça bu hadysa özboluşly we yzygiderli geçýär. Bedende bolup geçýän üýtgeşmäniň häsiýetine laýyklykda onuň ösüşiniň şu aşakdaky döwürlerini tapawutlandyrmak bolýar:

- 1) çaganyň enesiniň göwresindäki ösüşi - 280 gün (10 aý);
- 2) täze doglan çaga – 2,5-3,5 hepdä çenli;
- 3) çaganyň emýän döwri - 1 ýaşa çenli;
- 4) mekdepden öňki döwri - 1 ýaşdan - 3 ýaşa çenli;
- 5) mekdebe çenli döwri - 3 ýaşdan 7 ýaşa çenli;
- 6) mekdep ýaşı döwri - 7 ýaşdan 17 ýaşa çenli (kiçi, orta we uly mekdep ýaşly).

Enesiniň göwresinde çaganyň ösüş döwri

Bu döwürde enäniň içindäki düwünçegiň ölçegine gowy täsir edip biljek, şeýle hem onuň ösüşine zyýan ýetirip biljek birnäçe nesil yzarlaýjy we gazanylan hadysalaryň ýüze çykmagy mümkin. Betnyşanlyklar we ýetmezçilikler esasan hem göwreliligiň ilkinji üç aýynda ýüze çykýar. Bu wagtlara ýüz ulgamynda birnäçe ýetmezçikleri, esasan ýokarky dodagyň we kentlewügiň ýaryklarynyň döremegini degişli edýärler. Burun - maňlaý ösüntgisiniň doly ösüp ýetişmezliginiň ýa-da bolmazlygynyň netijesinde göz başlangyçlarynyň ýakynlaşmagy ýa-da olaryň bir bitewilige birleşmegi

bolýar (bir gözlülük). Çaganyň enesiniň göwresindäki ösüşiniň ilkinji 2 aýynda boýunda we gulagyň ýanyndaky ulgamlarynda kistalaryň, ýara ötüklerriniň (fistula) döremegi, şeýle hem gan-damar we nerw ulgamlarynyň dürli hili ýetmezçilikleri ýüze çykyp bilýär.

Çaga düwünçegi eýýäm ikinji aýynyň soňunda doly emele gelýär. Şu döwürden soň emele gelýän betnyşanlyklar şeýle bir uly ähmiýete eýe bolman, çaga düwünçeginiň doly ösmezligi we emele gelmezligi bilen baglydyr. Bu keseller: kelle beýnisiniň we süňkleriniň gurluşlaryndaky nädogrulyk, gulagyň we burnuň kekirdewükleriniň doly ösmezligi, göz yşynyň ýapylmagy we başgalar. Çaganyň enesiniň göwresindäki 4,5-5 aýynda alyn süýt dişleriň 7-nji aýdan bolsa gyýak we uly azy dişleriň minerallaşmagy başlaýar. Hut şu döwürde bu dişleriň syrçasynyň himiki gurluşy we düzümi has tapawutlanýar. Getirilen maglumatlara laýyklykda çagalýk döwründen başlap stomatologiýa keselleriniň önüni alyş çärelerini başlamalydygyny ylmy taýdan esaslandyryýarlar.

Täze doglan çaga döwri

Täze doglan çagalarda-da fiziologiki kadadan çykmalar az däl. Köp ýagdaýlarda (hatda kadaly doglandan soň hem) deride we nemli bardalarda nokat görnüşinde ganöýmäni görmek bolýar. Olar köplenç ýüzde we konýunktiwada peýda bolup, dogulma döwründe damardaky ganyň aýlanşygynyň peselmegi netijesinde ownuk damarlaryň zeperlenmesinden ýüze çykýar, ýöne olar basym aýrylýarlar we hiç hili zyýançylykly däl.

Dogulma döwründäki nokat görnüşli fiziologiki ganöýme şikesinden başga-da, ganöýmäniň netijesinde dokumalaryň ýellenmesine getirýän dogulma çişmesini hem goşmak bolýar. Döme esasan hem depe ýa-da ýeňse töwereklerinde duşýar, şol sanda başga ýerlerde hem duş gelip bilýär: ýüzün ýatan bolsa – ýüz, maňlaýynda bolsa – maňlaý dömmesi emele gelýär. Täze doglan çagalarda sary-getirme, esasan hem ömrüniň 2-3-nji gününde, seýrek ýagdaýlarda 4-5-nji günlerinde duş gelýär. Sarygetirmede sary reňk ilki bilen ýüzüniň derisinde peýda bolýar. Täze doglan çaganyň ýaşynyň ilkinji 3-4-nji hepdelesinde agramy peselýär. Bu hadysa fiziologik ýagdaý bolup,

oňa beden etiniň fiziologiki azalmagy diýilýär. Hirurgik bejergisini edýän çaga stomatologlaryna bu üýtgemeleri, esasan hem çaganyň ömrüniň ilkinji günlerinde bolup geçýändigini bilmek hökmandyr. Ýüz-äň-eňek ulgamyndaky görnüp duran ýetmezçilikleri dogum öýüniň akuşeri ýa-da pediater ýeňillik bilen ýüze çykarýar, az bildirýänleri ýüze çykarylman hem bilner.

Käwagt çaga enesiniň emzigini gowy tutup bilmeýär ýa-da emende şylpyldaýar. Bularyň hemmesi diliň uýanjygynyň gysga bolmagy bilen bagly. Şeýle ýagdaýlarda, eger çaganyň enesiniň laktasiýasy kadaly bolsa-da, süýdi ýeterlikli derejede sorup alyp bilmese ýa-da bedeniniň agramy artmasa çaganyň diliniň gysga uýanjygyny operasiýa edip, kesip geçýärler. Geçirilen bu kiçi hirurgik bejergiden soň, täze doglan çagadaky ähli gomeostaz ulgamynyň durnukly dăldigini göz önünde tutup, 1-3 günüň dowamynda lukmanyň gözegçiligi zerurdyr.

Käwagt çaga iýmitlendirilende emdirilen süýde düwnükýär, bu bolsa ýumşak kentlewügiň gysgalygy ýa-da onuň gizlin ýaryklygy bilen baglydyr. Bu kemçiligi diňe lukman stomatolog ýüze çykaryp, enesine çagany wertikal ýagdaýda emdirmegi maslahat berýär. Ömrüniň ilkinji günlerinde emeli iýmitlendirilende täze doglan çaganyň äňine, eňegine we ýüz-äň-eňek ulgamynyň ýumşak dokumalaryna agram salmaly dăldigini ýatdan çykarmaly dăl.

Çaga ömrüniň ilkinji günlerinden başlap enesiniň emzigini diş etiniň tümmijikleri bilen 300 g güýç goýup sorýar, emmeginiň ikinji hepdesiniň soňunda bolsa, ýüz we çeýneýiş etleriniň ösmeginiň we kämilleşmeginiň netijesinde ol güýç 700-800 g çenli ýokarlanýar. Şonuň üçin çaga emeli iýmitlendirilende çüýşäniň agzyndaky emzik rezinden bolup, ol iňňe bilen deşilmeli. Dogry ösmegi we gerekli işi ýerine ýetirmegi üçin çaganyň süýt garyndysy 12-15 minudyň dowamynda sorulyp gutarylmaly.

Köplenç täze doglan çagalaryň agyz boşlugynyň nemli bardasynda süýtlüje ak düşme (moloçnisa) peýda bolýar. Käwagt gowşak çagalarda Bednaryň awtalary duş gelýär.

Täze doglan çagalar iriňli deri kesillerine tiz uçraýarlar. Täze dogulanlaryň nemfigusynyň agyr görnüşi bolan - eksfoliatiw dermatit altynsow stafilokokklar tarapyndan döräp, agzyň daşky derisiniň

beze şekilli gyzarmagy bilen başlaýar. 1-2 sagatdan soň eritema kellä, bedene (göwrä), ahyrsoňy elleriň derisine ýaýraýar. Bu ýagdaýda çagany gaýragoýulmasyz hassahana ýerleşdirilmeli we yzygiderli bejergi geçirmeli.

Çaganyň göwüsden emýän döwri

Köplenç bu döwür doglan we keselsiz ösýän çagalarda ömrüniň birinji ýylynyň soňunda tamamlanýar. Göwüsden emýän çaga üçin agzalaryna, esasan hem iýmit siňdiriş ulgamlaryna gowşaklyk mahsus. Endokrin ulgamlarynda belli öňegidişlikler bolup geçýär: galcan şekilli mäziň inkretor funksiýasy 4-5 aýlykda artyp, birinji ýylyň ahyrna çenli güýçlenýär, pregipofiziň we beýleki mázleriň funksiýalary ýüze çykýar. Käbir çagalarda konstitusion ýetmezçilikleri: eksudatiw, newropatiki we limfatiki diatezler emele gelýär. Skeletiň güýçli ösmegi zerarly – süňklere basym zeper ýetýär we rahat bolmak mümkinçiligi artýar.

Ilki dörän gowşak immunitet çagada ýuwaş-ýuwaşdan gowşaýar, gazanylan immunitet bolsa entek bolmaýar, dürli infeksiýalar bilen tötänden galtaşma bolsa, bedeniň sensibilizasiýasyna getirýär. Ol hem çagany iriňli we beýleki kesellere aňsatlyk bilen uçramagyna getirýär. Infeksiýanyň (ýokanç kesel) geçişine agyz boşlugynyň nemli bardasy we dem alyş ýollary hyzmat edýärler.

Şu döwre diffuz (ýaýran) hadysalar we belli bir agza ýa-da dokuma tarapyndan patologiki prosesi çäklendirip bilmezlik hem mahsusdyr.

Çaganyň göwüsden emýän döwründäki ýaramaz endikleri diş-äň-eňek kemçiliklerine we ýetmezçiliklerine getirýär. Meselem: bar-magyny, dilini, dodagyny sormak endikleri. Şeýle ýagdaýlarda, çaga ýönekeý sorujy bermek we haçan-da uka gideninde ony aýryp, ellerini ýörite eşik bilen çäklendirmek maslahat berilýär. Ýassygynyň kiçi we tekiz bolmagy hökmanydyr. Kellesini kükregine getirip ýatýan çagalaryň eňeginiň ösüşi togtayar; kellesini yza gaýşardyp ýatýan çagalaryň boýnunyň etleri dartgyn ýagdaýda bolup, eňegi yza süýşrýär. Burun dem almasynyň kynlaşmagy hem bu ýaşda ýüze çykýar. Ol bolsa äniň we eňegiň ösüşiniň we emele gelişiniň bozul-

magyna getirýär. Süýt dişleriň minerallaşmagy we emele gelme-gi çaganyň birinji ýylynda dowam edýär hem-de hemişelik dişleriň minerallaşmagy başlaýar. Çagalardaky suw-duz-madda çalşygynyň bozulmagy bilen bolup geçýän dürli keseller dişniň gaty dokumasynyň gurluşyna täsir edýärler we ulgamlaryň gipoplaziýa, kariýese bolan garşylygynyň peselmegine we beýleki keselleriň ýüze çykmagyna sebäp bolup bilýärler.

Çaganyň mekdebe gitmezden öňki döwri ýa-da süýt dişleriniň ösüp çykyan döwri

Bu döwürde çaga bedeniniň ähli funksional agzalary ýuwaş-ýuwaşdan kemala gelýärler. Bu ýaşdakylara çendenaşa ýumşaklyk mahsusdyr we olar ýeňillik bilen daşky gurşawyň gowy we ýaramaz täsirlerini aňsatlyk bilen özüne siňdirýärler. Mekdebe gitmezden öňki döwriňiň öňündäki döwürde her hili endokrin bozulmalary ýüze çykyp bilýärler.

Mekdebe çenli döwür

Bu döwür öňkä seredeninde hili bilen däl-de, eýsem mukdar taýdan tapawutlanýar we şonuň üçin mekdebe gitmezden öňki döwriňiň öňündäki döwürde öňüni alyş çäreleri ulgamlaryň geçirilmese, onda dürli görnüşli stomatologik keseller ýüze çykýar. Olaryň arasynda kariýes keseli we onuň gaýra üzülmeleri, agyzda alawlama keselleri, emele gelen we gelýän diş-äň-eňek ýetmezçilikleri we kemçilikleri has köp duş gelýärler.

Mekdep döwri

Bu döwre 7 ýaşdan 10-12 ýaş çenli çagalar girýär. 10 ýaşdan 12-13 ýaş aralygyndaky döwre pubertatdan öňki ösüş döwri diýilýär. Kiçi ýaşly mekdep çagalarynyň köp agzalary funksional taýdan doly kemala gelen bolýar. Kelle beýnisiniň we geçiriji nerw ýollarynyň öýjükleriniň morfologik tapawutlandyrylyşynyň gutarnykly geçendigini görmek bolýar. Et ulgamy güýçli ösýär, çaganyň durky aýdyň kemala gelýär. Şu ýaşda astenikler, köplenç endokrin funksiýalaryň bozulmalary duş gelýär.

Jyns taýdan ýetişiş döwri

Bu çagalygyň iň soňky döwri (pubertat döwri, uly mekdep ýaşly döwri). Çagalarda bu döwür dürli wagtlarda başlanýar we jynsyna, hususy aýratynlyklaryna bagly bolup durýar. Oglanlarda pubertat böküp geçme ortaça 14-15,5 ýaşlaryndan başlap, 18 ýaşda tamamlanýar. Gyzlarda bolsa 2 ýyl öň başlanýar (12-13 ýaşdan 16 ýaş çenli) jyns taýdan ýetişilýän döwürde bedeniň gurluşy we dürli agzalaryň funksional aýratynlyklary uly adamlaryňka ýakynlaşýar. Mekdebe çenli ýaşly çagalara we mekdep ýaşly çagalara mahsus bolan stomatologik kesellerden başga-da gingiwitler duş gelýär we onuň önüni alyş çäreleri geçirilmedik ýagdaýynda ol paradont dokumasynyň çuň zeperlenmesine getirip bilýär.

Çaga bedeniniň ösüşiniň dürli döwründäki aýratynlyklary çagalara berilýän stomatologik kömegiň köptaraplaýyn bolmalydygyny subut edýär.

Ýüz-äň-eňek töwereginiň gurluş aýratynlyklary

Täze doglan çaganyň we uly ýaşly adamyň ýüzüniň gurluşy birmeňzeş däldir. Esasan hem, ol kelle beýni we ýüz süňkleriniň gurluş aýratynlyklary bilen anyklanylýar. Täze doglan çagalaryň kelle beýni süňkleri ýüz süňklerine seredeninde uly. Täze doglan çaganyň ýüzünde anyk öňe çykyp duran burun-mañlaý tümmüsine we eňegine birnäçe ösüş ýetmezçilikleri mahsusdyr. Çeýneýiş etleriň, äňiň we eňegiň ölçegi funksional aýratynlygyň ösüşiniň netijesine baglylykda ýüzüň beýleki böleklerine seredeninde tapawutlanýar.

Ýüz skeleti tolkun şekilli häsiýetde ösýär. Ösüş iň ýokary döwürleri doglanyndan 6 ýaş çenli, 3 ýaşdan 4 ýaş we 7 ýaşdan 11 ýaş çenli. Ýüz bu döwürlerde has aýdyň ösýär. Ýüzüň skeletiniň ösüş zolaklaryndaky bozulmalar netijesinde emele gelýän patologiki ýagdaýlar esasan hem şu döwürde has aýdyň bildirýär.

Deri

Ýaş çagalaryň derisi fiziologik we morfologik aýratynlyklary bilen tapawutlanýarlar. Buýnuz gaty ýuka, ol gowşak birleşen 2-3 gatly we hemişelik soýulyp duran öýjüklerden ybarat. Derisiniň esasy gaty gowy ösen. Çaganyň derisiniň ösüş gatynyň has galyň bolmagy, bedende bolup geçýän proliferatiw hadysalary, ýaralaryň öz-özünden epiteliýalaşmak ukybyny düşündirýär. Eger-de uly ýaşly adamlardaky ýaranyň özbaşdak gaty epiteliýasynyň araçägi 3-4 sm bolsa, çagalarda ol 5-6 sm deň. Güýçli ösen kapilýar tory çaganyň derisinde gowy gan aýlanşynyň boşlugyny häsiýetlendirýär. Elläp göreniňde deri ýumşak, mahmal şekilli dartgylgy gowy, ýöne örän näzik bolany üçin ýeňil ýaralanýar.

Çaga stomatology kiçi ýaşly çagalaryň derisiniň gurluşynyň bu aýratynlyklaryny hökman ýatda saklamalydyr. Güýçli erginleriň, melhemleriň, derman serişdeleriniň çaga derisine zyýanly täsiri bardyr (ýanyklar we ş.m).

Deri asty öýjükde gatlagy hemme ýerde diýen ýaly deň ýaýran we çaganyň bedenine, ýüzüniň gurluşyna laýyklykda tegeleklik berýär.

Burun

Çaganyň burny kiçi bolýar. Ýokarky dem alyş ýollary, esasan hem burun geçelgeleri örän dardyr. Täze doglan çagalaryň aşaky burun geçelgesi kämilleşmedik, bu ýagdaý çaganyň ilkinji günlerinde nemli bardasynyň ýellenmegi netijesinde burundan dem almasynyň kynlaşmagyna getirýär. Çaga şonuň üçin enesini gowy emip bilmeýär. Şu ýagdaý bilen çagalar stomatologa kän ýüz tutýarlar we stomatologlar ony agyz boşlugynyň keselleri bilen baglanyşdyrýarlar.

Burun boşlugynyň nemli bardasy näzik bolup, gan we limfatik damarlaryna örän baý. Burnuň, kekirdegiň we traheýanyň kekirdewükleri aýratyn ýumşaklygy bilen tapawutlanyp, käwagtlar dem almagyň kynlaşmagyna hem getirýär.

Agyz boşlugy

Agyz boşlugy kiçijik bolup, nemli bardanyň dykyzlanmasy bolan diş etiniň üsti bilen agyz boşlugynyň alyn ýerinde araçaklenýär. Gapdal epinleri, gowy bildirýän gaty kentlewügiň esasy aýdyň görünýär. Agyz boşlugynyň düýbi kiçi bolup, şeýle uly bolmadyk agyz boşlugynyň içine otnositel dil sygýar. Çeýneýiş etler gowy ösen. Çekge gatynda dykyzja we çalaja bildirip duran ýag toplumy - Bişiň bedeni (corpus adiposum) ýerleşýär ýa-da başgaça, oňa çekgäniň ýag bedeni hem diýilýär. Hatda çagajygyň has horlanan wagtlary hem bu beden uzak wagtyň dowamynda ýitmeýär we olara gerekli bolan çeýeligi berýär. Bu bolsa çaganyň emmegine uly goldaw berýär.

Agyz boşlugynyň epitelial örtügi özüniň näzikligi we az-owlak guraklygy bilen tapawutlanýar. Gan damarlarynyň gür ýerleşenligi üçin nemli barda açyk reňkde bolýar. Gaty kentlewügiň orta çyzygy boýunça sary – ak nokatjyklar bildirýär, olara düwünjikler hem diýilýär. Diş eti oklawjygyň gyrasy boýunça, esasan hem çaga sorup emeninden soň, gowy bildirýän dykyz tolkun şekilli bolup ýüze çykýar. Bu gasyna Robena - Magnitanyň gasyny diýilýär. Ol esasan hem geljekki gyýak dişleriniň ösüp çykjak ýerleriniň arasynda gowy bildirýär.

Dodagyň nemli bardasynyň daşky gaty kesimdäki kiçijek ýassy-jaklara meňzäp, olar dodagyň ululygyna görä öz arasynda kese ýerleşen keşjagazlar arkaly bölünendir (Pfasidler-Lyuşkanyň oklawjygy).

Agzalyp geçilen anatomik aýratynlyklar çagajyga enesiniň göwsündäki emzigi dodaklary bilen tutmaga kömek edýär. Sormak hadysasy 3 döwürden ybarat: sormak, emzijegi gysmak we ýuwutmak.

Sülekeý mähleri

Çaga doglanyndan öz işjeňligini ýerine ýetirip başlaýar, ýöne ilki başda tüýküligiň bölünip çykarylyşy pes bolýar, şonuň üçin hem ilkinji aýlarynda çaganyň agyz boşlugynyň nemli bardasy gury bolýar. Eýýäm 5-6 aýlyk çagada tüýküligi bölüp çykarmak hadysasy güýçlenýär. Käwagtlar çagalar öz wagtynda şeýle kän tüýküligi

ýuwudyp bilmän agzynyň daşyndan akdyrýarlar (tüýküligiň fiziologi bõlünip çykyşy). Kemisli çagalarda, şeýle hem içi geçme bilen ýüze çykýan ysytma ýagdaýlarynda tüýküligiň bõlünip çykyşy has peselýär. Emma, tersine agyz boşlugyndaky alawlama hadysalary tüýküligiň bõlünip çykarylyşyny güýçlendirýär.

Ýaňy doglan we kiçi ýaşly çagalaryň gulagynyň ýanyndaky mäsiniň akarynyň ýerleşşi uly adamlaryňka seredeniňde üýtgeşiğrāk bolýar. Akar aşagrakda ýerleşip, onuň göni dāl ýoly bolýar we çeýneýiş etiniň öňdäki gyrasyndan 0,8-1 sm aralykda açylýar. Gulagyň ýanyndaky tüýkülik mäsiz has tegelegrāk görnüşde, biraz öňe çykýar we eňeğini burçuna çenli ýetýär. Ýüz nerwi has ýüzleý ýerleşen we esasan hem emzik görnüşli deşik bilen gulagyň ýanyndaky mäsiniň arasynda ýerleşýär. Hirurgik bejergisinde bu aýratynlyklar bilinmän ýüz nerwini ýeñillik bilen zeperlendirip bolýar, muny bilmek uly ähmiýete eýedir.

Äň we eňek süňkleri

Kiçi çagalaryň äň we eňek süňkleri organiki maddalara baýdyr we beýleki süňklere garanyňda özünde mineral maddalary az mukdarda saklaýar. Bu bolsa uly ýaşly adamlaryň süňklerine garanyňda, çagalaryň süňkleriniň has ýumşaklygyny, maýyşgaklygyny we az döwürlegenligini aňladýar. Gan aýlanşygyň gowy ösmegi netijesinde çagalaryň äň we eňek süňklerindäki osteoklastik we osteoblastik hadysalary gowy derejede geçýär. Emma uly adamlaryňkydan gan aýlanşygy tapawutly bolan çaganyň äň we eňek süňkleri aňsatlyk bilen infisirlenip bilýärler. Şeýle hem iýmitlendiriji kanallaryň (gawersow kanallary) gurluşynyň näzikligi, ýukalygy olaryň infisirlenip süňk kesellerine sezewar bolmagyna getirýär. Olaryň arasynda bolsa köp derejede miyeloid dokumasy we gyzył süňk ýiligi ýerleşýär. Uly ýaşly adamlaryň sary süňk ýiligine seredeniňde gyzył süňk ýiliginiň gyjyndyryjylara bolan durnuklylygy pes bolýar. Çagalarda äň we eňek süňkleriniň süňk üsti gabygy galyň bolýar.

Äňniň ösüşi we äňniň kekirdewügininiň kelläniň beýleki süňkleri bilen birleşýän ýerindäki tikiňleriň ulgamynda amala aşýan perihondrial süňkleşme arkaly geçýär.

Äňň öňdäki-yzky ölçeğerleriniň ulalmagy ähli osteoplastik bölümleriniň ösmegine bagly.

Ýaňy doglan çagalaryň äňi gowşak ösen, giň we içinde dişiň follikulalary ýerleşen alweolýar ösüntgisinden ybarat. Äňň bedeniniň göwrümi uly bolmaýar, şonuň üçin süýt dişleriň başlangyçlary gözhananyň aşagynda ýerleşýärler. Äňň ösmegi bilen alweolýar ösüntgisi gözhanadan daşlaşyp başlaýar.

Ýaňy doglan çagalaryň uly bolmadyk äň boşlugy (sinus) burnuň daşky diwaryna tarap çykan görnüşinde bolýar we onuň ösüşi enäniň göwresindäki çaganyň ösüşiniň başynjy aýynda bildirip başlaýar. Äň boşlugynyň diwarlaryny eýýäm, düwünçeğiň ýedinji aýynda göni şöhlendirilen rentgen suratynda hem görmek bolýar. Esasan hem çaganyň ömrüniň ilkinji baş ýylynda äň boşlugy güýçli ulalýar, 5-16 ýaş aralygynda olaryň ösüşi peselýär. Süýt dişleri doly ösüp çykan çagalaryň (2-3-5 ýaşlarynda), göni şöhlendirilip düşürilen rentgen suratynda äň boşlugynyň diňe ýokarky we daşky gyralary bildirýär. Boşlugyň aşaky gyrasy diş dokumasynyň we onuň başlangyçlarynyň toplanan saýasynyň netijesinde görnüp başlaýar. Käwagtlar, şu ýaşlarda dişleriň başlangyçlarynyň boşlugyň içinde ýerleşenligini hem görmek bolýar. Ähli hemişelik dişleriň ösüp çykmagy bilen çagalaryň äň boşlugy (sinusy) uly adamlaryňky ýaly göwrüme eýe bolýar, ýagny 13-15 ýaşly ýetginjeklerde äň boşlugy maksimal giňlige, 20 ýaşda bolsa, maksimal beýiklige eýe bolýar. Çep boşluk sagdaka seredeniňde we gyzlaryňka seredeniňde äň boşluklary uly bolýarlar. Çagalaryň äň boşlugynyň düýbi hemişelik dişleriň başlangyçlarynyň depesinde ýerleşýär. Ol 8-9 ýaşa çenli burun boşlugynyň düýbünden beýigräkde ýerleşýär, hemişelik dişleriň ösüp çykmagy bilen bolsa, ol kadalaşýar we burun boşlugynyň düýbi bilen bir derejede ýerleşýär. Äň boşlugynyň diwarlary araçäkleşýän burun geçelgeleriniň ösmegi bilen inçejik süňk plastinkalaryna öwrülýär. Äňň 2 bölegi hem berk tikiň bilen birleşýär.

Ýaňy doglan çagalaryň gaty kentlewügi tekizräk bolup, ol wagtyň geçmegi bilen gümmeze çalyň edýär.

Eňeğiň gapdala ösmegi tümmi ösüntgidäki endohondrial süňkleşme arkaly amala aşýar. Süňküň gapdallygyna ösýän döwründe

eňek süňküniň şahalarynyň ulgamynda süňk emele gelmek hadysalaryň çylşyrymly täzeden gurluş öwrülişikleri bolup geçýar: şahanyň ön gyrasynda süňk dokumasynyň modelirlenen rezorbsiýasy geçýär, yz gyrasyndan bolsa süňk üsti dokumasýndan süňk dokumasy emele gelyär. Şeýlelik bilen, eňeňiň şahalarynyň we bedeniniň gapdalynyň göwrümi ulalýar. Eňek süňküniň galňamagy we şekiliniň emele gelmegi süňk üsti dokumasýndaky süňk emele gelme hadysasynyň üsti bilen amala aşyrylýar.

Eňek şahasynyň we onuň bedeniniň arasyndaky burçuň üýtgemegi bilen uzynlygyna ösýär. Çagadaky kütäk burç 140° çenli, ulularda $105-110^{\circ}$ çenli ýitilenýär.

Ýaňy doglan çaganyň eňegi gowy ösen alweolýar ösüntgisinden we onuň aşagyndaky dar çyzyk süňk bedeninden durýar. Alweolýar böleginiň beýikligi – 8,5 mm, eňeňiň bedeniniň beýikligi 3–4 mm. Uly adamlarda bolsa tersine, alweolýar ösüntgisiniň beýikligi 11,5 mm, eňeňiň bedeniniň beýikligi 18 mm. Şahalary gysga, ýöne giň, gowy bildirip duran kub görnüşinde we tümmek şekilli ösüntgili, eňeňiň burçy örän kütäk. 9 aýlykdan – 1,5 ýaşa çenli çaganyň eňeginiň deşigi dişiň çeyneýji ýüzünden ortaça 1 mm aşakda ýerleşýär. Çaganyň 5 ýaşdan 6 ýaşa çenli döwründe eňeginiň deşigi dişiň çeyneýji ýüzünden 6 mm beýiklikde ýerleşýär. 12 ýaşdan we ondan soňra, takmynan 3 mm beýiklikde ýerleşýär. Çaganyň eňeginiň ýaşyna görä topografiasyny bilmek olarda mandibulýar agyrysyzlandyrmasyňy geçirenlerinde uly ähmiýete eýedir.

Eňeňiň gurluş aýratynlyklary onuň ýaşyna, işjeňligine we beýleki täsirlere berk bagly bolup durýar. Ýaňy doglan we göwüsdan emýän çagalaryň rentgenogrammasýnda eňeňiň gowy bildirip duran bedenini we ösüntgileriniň gurluşyny görmek bolýar. Emma güýç çyzygynda ýerleşýän esasy süňk sütünlerini tapawutlandyryp bolmaýar. Belkem, sormak hadysasy şeýle bir çylşyrymly, agyrlyk döretmän, eňek süňküniň gurluş tapawutlyklaryna getirip bilýän däl. Eňeňiň öýjük-öýjük maddalary alty aýlyk çagalaryň süýt dişleriniň başlangyçlarynyň töwereginde ýerleşýär, emma alweolýar ösüntginiň töwereginde olar ýokdur. Süňkün meýdany uly däl. Öýjükli maddanyň ösüşi 6 aýdan 3 ýaşa çenli güýçli, ýagny süýt dişleriniň ösüp çykýan döwründe bolup geçýär.

Çaganyň 1-2 ýaşynda funksional gurluşyň alamatlary çeyneýiş hadysasynyň döremegi bilen ýüze çykýar. Äň we eňek süňkleri bildirerlikli ulalýar, gurluşy dykyzlanýar, ugry boýunça bedeninden alweolýar gyra dikligine gidýar we esasy süňk sütünleriniň toplумы bildirip başlaýar. Çaganyň 3 ýaşdan 9 ýaşa çenli döwründe öýjükli maddanyň täzeden gurnalyşy bolup geçýar. Süňk sütünleri has yzygiderli bolýar. Gyýak dişleriniň deňinde süňk orta halka gurluşyna, uly azy süýt dişleriniň deňinde - iri halka gurluşyna eýe bolýar.

Eňek 2,5-4 ýaş we 9-12 ýaş aralygynda güýçli depginde ösýar. Eňeğiň şahasynyň güýçli depginde ösmegi çaganyň 3 ýaşdan 4 ýaşa çenli we 9 ýaşdan 11 ýaşa çenli aralykda bolup geçýar. Eňeğiň ösüşi esasan hem gapdal bölümlerinde we şahalarynyň töwereginde bolup geçýar. 15-17 ýaşlarynda dişler ösüp çykanyndan soň we hemişelik diş gysylmasynyň emele gelen döwründe ösüş tamamlanýar. Bu döwürde eňeğiň süňk gurluşynyň tapawudy ýokarky derejesine ýetýar.

Äniň alweolýar ösüntgisiniň we eňeğiň bedeniniň alweolýar böleginiň ösüşi dişleriň emele gelmegi we ösüp çykmagy bilen geçýar. Dişleriň mukdar we hil taýdan kemala gelmegi äň we eňek süňkleriniň şol bölümleriniň ýaş göwrümini anyklaýar. Dogabitdi adentiýasynda äniň we eňeğiň alweolýar bölegi ösmeyar we kemala gelmeyar.

Dişler

Täze doglan çagalaryň äňinde we eňeginde emele gelmesiniň we minerallaşmagyň dürli döwürlerinde bolan 18 follikula ýerleşýar. 10-sy süýt dişleriniňki, 8-si hemişelik. Rentgende diş follikulasy tegelek ösüntginiň ojagy görnüşinde görünýar. Ol ojagyň kortikal plastinka halkasynyň periferiýasy boýunça aýdyň bildirýar. Geljekki diş täjiniň araçäklerini syrça, dentin araçäginde başlanýan minerallaşma hadysasynyň başynda görmek bolýar. Diş täjiniň emele gelýän döwründe follikula tegelek görnüşe eýe bolýar. Dişiň ösüp başlamagy bilen follikula süýnüp başlaýar, alweolýar ösüntgisiniň gyrasyna ýakynlaşýar. Diş köküniň ösüşi bilen bilelikde alweolýar araçägi we parodont emele gelýar. Bu döwürdäki rentgen suratynda diş täjini we ösüş araçägi bolan follikuly görmek bolýar. Ösüş araçägi emzi-

jek görnüşli bolup, emele gelýän dişiň töwereginde ýagtylaşma bolup görünýär.

Dişleriň ösüp çykmagy fiziologik ýagdaýdyr. Dişiň kadaly ösüp çykmagynyň alamatlarynyň biri dişleriň bile, simmetrik we yzygiderli ösüp çykmagy - ilki bilen eňekde, soňra ände (käwagtlar II diş, esasan IV diş),

Dişiň ösüp çykmagy – dogry ösüşiň görkezijisi bolup, çaganyň saglygynyň umumy ýagdaýlary bilen berk baglanyşyklydyr. Mysal üçin, süňkleşme nokatlarynyň emele gelmeginiň bozulmagy bilen dişleriň ösüp çykmagynyň bozulmagynyň arasynda baglanyşyk bardyr. Dişiň ösüp çykmagynyň mehanizmi häzire çenli doly öwrenilmedik. Dişleriň ösüp çykmagynyň köp dürli nazaryýeti bar (diş köküniň ösmegi bilen dişiň iteklenmegi, diş oýtumynyň ösmegi bilen pulpanyň ösmegi, sifon gormonal nazaryýeti we başgalar). Emma bu nazaryýetleriň biri hem dişiň ösüp çykyşynyň hadysasyny doly düşündirip bilmeýär. Çünki ol çylşyrymly fiziologik hadysa bolup, oňa tutuş bedeniň özi we aýry-aýry agzalar ulgamy gatnaşýar. Nerw we endokrin ulgamlary, madda çalşygynyň dürli keselleri, äniň we eňeňiň alweolýar ösüntgisiniň we dişiň ösüşiniň aýratynlyklary, doly däl iýmitlenmek, nesle geçijilik, geografiki şertler dişiň ösüşinde esasy roly oýnaýarlar we olaryň hemmesi hem täsir edýän faktorlardyr. Süýt dişleriň ösüp çykýan döwürleri - çaganyň ömrüniň birinji ýylynyň ikinji ýarymynda dişler ösüp çykýarlar we çaga ýuwaşýuwaşdan çeynemäge başlaýar. Çagany süýtten aýranyňdan soň, ol iýmiti sormak arkaly kabul etmeli däldir.

Kada laýyklykda çaga dişsiz dogulýar we onuň (dişiň) başlangyjynyň içinde ösmegi örän seýrek duş gelýär. Köplenç, şeýle halatlarda çaga aşaky alyn dişleri bilen dogulýar. Dişleriň ösüp çykmagy eňeňiň diş etinde dykyz pökgermeleriň sütünleriniň emele gelmegi bilen başlaýar. Sütünleriň ölçegi we göwrümi geljekki süýt dişleriň täçlerine gabat gelýär. Ömrüniň 6-8 aýynda ilki aşaky, soňra bolsa äniň diş etiniň ýüzünde merkezi alyn dişleriniň kesiji gýralary görünýär. Soňra äniň gapdal alyn dişleri ösüp çykýar. Şeýlelik bilen, iki ýaşly çaganyň 8 sany dişi bolmaly. Ýene-de 2-3 aýdan soň birinji süýt azy dişleri, soňra gyýak we ahyrynda ikinji süýt azy dişleri ösüp

çykýarlar. Süýt dişleriniň ösüp çykmagynyň möhletleri şu aşakdaky tablisada görkezilendir.

1-nji tablisa

**Süýt dişleriniň ösüp çykmagynyň, emele gelmeginiň
we kökleriniň sorulmagynyň möhletleri:**

Diş	Minerallaşmagyň başlamagy (enäniň göwresindäki ösüşde), aý	Ösüp çykýan möhleti, aý	Doly emele gelýän döwri, ýyl	Kökleriň sorulýan döwri, ýyl
I	4,5	6, 8, 2	2	5
II	4,5	8-12	2	6
III	7,5	16-20	5	8
IV	7,5	12-16	4	7
V	7,5	20-30	5	7

2,5-5 ýaşa çenli süýt dişleriniň 20-si hem ösüp çykýar we aşaky nusgalyk bilen aňladylýar.

V	IV	III	II	I	I	II	III	IV	V
V	IV	III	II	I	I	II	III	IV	V

Keselli çagalaryň, esasan hem newropatlaryň dişleriniň ösüp çykmasy kynlaşan (dentio difficilis) we aşakdaky alamatlar bilen häsiýetlenýär: gowşaklyk, biynjalyklyk, ukusynyň bozulmagy, bedeniniň gyzgynynyň biraz wagtlyk göterilmegi, agramynyň azalmagy, deride örgünleriň peýda bolmagy. Dişleriň ösüp çykýan döwründe bedeniniň infeksiýalara we daşky gurşawyň täsirlerine durnuklylygynyň peselmegi mümkin. Mälim bolşy ýaly, dişleriň ösüp çykmasy ýüzüň giperemiýasy bilen häsiýetlenýär. Bu nerw reflektor mehanizmi uly adamlaryň diş emele gelmesine garanynda ýüzüň gyşarýanlygy bilen düşündirilýär.

Dişleriň ösüp çykmagynyň bozulmasy tiz ösüşliligiň ýa-da ösüşden yza galmagynyň umumy alamatlarynyň biri bolmagy-da mümkin. Köplenç bu äňniň, eňegiň we dişleriň ösüşiniň kadasynyň bozulmagy bilen ýüze çykýan patologik ýagdaýlar bolýar. Köplenç dişleriň giç ösüp çykmagy rahat, uzak wagta çeken gowşaklyk, ýiti infeksiýalar, madda çalşygy hadysanyň dogabitdi bozulmalary bilen

baglydyr. Mysal üçin, dogabitdi fenilalaninoksidazanyň ýetmezçiliginde dişleriň ösüp çykmagy yza süýşýär. Dişleriň wagtyndan ir ösüp çykmagy Olbraýtyň sindromynda we başga-da birnäçe endokrin kesellerinde gabat gelýär. Dişleriň ösüp çykmagynyň bozulmagynda ýerli hadysanyň hem täsiri uludyr. Mysal üçin, elephantiasis gingivae ýa-da leontiasis ossea. Süýt dişleriniň wagtyndan öň gaçmagy bilen hemişelik dişleriň süňk dokumalarynyň öň ösüp çykmagy hem ýüze çykyp biler. Eozinofil granulýemada ösüp barýan dömmе töwereginde birnäçe dişleriň birden ösmek ýagdaýy bolýar. Emma, tersine heruwizmde dişleriň toplumlaýyn retensiýasy ýüze çykýar. Dişleriň ösüp çykmagynyň güýçlenýändigine ýa-da gijä galýandygyna düşünmek üçin bu hadysanyň üýtgäp durýandygyny bilmeli. Käbir edebiýatlarda süýt we hemişelik dişleriniň çykmagynyň wagtyndan öň bolup geçýändigi barada maglumatlar bar.

Süýt dişleriň kökleriniň emele gelmegi

Diş köküniň emele gelmeginde 2 tapgyry tapawutlandyryrlar: doly kemala gelmedik kök depejigi we ýapylmadyk kök depejigi. 1-nji tapgyrda köküň diwarlary ýuka, biri-birinden parallel ýerleşen kanaly giň, depejigi giňelen we ösüş araçäğine geçip gidýär. 2-nji tapgyrda kök depejiginiň ýapylmadyk tapgyrynda dişiň doly emele gelmegi bolup geçýär. Bu tapgyrda kanalyň diwarlary doly kemala gelen, tegelenen we depejiginde kanal daralýar we ösüş araçägi ýok. Ösüş araçäginin ýerinde depejik doly emele geleninden soňra-da 1 ýyla çenli periodontal yşyň sähelçe giňelmesi saklanýar.

Süýt dişleriniň anatomiki gurluşynyň aýratynlyklary

Klinikada şu aşakdaky aýratynlyklara üns berilýär. Gatnaşykda jemi süýt dişleriniň 20-si bar; kiçi azy dişleri ýok. Süýt dişleri ak, has takygy süýt reňkde. Hemişelik dişleriň täjiniň göwrümüne deňeçerräk, ýöne olar kiçiräk bolup, gaty dokumalary ýukarak we diş boşlugy giň. Kökleriň emele gelýän we sorulýan döwründe kök kanallary we apikal deşikleri giň bolýar. Diş täjiniň köküne geçýän ýeri aýdyň bil-

dirýär. Has ýüze çykyp duran alamat – syrçanyň pökgerip durmagy we süýt dişleriň gatylygynyň pesligi. Umumy alamatlardan başga-da, hususy aýratynlyklar hem bardyr.

Alyn dişler

Süýt dişlerindäki alyn dişleriň has pökgeren kentlewük tarapynda jaýryk ýok, burç alamatlary aýdyň bildirýär. Äňdäki gapdal alyn dişleriň burçy merkezi alyn dişinäkä garanyňda has tegeleklenen. Gapdal alyn dişiniň boýunjygynyň syrça tümmüjigi merkezi alyn dişindäkä garanyňda kän bildirmeýär. Äňdäki merkezi alyn dişleriň kökleri giň, käwagtlar olaryň depejigi dodaga tarap gyşaran. Eňekdäki merkezi alyn dişleriniň täji kiçiräk. Olaryň kökleri tekiz.

Gyýak dişler

Äňdäki süýt dişleriniň täçleri, belli bolşy ýaly, hemişelik dişlere garanyňda gysgarak we pökgeren. Olar üçin kesiji ýüzünde ýiti gyrasynyň we kentlewük tarapynda bildirip duran tümmüjikleriň bolmagy mahsusdyr. Eňegiň gyýak dişiniň täji äniňkä garanyňda kelteräk, kertigi has köp saklaýar. Gyýak dişin köki tegelegräk şekilde we depejigi çalarak gyşaran.

Birinji uly azy dişleri

Äniň birinji uly azy dişiniň diş täji iç gapdal distal tarapa giňelen, çeyneýji ýüzünde gowy bildirip duran ýaňak iç gapdal tümmüsiniň ikisi bar. Diş täjiniň kentlewük tarapy has pökgeren. Dişin ýaňak ýüzünde gapyrganyň ýüzüni ýatladýan 2 sany keş bar. Äňdäki uly azy süýt dişiniň täji ön ýüzräge giňelen. Beýleki dişlere garanyňda olaryň çeyneýji ýüzünde 4 tümmi, boýunjygynyň töwereginde syrça tümmüjigi gowy bildirýär. Çeyneýji ýüzi 2 bölekden ybarat: iç gapdal giň we distal dar. Eňegiň I uly azy süýt dişinde güýçli ýaýran 2 sany köki bar. İç gapdal köki distaldaka garanyňda uzynrak we giňräk.

Ikinji uly azy dişleri

Ikinji uly azy dişleriniň (äňde) täji gyşyk burç şekilinde we onuň bildirip duran syrça epini bar. Bu epin öň dil we yz ýanak tümmüleriniň arasynda ýerleşip, yzky ýanak köki kentlewük kökleri bilen bitişen we kök alamatlary ýok. Bu alamat äniň 1 uly azy süýt dişleri şekilinde we gurluşy boýunça şol äňdäki I hemişelik uly azy dişlerine meňzeşdir. Çeýneýji ýüzünde 5 tümmi bar: 3-si ýanak ýüzünde, 2-si dil tarapynda. Has bildirýäni öň ýanak tümmüsi. Bu dişleriň şekili hemişelik dişleriňkiden tapawutlanmaýar, ýöne has ýaýran görnüşe eýedir.

Süýt dişleriň kökleriniň sorulmagy

Süýt dişleriň gatnaşygy 5 ýaşdan soň hemişelik dişleri bilen çalyşýar. Bu hadysa hemişelik dişleriniň başlangyçlarynyň ösmegi we süýt dişleriniň köküniň sorulmagy itergi berýär. Süýt dişleriň köküniň sorulmagy hemişelik dişleriň başlangyçlarynyň has ýakyn ýerleşen yerinden başlaýar. Hemişelik dişleriň başlangyçlary: öň dişleriniňki – süýt dişleriň kökleriniň dil tarapynda, kiçi azy dişleriniň başlangyçlary bolsa, azy süýt dişleriniň kökleriniň arasynda ýerleşýärler. Eňekde ol yzky köküne ýakyn, äňde hem yzky köküne ýakyn. Şonuň üçin, 1 köki süýt dişleriň kökleriniň sorulmagy köküň dil ýüzünden başlaýar. Soňra tutuşlygyna, köki ähli tarapyndan gurşap alýar. Kökleriň sorulýan döwründe süýt dişleriň pulpasy granulýasion dokuma bilen çalyşýar, ol bolsa sorulma hadysasyna gatnaşýar. Granulýasion dokuma näçe köp çalyssa, sorulma goşmaça merkezden başlaýar we hemişelik dişleriň ösüp çykýan döwrüne çenli gutarýar.

Kada laýyklykda, ösüp çykmak we sorulmak hadysalary deň derejede geçýär, ýöne fiziologiki hadysanyň bozulmagy-da mümkin. Sorulmanyň haýallanmagy hemişelik dişleriň başlangyçlary ösüp başlanynda ýüze çykýar.

Pulpit, periodontit bejerilende, diş sogurylanda we ortodontik bejergilerde süýt dişleriň kökleriniň sorulmagynyň aýratynlyklaryny bilmek zerurdyr.

Hemişelik dişleriniň ösüp çykyş möhleti

Hemişelik dişleriniň ösüp çykyşy çaganyň süýt dişleriniň düşmegi bilen başlanýar. Süýt dişleri düşeninden soň kesiji ýüzüniň bir bölegi ýa-da tümmüleri çalaja görünýär. Emma hemişelik dişleriniň ösüp çykmagynyň saklanmagy mümkin. Düşen süýt dişleriniň sany ösüp çykan dişlere garanynda köpräk bolýar. 6 ýaşly çaganyň hemişelik dişleriniň ösüp çykmagy I uly azy dişinden başlanýar. Bu döwürde düşürilen rentgen suratynda dişleriň 3 hataryny görmek bolýar. I hatar diş ýaýyndaky duran süýt dişlerinden ybarat. Kāwagtlar 1 hemişelik uly azy diş hem bolýar. II hatarda ösüşinň dürli döwürlerinde hemişelik dişleriň başlangyçlary bolýar; III hatarda äniň gyýak dişleri, edil gözün hanasynyň aşagynda, eňekde bolsa onuň bedenleriniň kortikal gatynyň aşagynda ýerleşýär.

12-13 ýaşyndaky çaganyň ähli süýt dişleri hemişelik dişleri bilen çalyşylýarlar. Diş galtaşmada köküniň kemala geliş döwrüniň dürli tapgyrlarynda bolan hemişelik dişleri görnüp durýar (I-nji tablisa).

Kökün ösüşinde periodontyň emele gelmeginiň möhletini bilmek amaly taýdan ähmiýetlidir. Stomatolog lukmany bu maglumatlaryň üsti bilen pulpitleri bejermegiň usullaryny, ortodontik bejergileri geçirmegiň usullaryny anyk bilýär. Hemişelik dişleriň rentgen suratynda kökleriň depejikleriniň emele gelyän döwrüniň 2 tapgyryny tapawutlandyryýarlar: 1-nji kemala gelmedik depejik we 2-nji ýapylmadyk depejik.

Kökün uzynlygy 1-nji döwürde kadaly ölçege ýetýär, diwarlary biri-birine parallel ýerleşen, kökün depejigi ýitileşen. Kök kanaly giň we kökün depejiginde kesilen görnüşde gutarýar. Periodontal yşy diňe kökün gapdal diwarlarynda bildirip, ol depejiginň töwreginde bildirmeýär. Kökün ugry boýunça diş oýtumynyň diwarynyň ykjam plastinkasy aýdyň bildirýär. Bu tapgyr 8 ýaşda äniň merkezi we gapdal dişleri üçin, 6 ýaşda eňegin gapdal alyn dişleri üçin, 8 ýaşda eňegin 2 azy dişleri üçin mahsusdyr.

2-nji döwürde diş köküniň diwarlary emele gelen, ýöne kökün depejiginde biri-birine ýakynlaşmagy zerarly, rentgen suratynda dişin kök ujunyň apikal depejigini görmek bolýar. Kök kanaly giň, ýöne ölçegi depejik töweregine seredeninde boýunjyk töwreginde kiçiräk

gelyär. Periodontal yşy galan ýerlerine garanyňda giň. Köküň bütin ugrunda onuň ykjam plastinkasy gowy bildirýär.

Bu tapgyr 9-13 ýaşda äňiň merkezi alyn dişleri üçin, 9-12, 7-11 ýaşda gapdal alyn dişleri üçin, 8-11 ýaşda 1-nji uly azy dişleri üçin mahsusdyr. Periodontal yşy kök depejigi ýapylandan soňra, esasan köküň depejik töwereginde 1 ýyla golaý giňliginde galýar.

Şeýlelikde, hemişelik dişleriniň kökleriniň doly emele gelyän döwri 10 ýaşdan 15 ýaş çenlidir. Diş kökleriniň doly emele gelen-digini rentgen suratlary bilen barlap bolýar. Rentgen suratynda depejik deşigi anyklanylmaýar we paradontyň anyk sudury görünýär. Äň, eňek we diş agzalarynyň gutarnykly we has tapawutlanan döwri 15-18 ýaş gabat gelyär.

Alweolýar ösüntgi

Äniň alweolýar ösüntgisiniň we eňegin alweolýar böleginiň gurluşy dişin ösüp çykýan we ösüp çykandan soňky döwürlerinde deň däl. Ösüp çykýan döwründe alweolýar araçäginin depesi dişin syrça, sement araçäginin golaýynda ösüp barýan dişe tarap kesilen ýaly ýa-da deride ýerleşen ykjam plastinkasy alweolýar araçäginin ýokarky böleginde ösüp barýan diş tarapynda giň bolýar. Dişin ösüp çykmagy bilen alweolýar araçäginin äň bölegindäki kesiş çyzygy kiçelýär we dişin ösüp çykmagynyň tamamlanmagy bilen özüne mahsus şekili kabul edýär. Ösüp çykan äň dişleriniň alweolýar araçäginin depejikleri ýiti ýa-da tegelenen şekile eýe bolyrlar. Onuň kortikal plastinkasynyň ähli ýeri dolup, aýdyň bildirýär. Käwagtlar eňekdäki alyn dişleriň arasynda alweolýar araçägi ikä bölünip bilýär, ände bolsa, olar ikä bölünendir. Alweolýar araçägi kada laýyklykda syrça, sement araçäginin deňinde ýa-da golaýynda ýerleşýär. Diastemalarda (öňki dişleriň arasyndaky) we çeyneýji dişleriň arasynda tremalarda alweolýar araçäginin depejigi tekiz bolup, ykjam plastinkasy aýdyň bildirýär. Alweolýar araçäginin depejikleri kiçi we uly azy dişlerinde belli bolşy ýaly tekiz.

7-11 ýaşda käwagtlar alweolýar araçägi uly ýaşly çagalaryňka garanyňda has dar bolýar. 12-13 ýaşda alweolýar ösüntginiň gurluşynda bildirip duran üýtgeşmeler bolmaýar. Bu bolsa, 8-9 ýaşyndaky ça-

galarda eýýäm, äňň alweolýar ösüntgisiniň, eňekdäki alweolýar böleginiň öňdäki dişleriniň doly emele gelendigini aňladýar. Ýaş aýratynlyklarynyň netijesinde äň süňküniň üýtgemegi bilen alweolýar araçäginin giňligi hem üýtgeýär. Äň süňküniň alweolýar ösüntgisiniň anatomiki we funksional gurluşyny köp lukmanlar çagalaryň rentgen suratynda alweolýar araçäginin äň dişleriň töweregindäki parodontda başlanýan patologiýa hadysasy diýip güman edýärler.

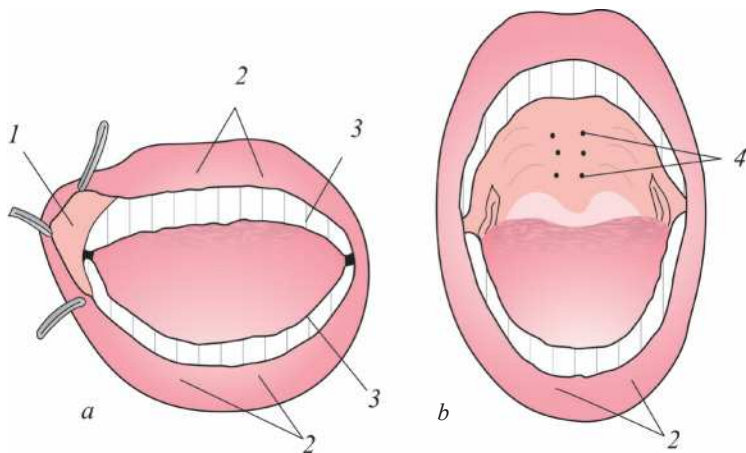
III BÖLÜM. AGYZ BOŞLUGYNYŇ AGZALARYNYŇ ANATOMIÝASYNYŇ AÝRATYNLYGY WE ONUŇ AMALY ÄHMIÝETI

Täze doglan çaganyň ýüzi gysga bolýar. Eňeň (mandibula) aşaky gyrasy onuň şahasynyň yzky gyrasy bilen 140° - 150° kütäk burçy emele getirýär (ulularda - 120° çemesi bolýar). Deri örän ýuka, deri asty kletçatka özgelere garanda gowy aňladylan. Mimiki we çeyneýji etleri örän gowşak ösen. Ýüzleý fassiýasy bildirmeýär, hususy fassiýasy gowşak bildirýär.

Agyz boşlugynyň töweregi

Ýaňy doglan çaganyň agyz boşlugynyň (cavitas oris) anatomiki aýratynlyklary ozaly bilen süýt sormak ýagdaýyna bagly bolýarlar. Dodaklaryň biri-birine degip duran ýagdaýynda, äňň we eňeň alweolýar ösüntgileriniň ujypsyz ösmegine we gaty kentlewüginin gümmeziniň doly bolmazlygyna görä, agyz boşlugy kiçi we pes bolýar. Agyz boşlugynyň diwarynyň etleri gowy ösen, ýaňagyň ýagly bedeni (corpus adiposum buccae) olaryň maýyşgaklygyny kesgitli artdyrýar, ol bolsa süýt sorma ýagdaýyny ýeňilleşdirýär. Nemli bardasy özgelere garanyňda tüýkülik mázleriniň ujypsyz sekresiýasyna baglylykda gurulygy bilen tapawutlanýar, ol bolsa ýerli alawlama kesselleri (stomatitler) infeksiion prosesleriň (aphthal – neonatarum, soor seu stomatomyosis) ösmegine amatly şert döredýär. Dodagyň gaýmasy daşyndan görünýän ýylmanak bölegine (pars glabra) we gowy bildirýän nemli bardasy tarapyň üstünde beýik epitelial gyldyrganlary bilen gyldyrganly bölegine (pars villosa) bölünýär. Dodagyň geç-

ýän bölegi örän insiz, şonuň üçin dodaklaryň biri-birine degip duran ýagdaýynda nemli böleginiň öňdäki gyrasy örän öňe çykyp durýar we olar goşa ýaly bolup görünýärler. Ýokarky dodagyň ortasynda tümmejik ýokary galýar (6-7 mm iniligi we 4 mm golaý belentligi), gapdallary kiçiräk keşler bilen çäklenen. Tümmejigiň içki üstünde oňa laýyklykda çalaja oýjagaz bolýar, onuň ortaky çyzygyndan agymtyl tikin uzap gidýär, ol ýokarky dodagyň uýanjygyna geçýär. Ortaky uýanjykdan başga-da ýene-de başlangyç halýnda bolan süýt dişleriniň (alyn we birinji azy diş) arasynda ýerleşen gapdal uýanjyklaryny hem synlamak bolýar. Aşaky dodak köplenç çalaja öňe we aşak eplenlen, ýokarky dodak bilen deňeşdireniňde onda garyşyk nemli we serozly mázleri köp bolýar. Äniň we eňeginiň diş etleriniň erkin gyralarynyň uzynlygyna nemli bardasynyň epinleri geçýärler, olar galyň oklawjyklary emele getirýärler. Olar geljekki alyn we gyýak dişleriň ýüze çykjak ýerlerinde gowy aňladylan. Çaga ejesiniň göwsüni emýän wagtynda bu epinler gan bilen doldurylýarlar, ol bolsa emzigi (emjek ujuny) berk gursap almaga ýardam edýär. Dodaklaryň nemli bardasynyň görünýän tarapynda ýassyjyklar bolýarlar, olar dodaklara kese ýerleşen ýeterlikli çuň keşjegazlar bilen bölünen bolýarlar we kämil emmesiniň ýagdaýyny şertlendirýär (2-nji surat).



2-nji surat. Agzyň alyn ýeri (a) (agyz ýarym açyk) we agyz boşlugy (b).

- 1 – gulagyň ýanyndaky mäziň daşyna çykarýan akarynyň deşigi;
2 – sorujy oklawjyklar; 3 – diş etiniň gyrasy; 4 – Bonowskiniň düwünçejikleri.

Agzyň alyn ýeri (vestibulum oris) agyz boşlugyndan äniň (maxilla) we eňeğiň (mandibula) alweolýar ösüntgileri bilen däl-de, eýsem diş etiniň gyrasy arkaly çäklendirilen. Diş etiniň gyrasynyň galyňlanan nemli bardasy bolup, onda elastik süýümleriniň tory örän ösen bolýar. Äniň we eňeğiň alweolýar gýralary boýunça diş eti örtüginin astynda alweolalar däl-de, alweolýar ternawlary bolýarlar. Diş etiniň nemli bardasy äniň we eňeğiň her ýarymynyň öňdäki üstünde dikligine epinjikleri bilen 5 bölege bölünýär; içki üstünde – dil tarapynyň üstünde hem gatylyk bolýar, emma az – kem aňladylan, geljekki süýt dişleriniň gaýmasyny çäklendirýär. Diş etiniň kesiji gyrasy hemme ýerde gaty bolýar. Diş etleri esasan sünkiçi alweolýarly arteriýalar arkaly gan bilen üpjün edilýär. Gulagyň ýanyndaky mäziň akarynyň deşigi başlangyç halyna bolan birinji süýt azy dişiniň derejesinde açylýar. Ýaňagyň nemli bardasynda emzijek bu deşigiň daşynda sähelçe görnüp ugryýar.

Gaty kentlewük (palatum durum)

Gaty kentlewük tekiz, onuň üstünde çuňaltmalaryň we kiçi keşleriň barlygy netijesinde ol düz däl bolýar. Onuň uzynlygy 24-den 28 mm çenli üýtgäp durýar, giňligi bolsa 21-den 24 mm çenli bolýar. Ortaky çyzyk boýunça nemli bardasynyň üstünde agymtyl sary zolajyk görünýär. Onuň ýakynynda, ylaýtada yzky böleginde iňnebagjygyň kellejiginiň ululygynda 1-6 agymtyl sary düwünçejikler görnüp dur, oňa Bonowskiniň düwünçejikleri diýýärler (2-nji surat, b, 4). Ol nemli bardasynyň epitelial öýjüklerinden durýar we birnäçe günden soň ýa-da ýaşayşyň birinji hepdesinde ýok bolýar. Gaty kentlewügi örtýän nemli bardasynyň ortaky we yzky bölekleri bilen deňeşdirilende, onuň öňdäki we gapdal bölekleri galyňrak bolýar. Keseligine kentlewük epinleri gowy ösen, olaryň käbirleri ortaky kentlewük tikiğine ýakynrak ýerleşen, beýlekileri diş tümmejiklerine ýaýraýarlar. Gaty kentlewük gözün hanasynyň aşaky diwaryndan 1,5-2 sm uzaklykda durýar.

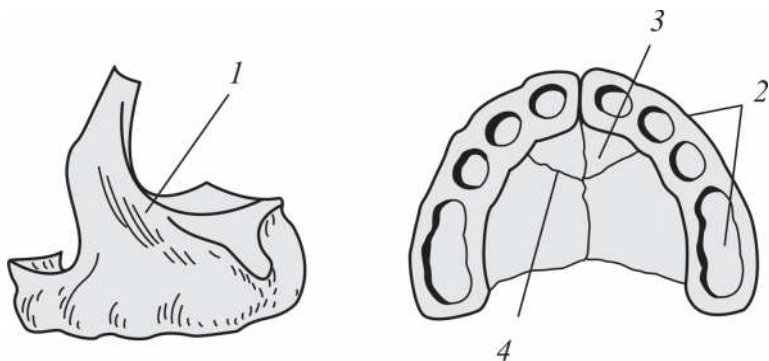
Bogazyň (fauces) töwereginde üçburçly çukurlykda kentlewük ýaýlarynyň arasynda kapsulasy bilen örtülen kiçijik kentlewük badamjyklary ýerleşýärler.

Täze dogan çaganyň dili (lingua) deňeşdirilende uly, kelte we inli bolýar. Haçan-da agyz ýapyk bolanda diliň gyrasy diş etlerine degip durýar, diliň arkasy bolsa gaty kentlewüge ýanaşykda bolýar. Dil limfatiki follikulalary bilen bol we onuň hemme görnüşli emzijekleri bolýar. Diliň nogtajygy gysga bolýar. Diliň kör deşiginiň töwereginde gowşak ösen ortaky keş başlanýar, ol plica glossoepiglotticanyň birigýän ýeriniň ýakynynda bolmadyga döňýär. Dil badamjygy gowşak ösen, limfatik follikulalary düzüminde saklamaýar we töweregindäki bölekler bilen entek çäklendirilmedik. Diliň germewi onuň arkasy-na 3-4 mm ýetmeýär we ýuka wertikal birleşdiriji plastinkasyndan bolup durýar. Diliň ujunda dil arteriýasy (a.lingualis) onuň aşaky üstüne ýeterlik ýakyn ýerleşýär, ony diliň gysgalan uýanjygyny birazajyk kesip geçmegi geçirilýän ýagdaýynda göz önünde tutmaly. Diliň aşaky üstünde gowy aňladylan seçekli epin (plica fimbriata) bolýar, ol köpsanly gyldyrganlar bilen üpjün edilen. Agyz boşlugynyň düýbünde nemli bardasynyň astynda üçburç görnüşli uly bolmadyk dilasty mäs ýerleşýär, onda käte kista gözegçilik etmek bolýar. Mäziň agramy 0,4-den 0,7 gr çenli özgerýär. Agzyň diafragmasynyň, eňek – dilasty etiniň (m.mylohyoideus) yzky dessejikleriniň başlanýan ýeri başlangyç halyna bolan altynjy dişiň zolagynda, (ulularda – sekinji dişiň yzynda) ýerleşýär, onuň galyňlygy 2 mm golaý bolýar. Et aralygy boýunça käte yşalgalara gözegçilik edilýär, olar arkaly dilasty üsti töweregine dilasty tüýküllik mäsleriniň alawlama keselleriniň prosesleriniň we retension kistalarynyň ýaýramagy mümkin.

Äň we eňek (maxilla et mandibula)

Äň (maxilla) täze dogan çagalarda entek doly ýetişmedik (3-nji surat). Onuň öňdäki üstünde alweolýar zolagynyň gyrasynda süňk çykytlaryny görmek bolýar, olaryň içinde süýt dişleriniň başlangyjynyň çukurjyklary ýerleşýärler. Bu süňk çykytlarynyň we gözhananyň aşaky gyrasynyň arasynda keş emele gelyär, oňa gözhanasty deşi açylýar. Äňiň tümmegi bildirmeýär. Gaty kentlewügiň öňdäki böleginde keseligine ýerleşen alyn (kesiji) tiki (sutura incisiva) anyk görünýär. Ol öňünden rudimentar äňara ýa-da alyn (kesiji) süňki we zyndan iki äň süňkleriň arasynda araçäk bolýar. Bu äňara

süňki alyn (kesiji) süňki diýip atlandyrylan, sebäbi täze doglan çagalarda onda ýokarky alyn (kesiji) dişleriň başlangyjy ýerleşýär. Oňa hut bu dişleriň degişli çukurjyklary we kentlewük ösüntgisiniň öňdäki bölegi degişli bolýarlar. Çukurjyk ösüntgisi galapyn bildirmeýär. Alweolýar gyrasynyň uzynlygyna aralygy 33-den 36 mm çenli üýtgeýär (35 mm köp duş gelýär).



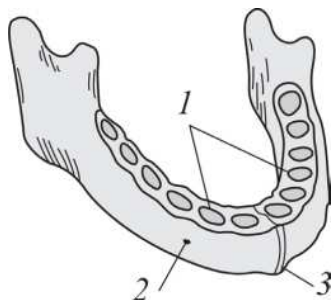
3-nji surat. Aň (maxilla).

a – gapdalyndan görnüşi; *d* – aşagyndan görnüşi. 1 – gözhana asty deşik (foramen infrorbitale); 2 – alweolalar (alveolae); 3 – alyn (kesiji) süňk (os incisivum); 4 – alyn (kesiji) tikin (sutura incisiva).

Eňek (mandibula)

Aň (maxilla) bilen deňeşdirilende biraz yzda ýerleşýär we olaryň alweolýar gýralary diňe sorma (emme) pursatda gyslyşýarlar. Eňek sag we çep ýarymyndan durýar we birleşdiriji dokumasy ýuka gaty bilen birleşdirilen. Çukanajykly gyra gowşak ösen, onuň uzynlygy 34-den 36 mm çenli özgerip durýar, eňeňiň burçy – 138-den 150° çenli (ortaça 140° golaý). Eňeňiň şahasy inedördülli, bedeni keseligine kesimde tegelek görnüşli bolýar, onuň beýikligi 9-11 mm. Bogun ösüntgisi yza gyşaran, täç ösüntgisi alweolýar gyrasynyň üstünden biraz çykyp durýar. Eňek kanaly özbaşdak alnanda täze doglan çagalarda ýok bolýar. Ol ýokarlygyna açyk, onuň düýbi bolsa enesiniň içinde çaganyň ösmesinde 5 aýdan soň köplenç kompaktly maddasynyň ýuka plastinkasy bilen emele gelen. Şol wagt onuň düýbünüň astynda damar saklaýan kanal ýerleşýär. Onuň girelgesi insiz yş görnüşli bol-

ýar, ol eňek deşiginden (foramen mandibulare) biraz aşakda we yzda ýerleşip, eňegiň burçundan 4-5 mm daşlykda durýar.



4-nji surat. Eňek (maxilla).

1 – alweolalar (alveolae); 2 – alkym deşigi (foramen mentale);
3 – birleşdiriji dokuma gaty.

Bokurdak (pharynx)

Bokurdagy daralan, soňy bilen aşak gönükdirilen konus görnüşli turbany göz önünde tutmak bolýar. Onuň uzynlygy 38-den 42 mm çenli üýtgäp durýar. III-IV ýa-da IV-V boýun oňurgara kekirdewügiň derejesinde bokurdak gyzyldödege geçýär. Bokurdagyň hemme gat-lary gowy ösen. Bokurdagyň nemli bardasy gan damarlary bilen üp-jün edilen. Onuň tirpildeýän epiteliýasy bilen burun-bokurdagynyň gümmezi, bokurdak badamjygynyň buhtalary we epinleriniň depesi doly örtülen. Bokurdagyň uzynlygyndaky yş görnüşli giňişlik köp-lenç ýagdaýlarda sagital geçýän birleşdiriji dokuma germewi arkaly biri-biri bilen birikmeýän iki ýarymyna bölünýär. Bu goşa giňişlik ortasynda 10-11 mm giňelen we ýokarlygyna we aşaklygyna daralan. Bokurdagyň yzyndaky abssesteriň kesip açylmasy ýerine ýetirilende germewi saklamak maksady bilen kesişi III boýun oňurgasynyň dere-jesinde ortaky çyzykdan gapdalda geçirmek örän zerur bolýar.

Burun-bokurdak (bokurdagyň burun bölegi)

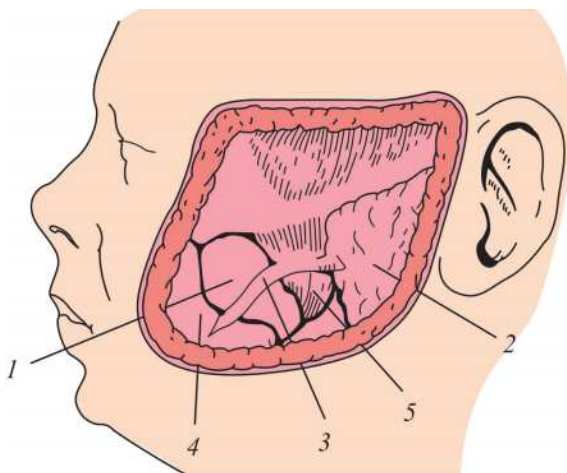
Ol gysga bolýar, uzynlygyna diametri – 18-21 mm, keseligine diametri – 12-15 mm bolýar. Hanalar gowşak ösen. Onuň ýokarky diwary pes, az egik gümmez bolýar, göze ilmän yzky diwaryna geç-

ýär. Içki üstüniň güberçekligi (relýefi) deňeşdirende tekiz bolýar, onda diňe turba belentligini bellemek bolýar. Bokurdak çukurjygy, turba-kentlewük epinleri, burun-bokurdak keşleri we galdyrýan etiň belentligi çalaja göze ilýär. Ýewstahiýewiň turbasynyň bokurdak deşigi deňeşdirilende pes, ýumşak kentlewüğine ýakyn ýerleşen, burun deşiklerinden 45-50 mm aralykda bolýar. Turbanyň dodaklary gowşak aňladylan, ylaýtada yzky, şonuň üçin onuň deşigi düýpsüz bolup görünýär. Ýewstahiýew turbasyna ýanaşyk, ýumşak kentlewügin-den kranial tarapda turba badamjygy ýerleşen, oňa rezinli kateter bilen burun boşlugy arkaly baryp bolýar. Bokurdagyň yzky diwarynda bokurdak badamjygynyň başlangyjy ýerleşýär. Kentlewük ýaý halkajygy aýratyn iki epin görnüşinde bolýar, gowşak ösen. Deňeşdirilende kentlewük badamjyklary gowy görünýärler, lakunalary gowşak ösen. Kekirdek gapagynyň derejesinde uly bokurdak – kekirdek gapagynyň epini bolýar.

Ýüzüň gapdal töweregi

Ýañak böleginde kapsulasy bilen ýañagyň (Bişiň) ýag bedeni (corpus adiposum buccae) ýerleşýär (5-nji surat). Ol ýañak eti (öňünden) we iç gapdal ganat görnüşli we çekge etleri (yzýndan) aralygyndan gidýan ýuka aýajygy bilen çekge we çekge asty oýjagazlarynyň kletçatka giňişlikleri bilen birleşýär. Corpus adiposum buccae çeyneýji etiň (musculus masseter) öňki – ýokarky böleginiň üstüni ýapýar, bedeniň uzynlygy 11-den 13 mm çenli, giňligi – 12-den 18 mm çenli, galyňlygy – 4-den 7 mm çenli üýtgeýär, şonuň bilen baglylykda onuň görnüşü hem üýtgäp durýar.

Ýaňy doglan çagalarda ýüz arteriýasy (a.facialis) köplenç I boýun oňurgasynyň derejesinde daşky uky arteriýasyndan (a.carotis externa) başlanýar (uly adamlarda bolsa III boýun oňurganyň derejesinden başlanýar). Arteriýa eňeğiň gyrasy arkaly çeyneýiş etiniň öňdäki gyrasynyň ýanynda eňeğiň burçundan 13-den 15 mm çenli aralykdan geçýär. Arteriýanyň diametri – 2-3 mm. Dodak arteriýalary gowy aňladylan. Aşaky dodak arteriýasy eňeğiň (mandibulae) aşaky gyrasyndan 5-7 mm ýokardan başlanýar, ýokarky dodak arteriýasy bolsa –birinjiden 12-14 mm ýokardan başlanýar. Ýüz damary (v.facialis)



5-nji surat. Ýañak töweregi.

1 – ýañagyň ýag bedeni (corpus adiposum buccae); 2 – gulagyň ýanyndaky mäs (glandula parotis); 3 – gulagyň ýanyndaky mäziň akary (ductus parotidens);
4 – ýanak eti (m.buccinator); 5 – çeyneýiş eti (m.masseter).

eňeňiň gyrasynyň derejesinde köplenç arteriýa bilen ýerleşýär we gözüň iç gapdal burçuna ugrap, ýag bedeniniň öňdäki gyrasyndan geçýär. Gözhana asty damar – damar dessesi adibir deşikleri arkaly ýüzüň ýumşak dokumalaryna aralaşýar. Gözhana asty deşigi orbitanyň aşaky gyrasyndan 3-4 mm daşlykda bolýar.

Gulagyň ýanyndaky mäs (glandula parotis)

Bu gowy aňladylan, eňeňiň yzyndaky çukurjygy doldurýar, aşakda bolsa – eňeňiň burçuna çenli. Mäziň agramy 0,9-dan 2,4 gr çenli, uzynlygy bolsa 18-den 39 mm çenli, ini – 18-den 30 mm çenli üýtgäp durýar, galyňlygy köplenç 5 mm-den biraz uly bolýar.

Gulagyň ýanyndaky mäziň akary (ductus parotidensis) güberçekligi bilen ýokary ugurdan we duluk ýaýyndan aşakda 8-9 mm aralykda ýerleşen. Ol çeyneýiş etiň öňdäki gyrasynyň derejesinde ýag bedeniniň aýajygynyň ýokarsyndan we öňünden aýlanyp geçýär we ýanak etini (m.buccinator) deşip geçýär we ýañagyň nemli bardasynyň üstünde açylýar.

Ýaňy dogan çagalarda ýüz nerwi (n.facialis)

Ol gulagyň ýanyndaky mäziň içine duluk ýaýynyň aşaky gyrasyndan 16-20 mm we eňeňiň burçundan 5-16 mm aralykda girýär. Nerwiň sütüniniň uzynlygy 13-15 mm aralykda ýerleşýär we ol 5-den 7 mm çenli çuňlukda ýatýar. Ýüz nerwi mäziň iň daşky gatlagynyň içinden geçýär, onuň şahalary çeyneýji etiň fassiýasynyň (ýorkasynyň) üstünde ýatýarlar, soňra ýagly bedeniň kapsulasynyň üstünden geçip, mimiki etlerine ýakynlaşýarlar.

Gulagyň ýanyndaky mäziň kapsulasynda gulagyň daşky geçelgesiniň önünden ýüzleý çekge arteriýasy (a.temporalis superficiales), ýüzleý çekge damarlary (vv.temporalis superficiales) we gulak çekge nerwi (n.auriculotemporalis) geçýärler. Gulagyň egri ýerinden (tragus) damar – nerw dessejigine çenli aralyk 6-8 mm deň bolýar. Ýüzüň kese arteriýasy (a.transversa faciei) ilkişada mäziň galyňlygynda geçýär, soňra gulagyň ýanyndaky mäziň akaryna parallellikde gidýär (mäziň akary bilen duluk ýaýynyň arasynyň ortasynda).

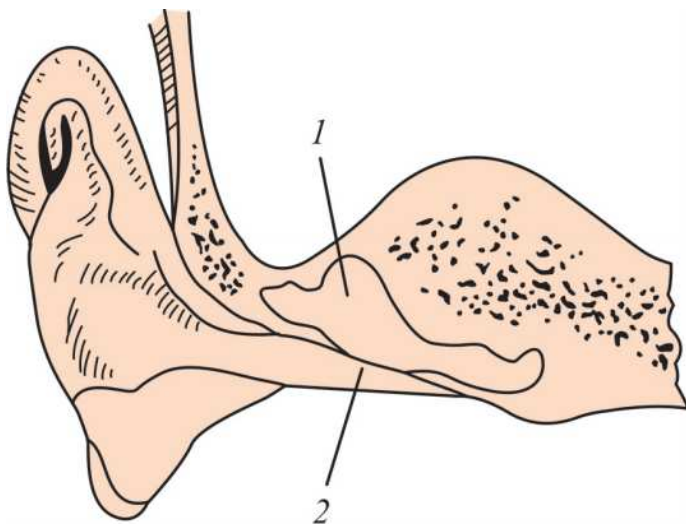
Enegiň şahasynyň yzynda mäziň galyňlygynda 12-14 mm çuňlukda daşky uky arteriýasy (a.carotis externa) geçýär. Edil bu ýerde, biraz yzda we ýüzleýräk eňeňiň yz ýanyndaky wenasy (vena retromandibularis) ýerleşýär. Ol ganat görnüşli wena örümi (plexus pterygoideus) we ýüz wenasy (v.facialis) bilen birleşip, umumy ýüz wenasyny emele getirýär.

Ýüzüň çuň bölegi çekge asty çukurjygyna laýyk gelýär, ol ýerde ganat görnüşli etler (m.pterygoideus lateralis, m.pterygoideus medialis) ýerleşýärler. Etleriň arasyndaky kletçatkada äň arteriýasy (a.maxillaris) geçýär, onuň diametri 2 mm çenli bolýar. Eňeňiň şahasyndan iç tarapda aşaky alweolýar nerwi, biraz öňde we çuňrakda – dil we duluk nerwleri ýerleşýär. Eňek kanaly (canalis mandibulae) göni ugurda gidýär, ol ýerde aşaky alweolýar nerwi (n.alveolari inferior) ýerleşýär. Alkym töweregi tegelek bolýar, alkym – dodak ýygrydy aňladylmadyk. Alkym deşigi (foramen mentale) we adybir damar – nerw dessejigi eňeňiň ýokarky gyrasyna ýakyn ýerleşýär, ortaky çyzykdan 16-17 mm, süňküň aşaky gyrasyndan – 5-6 mm daşlaşýar.

Gulak töweregi

Gulak çukurjygy (nowajygy) ýeterlikli berk kekirdewükden durýar, ýöne gulagyň ysyrgalygyny sähelçe bellemek bolýar. Daşky gulak geçelgesi çaga doganyndan soň birinji günleri tohumgabyk haltasynyň içindäki suwuklyk we epiteliýanyň teňňejikleriniň massasy bilen doldurylan, ol gulak perdesini seredip görmäge päsgel berýär. Gulagyň daşky geçelgesi uzyn kekirdewük böleginden we süňkli eşidiş perde halkasyndan durýar. Eşidiş geçelgesiniň egri gidişi bolýar.

Gulak perdesi galapyn gorizontal ýerleşen, ol daşky eşidiş geçelgesiniň ýokarky diwarynyň nähili-de bolsa dowamy bolup durýar. Onuň daşky we içki gatlary özgelere garanda galyň bolýarlar. Daşky eşidiş geçelgesiniň ýokarky diwary gulak perdesi bilen kütek burçy, aşaky diwary ýiti burçy emele getirýär. Ol $10-12^\circ$ deň bolýar. Gulak perdesi özgelere garanda uly, onuň beýikligi 7-9 mm we ini 7-8 mm bolýar. Oňa seretmek gerek bolanda gulak çukurjygyny aşak çekmek gerek bolýar (6-njy surat).



6-njy surat. Daşky gulagyň we gulak perde boşlugynyň (cavum tympani) aragatnaşygy.

1 – gulak perde boşlugy (cavum tympani); 2 – gulak perdesi (membrana tympani).

Dişler (dentes)

Täze doglan çaganyň eňeginiň (mandibula) we äňiniň (maxilla) alweolýar gyrasy boýunça diş eti örtüginä astynda alweola bolmany üçin alweolýar ternawy bolýar. Süýt dişleriniň çykmak (ýarmak) döwründe gyýak dişleriniň we birinji uly azy dişleriniň arasynda alweolýarara germewi ýuze çykýar. Ände bu germew aýratyn-da örän berk bolýar we gözhana asty deşikden (foramen infrorbitale) aşakda ýerleşen. Eňekde germew alkym deşiginiň (foramen mentale) derejesinde ýerleşýär. Beýleki germewler gijiräk peýda bolýarlar.

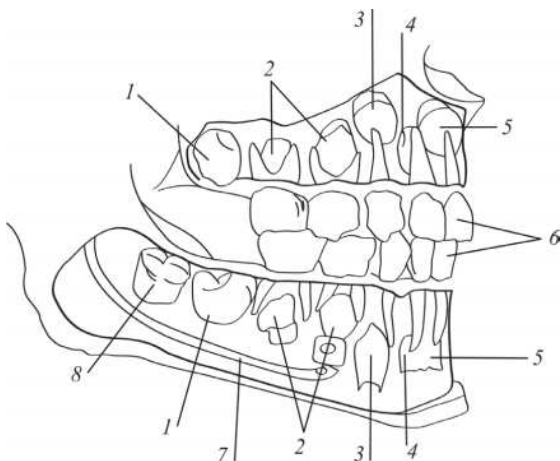
Göwredäki çaganyň 24 sm ululygynda süýt dişlerinde kalsifikasiýa prosesi başlanýar.

Dişniň syrçasynyň (corona dentis) we dişniň kökünüň (radix dentis) böleginde proses gutaranda dişleriň çykmalary (ýarmaklary) başlaýarlar. Dişleriň çykmasynda şu aşakdaky faktorlar ýardam edýärler: dişniň ýumşak etiniň (pulpa dentis) ösüşinde basyş güýji (gysmasy), alweolanyň düýbünde süňk maddasynyň hemişelik köpelmegi, kökünüň uzalmasy, alweolanyň üýtgemegi, çenýeýiş etleriniň basyş etmegi we beýlekiler. Ösüş prosesinde edilýän basyş netijesinde diş etiniň (gingiva) zolagynda gan aýlanyşy azrak togtayar, diş eti ýaşayyş ukybyny ýitirýär we diş ýarmak bilen diş çykyp başlaýar.

Süýt dişleriniň (Lentes decidui) çykyp başlamagy şu aşakdaky yzygiderlilikde bolup geçýär: aşaky merkezi alyn diş, ýokarky merkezi alyn diş, ýokarky gapdal alyn diş, soňra aşaky gapdal alyn diş 6 aýdan 16 aýa çenli ýaşdaky çagalarda çykýarlar. Ondan soň, birinji aşaky uly azy diş, aşaky gyýak diş, birinji ýokarky uly azy diş, ýokarky gyýak diş we soň bir wagtda ýokarky we aşaky ikinji uly azy dişleri çykýarlar. Gyýak dişleri 18 aýdan 24 aýa çenli çaganyň ýaşayşynda ýuze çykýarlar, birinji uly azy dişleri 14 aýdan 24 aýa çenli, ikinji uly azy dişleri - 22 aýdan 30 aýa çenli çykýarlar. Emäniň süýdi bilen ýymitlenýän çagalarda dişleriň çykmasy, ene süýdünü emmän ulalan çaga bilen deňeşdirilende, öňürti bolýar.

Ýokarky we aşaky uly azy dişleriň hemmesiniň güýçli ýaýraýan kökleri bolýarlar, sebäbi olaryň arasynda hemişelik dişleriň ösüntgisi ýerleşýär.

Adamda dişiň ösüşiniň 5 döwri bellemek bolýar: 1 – dişsiz – 0-dan 6 aýa çenli; 2 – süýt dişleriniň çykýan döwri – 6-dan 30 aýa çenli; 3 - süýt dişleriniň döwri – 2,5 ýaşdan 6 ýaş çenli; 4 - süýt dişleriniň düşýän we hemişelik dişleriniň çykýan döwri (garyşyk dişleri); 5 – hemişelik dişleriň çykýan döwri (7-nji surat).



7-nji surat. 5 ýaşly çaganyň düşýän we hemişelik dişleri.

1 – birinji uly azy dişi; 2 – kiçi azy dişleri; 3 – gyýak dişi; 4 – gapdal alyn dişi; 5 – merkezi alyn dişi; 6 – süýt dişleri; 7 – eňeňin kanaly; 8 – ikinji uly azy dişi

Hemişelik dişleriniň (dentes permanens) çykmasynyň wagty şu aşakdaky yzygiderlikde bolýar:

- merkezi alyn dişleri – 7-8 ýaşda;
- gapdal alyn dişleri – 8-9 ýaşda;
- gyýak dişleri – 10-13 ýaşda;
- birinji kiçi azy dişleri – 9-10 ýaşda;
- ikinji kiçi azy dişleri – 12-13 ýaşda;
- birinji uly azy dişleri – 5-6 ýaşda;
- ikinji uly azy dişleri – 12-13 ýaşda;
- üçünji uly azy dişleri – 20-25 ýaşda.

Hemişelik dişleriniň çykyş wagty individual (aýrybaşga) özgerijili bolýar.

Dişleriň ösmegi we çykmagy agyz boşlugyna we goňşy agzalaryna uly täsir edýär. Çaganyň eýýäm bir ýaşynda alweolýar ösüntgileriniň ösmegi netijesinde äňň we eňeň belentligi ulalýar, äňň boşlugynyň (sinusynyň) ösüşi bolup geçýär. Ýüzüň we agyz boşlugynyň dikligine ölçeginiň ulalmasy bolup geçýär. Hemişelik dişleriniň ösmegi äňň we eňeň hem-de ýüzüň sagittal ugurda ösüşine ýardam edýär, şonuň netijesinde ýüzüň profli (gapdaldan görnüşi) kemala gelýär.

Hemişelik dişleriň sany diş ýaşyny häsiýetlendirýär, ol bolsa çaganyň ösüşiniň görkezijileriniň biri bolýar. Dişleriň çykyşynyň depgini boýunça gyzlar oganlardan mese-mälim öňürtýärler.

Kelläniň ýüz bölüminiň (pars facialis crani) etleri

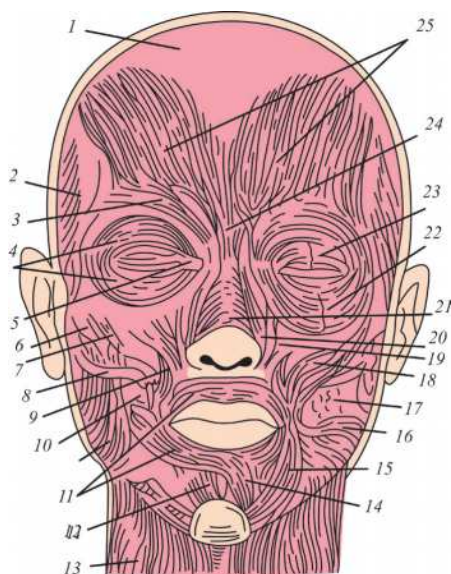
Kelläniň ýüz bölümünde funksional aýratynlyklaryna laýyklykda etleriň iki görnüşini tapawutlandyrýarlar: mimiki we çeyneýji.

Mimiki etleri ýüzüň tebigy deşiklerini gursap alýarlar, olaryň töwereginde we radiusy boýunça ýerleşip, olara laýyklykda gysyjy we giňeldiji funksiýasyny ýerine ýetirýärler (*8-nji surat*).

Ýüzleý fassiýasy ýüz bölümünde mimiki etlerini örtüp, olar üçin fassiýal gylaby emele getirýär.

Mimiki etleri deri bilen baglylykda bolýarlar we olaryň ýygrylmasy deriniň aýratyn meýdanynyň ýeriniň üýtgemegi bilen birlikde geçýär. Etleriň atlary deriniň hyzmatdaşlyk hereketleriniň funksiýasy (iş) bilen şertlendirilen, olar adamyň emosionallyk (duýgulylyk) tolgunmasyny başdan geçirmek arkaly geçýär (şatlyk, gaýgy-gam, gülki, gorky we ş.m.). Olaryň wezipesi gözi ýapmak we açmak, burun deşigini daraltmak we giňeltmek, ýokarky we aşaky dodaklary aşak goýbermek we galdyrmak bolýar. Mimiki etlerini innerwirleýän ýüz nerwiniň ysmazynda ýüz-gözüň hereketiniň (mimika) bozulmasyny, gözüň buýnuzly perdesiniň kesellemelerini we tüýkülik akmasyny synlamak bolýar.

Eňeň hereketini üpjün edýän etler hususy çeyneýjilere we kömekçilere bölünýärler. Çeyneýji etlere degişli bolýarlar:



8-nji surat. Mimiki etleri.

- 1 – kelle aponewrotik siňri (galea aponeurotica);
- 2 – çekge eti (m.temporalis);
- 3 – gaş üstüniň ýygrylýan eti (m.corrugator supercilli);
- 4 – gözün aýlawly eti (m.orbicularis oculi);
- 5 – gabagyň iç gapdal baglaýjysy (lig.palpebrale mediale);
- 6 – uly duluk eti (m.zygomaticus major);
- 7 – kiçi duluk eti (m.zygomaticus minor);
- 8 – gulagyň gapdalyndaky mäziň akary (ductus parotideus);
- 9 – agzyň burçuny galdyryýan et (m.levator anguli oris);
- 10 – ýañak eti (m.buccinator);
- 11 – agzyň aýlawly eti (m.orbicularis oris);
- 12 – alkym eti (m.mentalis);
- 13 – boýnuň deri asty eti (platysma);
- 14 – aşaky dodagy aşak goýberýän et (m.depressor labii inferioris);
- 15 – agzyň burçuny aşak goýberýän et (m.depressor anguli oris);
- 16 – gülki eti (m.risorius);
- 17 – ýañagyň ýagly bedeni (corpus edipozum buccae);
- 18 – agzyň burçuny galdyryýan et (m.levator anguli oris);
- 19 – ýokarky dodagy galdyryýan et (m.levator labii superioris);
- 20 – ýokarky dodagy burnuň ganaty bilen galdyryýan et (m.levator labii superioris alaeque nasi);
- 21 – burun eti (m.nasalis);
- 22 – gözün aýlawly etiniň gözhana bölegi (pars orbitalis m.orbicularis oculi);
- 23 – gözün aýlawly etiniň gabak bölegi (pars palpebralis m.orbicularis oculi);
- 24 – ulumsylyk eti (m.procerus);
- 25 – kelleçanak üsti etiniň maňlaý garynjygy (venter frontalis m.epicranii).

1) çekge eti (m.temporalis), ýüzüň çäginde bu etiň diňe siňri ýerleşýär, ol eňegiň täç ösüntgisinde hasaba alnan;

2) çeyneýji et (m.masseter), eňegiň bedeniniň tûmmegine berkidilýär, süýümleriniň ugry ýokardan aşak we yza bolýar, eňegi ýokaryk galdyrýar we çekip, öňe süýşürýär;

3) daş gapdal ganat görnüşli et (m.pterigoideus lateralis);

4) iç gapdal ganat görnüşli et (m.pterigoideus medialis);

Bu çeyneýji etlerden başga-da boýnuň alkym astynda we eňek astynda ýene-de kömekçi üç çeyneýji etleri ýatýarlar:

1) eňek – dilasty eti (m.mylohyoideus);

2) alkym– dil eti (m.genioglossus);

3) iki garynly et (m.digastrikus).

Çeyneýji etler esasy funksiýasyndan (işinden) başga-da artikulýasion sözleşşini emele getirmäge we hemme hereketine (akt-da) gatnaşýarlar.

Ýüzüň süňk esasy

Ýüzüň gurluşy 15 süňklerden durýar (6 jübüt süňkler we 3 täk):
duluk süňki (os zygomaticum), burun süňki (os nasale) äň (maxilla),
eňek (mandibula), aşaky burun nowajygy (concha nasalis inferior),
azal (vomer), gözyaş süňki (os lacrimale), kentlewük süňki (os palatinum) we gözenekli süňk (os ethmoidale).

Ýüzüň gan üpjünçiligi

Ýüzi esasan daşky uky arteriýasynyň (a.carotis externa) şahalary gan bilen üpjün edýarlar:

1) ýüz arteriýasy (a.facialis);

2) äň arteriýasy (a.maxillaris);

3) yüzleý çekge arteriýasy (a.temporalis superficialis);

4) dil arteriýasy (a.lingualis).

Gözhanasy gan üpjünçiligini göz arteriýasyndan (a.opthalmica) alýar, ol içki uky arteriýasynyň şahasy bolýar.

Ýüz arteriýasy (a.facialis)

Eňegiň aşaky gyrasy arkaly eplenip, çeyneýiş etiň öňdäki gyrasynda peýda bolýar. Bu ýerde ýüz arteriýasynyň pulsirlemesini (damaryň urmasyny) takykklamak bolýar.

Eňegasty töwereginde flegmonany kesip açmak ýerine ýetirilende ýüz arteriýasynyň ýerleşişini göz önünde tutmak gerek bolýar.

Ýüz arteriýasy agyz burçunyň tarapyna, adybir wenadan tapawutlylykda, aýlaw-aýlaw gidýär. Ýüz arteriýasy bu ýerde aşaky dodak we ýokarky dodak arteriýalaryny (aa.labiales inferior et superior) berýär. Olar şunuň ýaly beýleki tarapyndaky damarlar bilen anastomozirlenýärler, şonuň netijesinde agyz yşynyň töwereginde arterial halkasy emele gelýar. Arteriýanyň soňky şahasy gözüň burçuna tarap ugraýar, ol bu ýerde burç arteriýasy (a.angularis) diýip atlandyrylýar we arka burun arteriýasy (içki uky arteriýasy ulgamyndan başlanýar) bilen anastomozirlenýär.

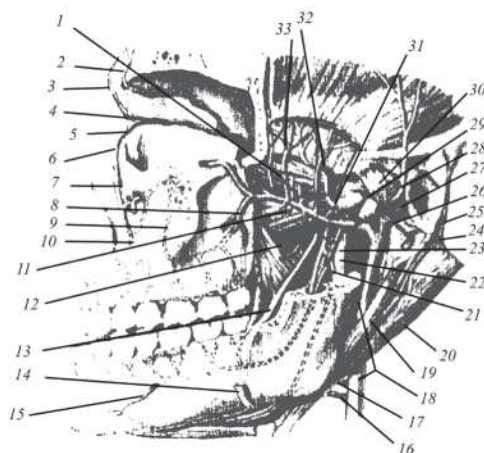
Daşky uky arteriýasy (a.carotis externa) eňek süňküniň bogun (ýumry) ösüntgisiniň (processus condylaris) inçelen ýeriniň (collum mandibulae) derejesinde soňky iki şahalaryna: ýüzleý çekge arteriýasyna we äň arteriýasyna bölünýär. Ýüzleý çekge arteriýasy (a.temporalis superficialis) esasan çekge töwregini gan bilen üpjün edýär, onuň pulsý (depgini) gulagyň kozelogyň (tragus) önünde kesgitlenýär. Ýüzleý çekge arteriýasy ýüzüň gapdal bölegine ýüzüň kese arteriýasyny (a.transversa faciei) we gulagyň gapdalyndaky tüýkülik mazine şahasyny berýär.

Äň arteriýasy (a.maxillaris)

Äňiň şahasynyň iç gapdalynda we ýüzüň çuň böleginde ýerleşip, ýokaryk ugraýar. Äň arteriýasynyň şu aşakdaky şahalary başlanýarlar:

1) aşaky öýjükli (alweolýar) arteriýa (a.alveolaris inferior), ondan alkym arteriýasy (a.mentalis) başlanýar.

Äň arteriýasy (a.maxillaris) iç gapdala we ýokaryk ugraýar, eňegiň şahasynyň içki ýüzünde – ýüzüň çuň böleginde ýerleşýär (9-njy surat).



9-njy surat. Ýüzüň çuň böleginiň gan üpjünçiligi.

- 1 – daş gapdal ganat görnüşli et, ganat görnüşli şahalar (m.pterygoideus lateralis, rami pterygoidea);
- 2 – gözhana üsti arteriýa (a.supraorbitalis);
- 3 – toýnuk üsti arteriýa (a.supratrochlearis);
- 4 – göz arteriýasy (a.opthalmica);
- 5 – burnuň arka arteriýasy (a.dorsalis nasi);
- 6 – burçdaky arteriýa (a.angularis);
- 7 – gözhana asty arteriýa (a.infraorbitalis);
- 8 – 8,9,10 – ýokarky alweolýar arteriýalary: öňdäki, ortaky we yzky (aa.alveolaris superiores: anterior, media et posterior);
- 11 – ýañak arteriýasy we nerwi (a., n.buccalis);
- 12 – iç gapdal ganat görnüşli et, ganat görnüşli arteriýal şahalary (m.pterygoideus medialis, rami (a.) pterygoidei);
- 13 – dil nerwi (n.lingualis);
- 14,17 – ýüz arteriýasy (a.facialis);
- 15 – alkym arteriýasy (a.mentalis);
- 16 – dil arteriýasy (a.lingualis);
- 18 – daşky uky arteriýasy (a.carotis externa);
- 19 – biz görnüşli – dil asty eti (m.stylohyoideus);
- 20 – iki garynly etiň yzky garny (m.digastricus, venter posterior);
- 21 – eňek – dilasty arteriýa, eňek – dilasty nerwi (a.mylohyoidea, n.mylohyoideus);
- 22 – pahna görnüşli – eňek baglaýjysy (lig.sphenomandibulare);
- 23 – aşaky alweolýar nerwi (n.alveolaris inferior);
- 24 – ýüz nerwi (n.facialis);
- 25- yzky gulak arteriýasy (a.auricularis posterior);
- 26 – ýüzleý çekge arteriýasy (a.temporalis superficialis);
- 27 – äň arteriýasy (a.maxillaris);
- 28 –gulak – çekge nerwi (n.auriculotemporalis);
- 29 – kelle beynisiniň gaty bardasynyň arteriýasy (a.meningea media);
- 30 – çekgi eti (m.temporalis);
- 31 – çeyneýiş arteriýa, çeyneýji nerw (a.masseterica, n.massetericus);
- 32,33 – çuň çekge arteriýalary we nerwleri (aa., nn.temporales profundae).

Äñ arteriýasynyň eňek, çekge asty we ganat görnüşli – kentlewük böleklerini tapawutlandyýarlar. Äñ arteriýasy çeyneýji funksiýasyna degişli bolan hemme emele gelmeleri gan bilen üpjün edýär.

Äñ arteriýasynyň şahalaryna degişli bolýarlar.:

1) aşaky alweolýar (öýjükli) arteriýa (a.alveolaris inferior), ondan alkym asty arteriýasy (a.mentalis) başlanýar;

2) ýokarky yzky alweolýar arteriýasy (a.alveolaris superior posterior);

3) gözhana asty arteriýa (a.infraorbitalis), ondan ýokarky öňdäki alweolýar arteriýalary (aa.alveolares superiores anteriores) başlanýar;

4) çuň çekge arteriýalary (aa.temporales profundae), olardan ganat görnüşli şahalary (rr.pterygoidei) başlanýar;

5) çeyneýji arteriýa (a.masseterica);

6) ýaňak arteriýasy (a.buccalis);

7) aşak inýän kentlewük arteriýasy (a.palatina descendens), ondan uly kentlewük arteriýasy (a.palatina major) we kiçi kentlewük arteriýalary (aa.palatinae minores) başlanýar;

8) pahnä görnüşli – kentlewük arteriýasy (kentlewük arteriýasy (a.splenopalatina);

9) yzky daş gapdal burun we germew arteriýalary (aa. nasales posteriores laterales et septi);

10) kelle beýnisiniň gaty bardasynyň arteriýasy (a.meningea media).

Dil arteriýasy (a.lingualis)

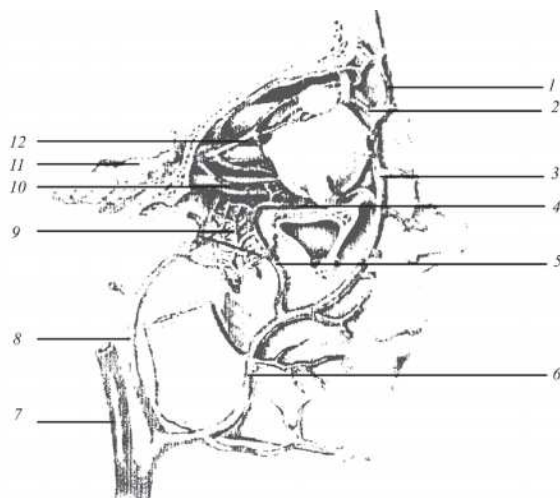
Ol daşky uky arteriýasyndan (a.carotis externa) başlanýar. Dil arteriýasy burnuň eňegasty üçburçlugynyň çuň bölüminden diliň düýbüne aralaşýar. Bu ýerde diliň şikesi bolup, dokumasyndan howply gan akma ýagdaýy bolan halatynda dil arteriýasyny daňmak amatly bolýar.

Şeýlelikde, ýüzüň birnäçe uly jübüt arteriýalary bolýar, olar özara anastomozirlenip, bu töweregi gan bilen bol üpjün edýärler we aýlawly gan aýlanyşyna şert döredýärler. Ýüzüň ýaralanmasynda köplenç gan akmasy güýçli depginde bolýar. Äñ arteriýasynyň we

diliň düýbünde dil arteriýasynyň şikeslenmesinde ýaradan gan akmasyny duruzmagy kämahal ýerine ýetirip bolmaýar, şonda boýnuň uky üçburçlugynda daşky uky arteriýasyny daňmak gerek bolýar. Ýüzüň gowy gan üpjünçiligi bu töwerekde ýaranyň tiz gutulmagyna we transplantatlarynyň üstünlikli birleşip bitişmesine ýardam edýär.

Ýüzde damar ganynyň gaýtgyna akması

Ýüzde ýüzleý we çuňlukda ýerleşýän wena ulgamlaryny tapawutlandyrýarlar (10-njy surat).



10-njy surat. Ýüz töwereginde wenalar we wena anastomozlary.

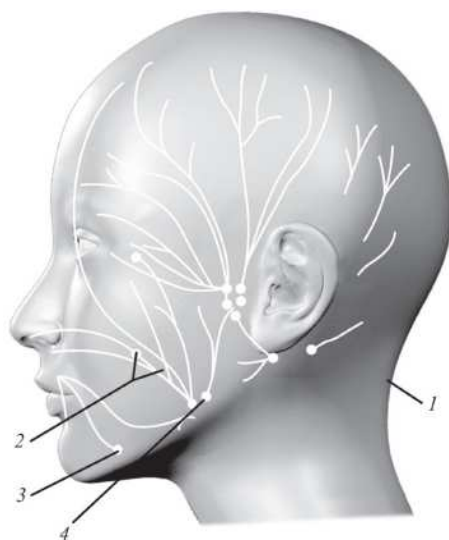
- 1 – burun – maňlaý wenasy (v.nasofrontalis); 2 – ýokarky göz wenasynyň we ýüz wenasynyň anastomozy (anastomosis v.ophtalmica superior et v.facialis);
- 3 – burçdaky wena (v.angularis); 4 – aşaky göz wenasynyň we ganat görnüşli örümiň anastomozy (anastomosis v.ophtalmica inferior et plexus pterygoideus);
- 5 – ýüzüň çuň wenasy (v.faciei profunda); 6 – ýüz wenasy (v.facialis);
- 7 – içki boýuntýryk wenasy (v.jugularis interna); 8 – eňeğiň yzyndaky wena (v.retromandibularis); 9 – ganat görnüşli örüm (plexus pterygoideus);
- 10 – aşaky göz wenasy (v.ophtalmica inferior); 11 – gowakly boşluk (sinus cavernosus);
- 12 – ýokarky göz wenasy (v. ophtalmica superior).

Ýüzüň ýüzleý wenalaryna ýüz wenasy (v.facialis) ýüzüň kese wenasy (v.transversa faciei) we ýüzleý çekge wenasy (v.temporalis superficialis) degişli bolýarlar. Ýüzüň ýüzleý wenasynyň gurluşy

tiz üýtgäp durýan bolýar, olar nähili bolsa-da wenalaryň üýtgeşik ýygnanmagy we anastomozlary bilen ýüze çykýarlar. Ýüz wenasy (v.facialis) gözüň iç gapdal burnuň ýokarsynda burnuň arka wenasy (v.dersalis mazi) arkaly gözüň wenalary bilen anastomozirlenýär. Gözüň wenalary kelleçanagyň içki esasynda gowakly boşlugyna (sinus cavernosus) gaýtgyň akýarlar, şonuň üçin ýüz wenasynyň tromboflebiti (ýüzde ýüzleý alawlama keselleri prosesleriniň netijesinde) gözüň hanasynyň flegmonasyna (iriňli dömmesine), kelleçanagyň içinde gaýraüzülmekligiň görnüşi bolan sinus – trombozyna we kelle beýnisiniň bardalaryny alawlama kesellerine getirip biler. Gözhanasynyň wenalary burun boşlugynyň wena örümleri bilen anastomozirlenýärler, şonuň üçin alawlama keselleri prosesleriniň bu töwerekden kelle beýnisiniň wena ulgamyna geçmegi mümkin. Ýüzleý wenalary ýüzüň çuň wena ulgamy, ganat görnüşli wena örümi we oňa akyp barýan wenalary bilen anastomozirlenýärler. Ganat görnüşli örüminiň (plexus pterygoideus) aşaky gözhana wenasy we gowakly boşlugy (sinus cavernosus) bilen arabaglanyşygy bolýar, şeýlelikde ýüzüň çuň böleginde ýerleşýän alawlama keselleri prosesleri (keselleri) gözüň hanasyna we kelleçanagyň boşlugyna geçip bilerler. Ganat görnüşli örüminden (plexus pterygoideus) wena gany äň wenasyna (v.maxillaris), soňra – äňiň yzyndaky wenasyna (v.retromandibularis) akyp barýarlar. Äňiň yzyndaky wena ýüz wenasy bilen goşulýar we umumy ýüz wenasy emele gelýär, ol içki boýuntyryk wenasyna (v.jugularis) akyp guýýar.

Ýüzüň limfatik damarlary we limfatik düwünleri

Ýüzüň ýokarky böleginiň ýumşak dokumalaryndan limfatik damarlary limfany gulagyň gapdalyndaky limfatik düwünlerine (nodi lymphatici parotidei) eltýärler. Burun we çekge böleginden limfatik damarlary gulagyň gapdalyndaky limfatik düwünlerine (nodi lymphatici parotidei) we eňegasty limfatik düwünlerine (nodi lymphatici submandibularis) gidýärler.



11-nji surat. Ýüz bölüminiň ýüzleý dokumalarynyň ýüzleý limfatik damarlary we limfatik düwünleri.

1 – gulagyň ýanyndaky ýüzleý limfatik düwünleri we gulagyň öňündäki limfatik düwünleri (nodi lymphatici parotidei superficiales et nodi lymphatici preauriculares); 2 – ýaňak limfatik düwüni (nodus lymphaticus buccinatorius) we burun-dodak limfatik düwüni (nodus lymphaticus nasolabradus); 3 – alkym asty limfatik düwüni (nodus lymphaticus submentalis); 4 – eňegasty limfatik düwünleri (nodi lymphatici submandibulares).

Ýüz arteriýasynyň ýol geçişi boýunça 2-4 ýaňak limfatik düwünleri ýerleşýärler.

Limfa ýaňagyň nemli bardasyndan ýaňagyň limfatik düwünlerine, soňra eňegasty limfatik düwünlerine akýar.

Dodagyň gapdal böleklerinden limfatik damarlary eňegasty limfatik düwünlerine, ortaky böleginden – agzyň diafragmasynyň aşagynda ýerleşýän alkym asty limfatik düwünlerine akýarlar.

Dişleriň gan bilen üpjünçiligi

Äň arteriýasyndan äniň tümmejiginiň golaýynda bir ýa-da iki-üç ýokarky yzky alweolýar (çukurjyk) arteriýasy (a.alveolaris superior posterior) başlanýar. Ol öňe we aşak gidýär, äniň kanaljyklarynyň deşiginden girip, uly azy dişleriniň köküne we olaryň diş etine ugraýar.

Gözhana asty arteriýalaryndan başlanýan ýokarky öňdäki alweolýar arteriýalary (a.alveolaris superiores anteriores) äňiň galan dişlerini we olaryň diş etlerini gan bilen üpjün edýärler. Olar äňiň sinusynyň öndäki diwaryndaky deşikleri arkaly dişleriň köklerine ugrugýarlar.

Eňeğiň dişleri äň arteriýasyndan (a.makillaris) başlanýan we eňek kanaly boýunça gidýän aşaky alweolýar (çukurjyk) arteriýasy (a.alveolaris inferior) arkaly gan bilen üpjün edilýär.

Wena gany dişlerden diş wenalary (vv.dentales) arkaly dişleriň kök kanaly boýunça ugraýarlar we diş etlerinden gidýän wenalar (vv. gingivales) bilen bilelikde adybir arteriýalarynyň gapdalyndan gidip, wena örümlerine guýýarlar.

Limfatik kapilýarlarynyň tory

Dişleriň etiniň çylka ýerinde (pulpa) 3-5 limfatik damarlary emele getirýär, olar dişleriň köküniň kanaly arkaly geçýärler. Äňiň dişlerinden limfatik damarlary gözhana asty magistralyna (esasy ýoly), eňeğiň dişlerinden – eňek magistralyna guýýarlar. Eňegasty limfatik düwünleri äňiň dişleriniň regionar limfatik düwünleri bolýarlar. Eňegasty, alkym asty, gulagyň ýanyndaky we bokurdagyň zyndaky limfatik düwünleri eňeğiň dişleriniň regionar limfatik düwünleri bolýarlar. Soňra limfatik damarlary ýüzleý we çuň boýun limfatik düwünlerine guýýarlar.

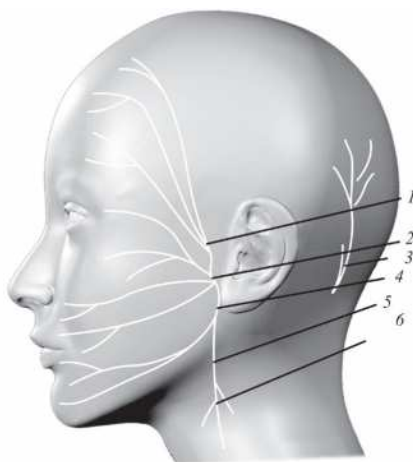
Şeýlelikde, dişleriň alawlama kesellerinde infeksiýa, limfatik anastomozlary arkaly diş etiniň çylka ýerinden (pulpasyndan) äňiň we eňeğiň süňk üsti gabygyna (perioosteum) we töweregindäki kletçatkasyna düşüp, periostiti, adenoflegmonany döredip biler.

Ýüzüň nerw bilen üpjünçiligi

Ýüzüň nerw bilen üpjünçiligi ýüz nerwi (n.facialis), üçürdik nerwi (n.trigeminus), dil - bokurdak nerwi (n.glossopharyngeus) we dilasty nerwi (n.hypoglossus) bilen amala aşyrylýar.

Ýüz nerwi (n.facialis) – VII jübüt kelleçanak nerwi bolýar, ol çekge süňküniň gümmez böleginde (pars petrosa) ýerleşýär, ýüz kanalyndan (canalis facialis), emzik görnüşli deşik arkaly çykyp gidýär.

Ýüz nerwi kanalyndan çykanda özüniň düzüminde diňe hereketlendiriji süýümleri saklaýar. Nerw uly bolmadyk egikligi ýokaryk bolan ýaýy emele getirip, gulagyň gapdalyndaky mäziň (glandula parotis) yzky üst arkaly oňa girýär. Mäziň galyňlygynda nerw özüniň örümni (plexus parotideus) emele getirýär. Nerw örüminden ýelpewaç görnüşinde şahalar emele gelýärler. Olar mäziň öňündäki böleginde onuň kapsulasyny deşip geçip, gulagyň gapdalyndaky mäziň we çeyneýji etiniň fassiýasynyň (f.parotideomasseterica) üstünde ýerleşýärler we mimiki etlerine gidýärler (*12-nji surat*).



12-nji surat. Ýüz nerwiniň şahalarynyň gidishi we ýüzde adaty kesişler.

- 1 – çekge şahalary (rami temporales); 2 – duluk şahasy (ramus zygomaticus);
3 – yzky gulak şahasy (ramus auricularis posterior); 4 – ýaňak şahalary (rami buccales);
5 – eňegiň gyrasyndaky şaha (ramus marginalis mandibulae); 6-boýun şahasy (ramus colli).

Ýüz nerwiniň çekge sahalary (rami temporales) çekge töwereginden maňlaý bölegine ugraýarlar, ol ýerde kelleçanak üsti etiniň maňlaý garynjygyny (venter frontalis m.epicrani)innerwirleýärler.

Duluk şahalary (rami zygomatici) gözün daş gapdal burçy tarypyna gidýärler. Olar gözün aýlawly etini, uly we kiçi duluk etlerini we gözün gapdalyndaky beýleki mimiki etleri innerwirleýärler.

Ýañak şahalary (rami buccales) burnuň ganatyna we agzyň burçuna tarap ugraýarlar. Olar ýañak etini, burun etini we agzyň töwereginde ýerleşen beýleki mimiki etlerini innerwirleýärler.

Eňeňiň gyrasyndaky şaha (ramus marginalis mandibulae) aşak iç gapdala gidýär we emay bilen eňeňiň gyrasyna geçýär. Ol aşaky dodagy we agzyň burçuny aşak goýberýän etlerini innerwirleýär.

Boýun şahasy (ramus colli) aşak ugraýar we deri asty eti (m.platysma) innerwirleýär.

Yzky gulak şahasy (ramus auricularis posterior) gulagyň ysyrgalygynyň aşagyndan gidýär, kelleçanak üsti etiniň yzky garynjygyna (venter occipitalis m.epicranii) we gulak rakowinasynyň redusirlenen mimiki etlerine şahajyklary berýär.

Ýüz nerwiniň ýene-de bir, iki garynly şahasy (ramus digastricus) bolýar, ol iki garynly we biz dilasty etleri innerwirleýär. Ýüz nerwiniň şahalary öz aralarynda köpsanly arabaglanyşyklary bolýarlar. Ýüz nerwiniň şahalarynyň geçiş ýoluny göz önünde tutup, ýüzde operativ kesişleri geçirýärler. Ýüz nerwiniň şahalary radial gönükdirilen, olar hiç haçan gyşyk ýa-da keseligine geçýän kesişleri geçirmeýärler.

Kelleçanagyň esasyňyň döwülmesinde çekge süňküniň (os temporale) gümmez bölegindäki (pars petrosa) ýüz kanalynda (kanalis facialis) ýüz nerwiniň sütüniniň doly şikeslenmesi bolanda ýüzüň bir tarapynda mimiki etleriniň ysmazy bilen bile geçýär. Ol ýüzüň aýdyň simmetriýasyzlygyna getirýär. Ýüz nerwiniň şahalarynyň şikeslenmesinde soňlugy bilen aýratyn mimiki etleriniň funksiýasynyň bozulmasy bolup biler. Iriňli mastoiditde (inflammatio antrum mastoideum) emzik görnüşli ösüngisinde trepanasion operasiýasy ýerine ýetirilende, isgene (doloto) bilen şiponyň üçburçlugynyň öňdäki araçäğinden daşa geçende, ýüz nerwiniň şikeslenmesiniň bolmagy mümkin. Ýüz nerwiniň ýa-da onuň aýratyn şahalarynyň durnukly ýa-da wagtlaýyn ysmazlygynyň, gulagyň gapdalyndaky tüýkülik mäsiniň (gl.parotidea) alawlama kesellerinde ýa-da onuň täze döremeler bilen zeperlemesinde ýüze çykmagy mümkin.

Ýüzüň deri örtügiňiň, nemli bardasynyň, dişleriniň we süňkleriniň agyry, taktil, proprioseptiw we gyzgynlyk duýgurlygy köplenç göz nerwiniň, äň nerwiniň we eňek nerwiniň (üçürdik nerwiniň şahalary)

soňky şahalary bilen amala aşyrylýar. Bu nerwleriň deri şahalary ýüzüň süňkleriniň deşiklerinden çykýarlar, olar dikligine bir çyzykda ýerleşýärler:

1) gözhana üsti nerwi (n.supraorbitalis), göz nerwiniň (n.opthalmicus) şahasy bolup, gözhana üsti deşiginden (for.supraorbitalis) çykýar, ýokarky gabagyň we maňlaý böleginiň derisini innerwirleýär;

2) gözhana asty nerwi (n.infraorbitalis), äň nerwiň (n.maxillaris) şahasy gözhana asty deşiginden (for.infraorbitalis) çykýar, aşaky gabagy, burnuň gapdal üstüni, ýaňak bölegini we ýokarky dodagy innerwirleýär;

3) alkym asty nerwi (n.mentalis), aşaky alweolýar nerwiň (n.alveolaris inferior) dowamy alkym asty deşiği (for. mentalis) arkaly çykýar. Alkym asty nerwi aşaky dodagy we alkym astynyň derisini innerwirleýär.

Göz nerwi (n.opthalmicus)

Ol üçürdik nerwiň (n.trigeminus) birinji şahasy bolýar, özüniň düzüminde duýujy süýümleri saklaýar. Göz nerwi gözüň hanasyna ýokarky gözhana yşy (fissura orbitalis superior) arkaly geçýär. Göz nerwinden başlanýarlar:

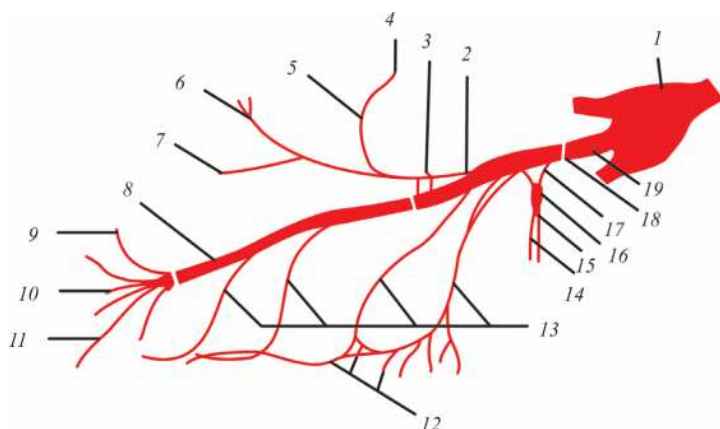
1) gözýaş nerwi (n.lacrimalis), ol gözýaş mäsini we ýokarky gabagyň konýuktiwasyny innerwirleýär;

2) maňlaý nerwi (n.frontalis), ondan gözhana üsti nerwi başlanýar;

3) burun – kirpikli nerw (n.nasociliaris), gözüň bäbenegini, burun boşlugynyň nemli bardasyny, maňlaý sinusyny (boşlugyny), pah-na görnüşli sinusyny (boşlugyny) we gözenekli süňküň öýjüklerini (collulae) innerwirleýär.

Äň nerwi (n.maxillaris)

Onda üçürdik nerwiň (n.tregeminus) ikinji şahasy bolýar (*13-nji surat*).



13-nji surat. Äň nerwiniň şahalary (ram n.maxillaris).

- 1–ýarym aý görnüşli düwün (ganglion semilunare); 2 – duluk nerwi (n. zygomaticus);
 3 – aşaky gözhana ýşy (fiss. orbitalis inferior); 4 – gözýaş nerwi (n.lacimalis);
 5 – birleşdiriji şaha (r.communicans); 6– duluk – çekge şahasy (r.zygomaticotemporalis);
 7 – duluk – ýüz şahasy (r. zygomaticofacialis); 8 – gözhana asty nerwi (n.infraorbitalis);
 9– aşaky gabak şahalary (rr.palpebrales inferiores); 10 – burun şahalary (rr.nasalis);
 11–ýokarky dodak şahalary (rr.labiales superiores); 12 – ýokarky diş örümi (plexus dentalis superior); 13 – ýokarky alweolýar şahalary (rr.alveolares superiores);
 14 – kentlewük nerwleri (nn.palatini); 15–yzky burun şahalary (nn.nasales posteriores);
 16–ganat görnüşli – kentlewük düwni (gangl. pterygopalatinum); 17 – burun – kentlewük nerwi (n.nasopalatinus);
 18 – tegelek deşigi (foramen rotundum); 19 – äň nerwi (n.maxillaris).

Äň nerwi (n.maxillaris), özüniň düzüminde esasan duýujy nerw süýümlerini saklaýar. Nerw kelleçanagyň boşlugyndan tegelek deşigi (foramen rotundum) arkaly ganat görnüşli – kentlewük çukurjygyna (fossa pterygopalatina) geçýär.

Äň nerwiniň ganat görnüşli - kentlewük çukurjygyna göni dowamy gözhana asty nerwi (n.infraorbitalis) bolýar. Bu nerw aşaky gözhana ýşy arkaly gözün hanasyna geçýär, ilki gözhana asty keşde ýerleşýär, soňra äňiň gözhana asty kanalyna girýär. Gözhana asty deşigi arkaly kanaldan çykyp, gözhana asty nerwi (n.infraorbitalis) äňiň öňdäki üstünde birnäçe şahalara bölünýär. Olardan aşaky gabak şahalary (rr.palpebrales inferiores) aşaky gabagyň derisine ugraýarlar. Soňra daşky burun şahalary (rr.nasales externi) we ýokarky dodak şahalary (rr.labiales superiores) başlanýarlar. Ondan başga-da, entek gözhana asty keşinde we kanalynda gözhana asty nerwinden

ýokarky – öňdäki, ortaky we yzky alweolar şahalary (rr.alveolares superiores anteriores, medius et posteriores) başlanýarlar. Olar äniň galyňlygynda ýokarky diş örümini (plexus dentalis superior) emele getirýärler. Bu örümiň ýokarky diş şahalary (rr.dentales superiores) äniň dişlerini innerwirleýärler, ýokarky diş eti şahalary (rr.gingivales superiores) bolsa diş etlerini we gaýmorow sinusynyň nemli bardasyny nerw bilen üpjün edýärler. Gözhana asty nerwinden ýene-de içki burun şahalary (rr.nasales interni) burun boşlugynyň öňdäki bölekleriniň nemli bardasyňa gidýärler.

Eňek nerwi (n.mandibularis)

Onda üçürdik nerwiň (n.trigeminus) üçünji şahasy bolýar. Eňek nerwi kelleçanagyň boşlugyndan süýri deşigi (for.ovale) arkaly çykýar. Onuň düzüminde hereketlendiriji we duýujy nerw süýümleri bolýarlar (*14-nji surat*).

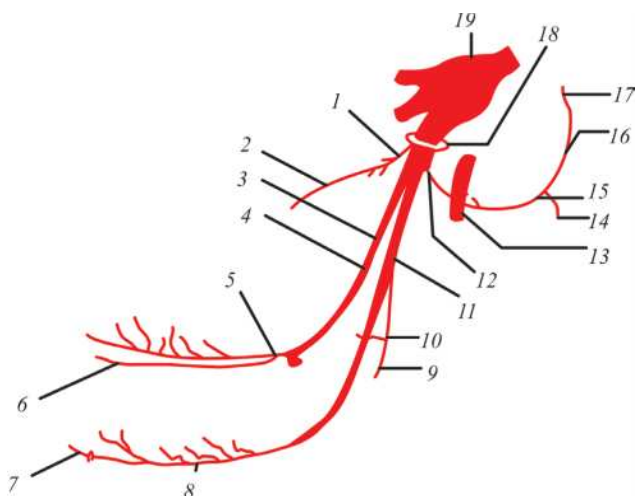
Süýri deşikden çykandan soň eňek nerwinden şu aşakdaky hereketlendiriji şahalar başlanýarlar, olar adybir etlerine ugrugýarlar:

- 1) çeýneyji nerw (n.massetericus);
- 2) çuň çekge nerwleri – (nn.temporales profundi);
- 3) daş gapdal we iç gapdal ganat görnüşli nerwler (nn.pterygoidei lateralis et medialis);
- 4) kentlewük tutusyny çekiji etiniň nerwi (n.musculi tensoris veli palatini);
- 5) gulak perdesini çekiji etiniň nerwi (n.musculi tensoris tympani).

Eňek nerwiniň duýujy şahalaryna degişli bolýarlar:

1) kelle beýnisiniň gaty bardasynyň şahasy (r.meningeus), kelleçanagyň boşlugyna gylçykly deşik (for.spinosum) arkaly ortaky kelleçanak çukuryndaky beýniniň gaty bardasyny innerwirlemek üçin gaýdyp gelýär;

2) ýaňak nerwi (n.buccalis), çeýneyji etiniň öňdäki gyrasynyň aşagyndan çykyp, ýaňak etiniň üstünde ýerleşýär, ony deşip geçip, ýaňagyň nemli bardasynda we agyz ysynyň burçunyň derejesinde gutarýar;



14-nji surat. Eňek nerwiniň şahalary (rami n.mandibularis).

- 1 – çeýneyiş nerw (n.massetericus); 2 – ýaňak nerwi (n.buccalis);
 3 – dil nerwi (n.lingualis); 4 – gulak perde kirşi (chorda tympani);
 5 – eňegasty düwni (gangl.submandibulare); 6 – dilasty nerwi (n.sublingualis);
 7 – alkym nerwi (n.mentalis); 8 – aşaky diş örümi (plexus dentalis inferior);
 9 – eňek – dilasty nerwi (n.mylohyoideus); 10 – eňek deşigi (for.mandibulae);
 11 – aşaky alweolýar (çukurjagaz) nerwi (n.alveolaris inferior); 12 – gulak – çekge nerwi (n.auriculotemporalis); 13 – beýni bardasynyň ortaky arteriýasy (a.meningea media);
 14 – ýüz nerwi (n.facialis); 15 – birleşdiriji şaha (r.communicans); 16 – öňdäki gulak nerwleri (nn.auriculares anteriores); 17 – ýüzleý çekge şahalary (rr.temporales superficiales);
 18 – süýri deşik (foramen ovale); 19 – ýarym aý görnüşli düwün (ganglion semilunare).

3) gulak – çekge nerwi (n.auriculotemporalis), ondan başlanýan şahalar gulak rakowinasynyň öňdäki bölegini, daşky gulak geçelgesini we çekge töwereginiň derejesini innerwirleýärler;

4) dil nerwi (n.lingualis), ondan başlanýan şahalar diliň üçden iki böleginiň nemli bardasyndan (dil şahalary, rr.linguales), agyz boşlugynyň nemli bardasyndan we aşaky diş etiniň öňdäki böleginden (dilasty nerwi, n.sublingualis), kentlewük - dil ýaýjagazyndan we kentlewük badamjykdan (bogazyň daralan ýeriniň şahalaryny, rr.isthmi faucium) umumy duýgurlygy (agyry, duýma, temperatura) kabul edýärler.

Eňek nerwiniň (n.mandibularis) has uly şahasy bolan aşaky alweolýar (çukurjyk) nerwi (n.alveolaris inferior) eňeğiň deşigi (for. mandibulae) arkaly eňeğiň kanalyňa girýär. Aşaky alweolýar nerwi

eňegiň kanaly boýunça geçip, alkym deşikden (for.mentale) çykýar we alkym nerwi (n.mentalis) adyny alýar.

Aşaky alweolýar nerwi garyşyk nerw bolup, ol hereketlendiriji süýümleri saklaýar. Ol eňek kanalyňa girýän ýerinde, ondan hereketlendiriji eňek – dilasty nerwi (n.mylohyoideus) başlanýar. Bu nerw eňek - dilasty etini (n.mylohyoideus) we iki garynly etiň (m.digastricus) öňdäki garynjygyny (venter anterior) innerwirleýär.


Eňek kanalynda (canalis mandibulae) aşaky alweolýar (çukurjyk) nerwinden (n.alveolaris inferior) şahalar başlanýarlar, olar özarlarynda birleşip, diş örümini (plexus dentalis inferior) emele getirýärlər. Bu örümden aşaky diş şahalary (rr.dentales inferiores), aşaky diş eti şahalary (rr.gingivales inferiores) başlanýar, olar eňegiň dişlerini we diş etlerini innerwirleýärlər. Aşaky alweolýar nerwiniň soňky şahasy – alkym nerwi (n.mentalis) alkymyň we aşaky dodagyň derisinde gutarýar. Alkym nerwinden alkym şahalary (rr.mentales) we aşaky dodak şahalary (rr.labiales inferiores) başlanýar.

Dil – bokurdak nerwi (n.glossopharyngeus)

Onda kelleçanak nerwleriniň IX jübti bolýar. Dil – bokurdak nerwi kelleçanagyň boşlugyndan boýuntyryk deşigi (for.ýugulare) arkaly çykyp, içki uky arteriýasy bilen içki boýuntyryk wenasynyň arasynda ýerleşýär. Soňra nerw bir – bokurdak we bir – dil etiniň arasynda ýerleşip, aşak we öňe gidýär we diliň düýbüne girýär (14-nji surat). Bu ýerde dil – bokurdak nerwi soňky şahalaryna, dil şahalaryna (rr. linguales) bölünýär. Soňra dil – bokurdak nerwiniň şahalary diliň yzky üçden bir böleginiň nemli bardasyna, bokurdagyň nemli bardasyna, ortaky gulagyň nemli bardasyna, uky sinusyna we ýumajyga ugrugýarlar.

Dilasty nerwi (n.hypoglossus)

Onda kelleçanak nerwleriniň XII jübti bolýar. Dilasty nerwi diliň etleriniň hereketlendiriji nerwi bolýar (15-nji surat).



15-nji surat. Ýüzüň çuň töwereginiň nerwleri.

- 1 – çuň çekge nerwleri (nn.temporales profundi); 2 – çeýneýji nerw (n.massetericus);
 3 – eňek nerwi (n.mandibularis); 4 – äň nerwi (n.maxillaris);
 5 – gözhana asty nerwi (n.infraorbitalis); 6 – ganat görnüşli – kentlewük düwni (ganglion pterygopalatinum); 7 – uly kentlewük nerwi (n.palatinus major) we kiçi kentlewük nerwleri (nn.palatini minores); 8 – ýokarky alweolýar nerwleri (n.n.alveolares superiores);
 9 – daş gapdal ganat görnüşli nerw (n.pterygoideus lateralis); 10 – iç gapdal ganat görnüşli nerw (n.pterygoideus medialis) we kentlewügiň tutusyny çekiji etiň nerwi (n.musculi tensoris veli palatini); 11 – gulagyň ýanyndaky mäziň akary (ductus parotidis);
 12- gulak perdesi kirşiniň nerwi (n.chorda tympani); 13 – dil nerwi (n.lingualis);
 14 – iç gapdal ganat görnüşli et (m.pterygoideus medialis); 15 – aşaky alweolýar nerwi (n.alveolaris inferior); 16 – alkym nerwi (n.mentalis); 17 – äň – dilasty nerwi (n.mylohyoideus); 18 – eňegasty düwün (ganglion submandibulare);
 19 – dil – bokurdak nerwiniň badamjyk şahalary (rr.tonsillares n.glossopharyngeus);
 20 – dilasty nerwi (n.hypoglossus); 21 – uky ýumajygy we uky sinusynyň şahasy (glomus caroticum et ramus sinus carotici); 22 – daşky uky arteriýasy (a.carotis externa);
 23 – içki uky arteriýasy (a.carotis interna); 24 – bokurdak örümi (flexus pharyngeus);
 25 – bogun nerwi II, öňdäki şahasy (n.cervicalis II, ramus ventralis);
 26 – boýun nerwi I, öňdäki şahasy (n.cervicalis I, ramus ventralis);
 27 – goşmaça nerw (n.accessorius); 28 – äň arteriýasy (a.maxillaris);
 29 – yüz nerwi (n.facialis); 30 – kelle beýnisiniň gaty bardasynyň ortaky arteriýasy (a.meningea media); 31 – yüzleý çekge arteriýasy (a.temporalis superficialis);
 32 – gulak – çekge nerwi (n.auriculotemporalis).

Dilasty nerwi kelleçanagyň boşlugyndan dilasty kanaly (canalis hypoglossalis) arkaly çykýar. Dilasty nerwi kanaldan çykyp, aşaklygyna we biraz öňe gidýär, aýlanyp ýören nerwiň (n.vagus) we içki uky arteriýasynyň (a.carotis interna) daş gapdal tarapyndan

aýlanyp geçýär. Soňra dilasty nerwi içki uky arteriýasy bilen içki boýuntyryk wenasynyň arasyndan geçip, iki garynly etiň yzky garynjygynyň we bir – dilasty etiniň astyndan eňegasty üçburçlugyna gidýär. Bu ýerde dilasty nerwi aşaklygyna ýüzlenen güberçegi emele getirip, öňe we ýokaryk dile tarap ugraýar, onuň galyňlygyny dil şahalaryna (rr.linguales) bölünýär, olar diliň etlerini innerwirleýär.

Hususy agyz boşlugynyň (cavitas oris propria) topografik anatomiýasy

Hususy agyz boşlugy agzyň ýapyklygynynda we dişleriň gyslyşdyrmasynda yş görnüşinde bolýar, ol aşagyndan – dil bilen, öňünden we gapdalyndan – dişler bilen, ýokarsyndan – gaty kentlewük bilen çäklenen, yzynda bolsa ýumşak kentlewügiene geçýär. Agyz boşlugy yzyndan bogaza (isthmus faucium) geçýär, ol bokurdagyň agyz bölegine (pars oralis) alyp barýar. Agyz boşlugy nemli bardasy bilen örtülen. Agyz boşlugy giňden açylanda soňky azy dişleriniň yzynda epin gaty dartylýar, ol pahna – eňek baglaýjysyna (lig.sphe-nomandibulare) laýyk gelýär.

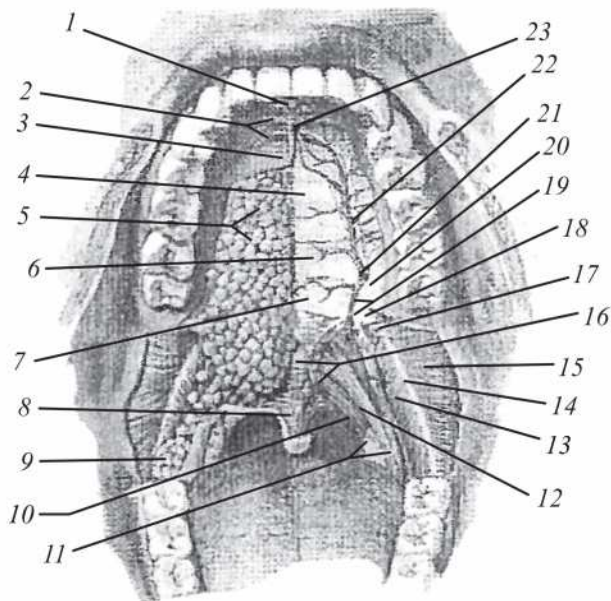
Kentlewük gaty kentlewükden (palatum durum) we ýumşak kentlewükden (palatum molle) durýar. Kentlewügiň ortaky çyzygynda tikin görünýär, ol ýerde nemli bardasy süňk üsti gabygy bilen berk birleşen. Gaty kentlewügiň yzky gapdal böleginde bu baglanyşyk azkem bolýar, ol ýerde adybir deşiklerden uly we kiçi kentlewük gan damar – nerw dessejikleri (aa., vv. et nn.palatini majores et minores) geçýärler (16-njy surat).

Gaty kentlewük äňiň kentlewük ösüntgilerinden we kentlewük süňkleriniň gorizonta plastinkalaryndan durýar, olar öz aralarynda bitişýärler.

Gaty kentlewügiň nemli bardasy öňdäki böleklerinde süňk üsti gabygy bilen sepleşen, ýygyrt görnüşinde (rugae palatinae) bolýar, durýan orny kese orny tutýar.

Ýumşak kentlewük (palatum molle) gös-göni gaty kentlewügiň yzynda dowamly bolýar, öz funksiýasy boýunça bokurdagyň bölegi diýip, hasap edilse-de bolar. Ol nemli bardasyndan, nemasty gaty-

na goşulan mázlerden we et esasyndan durýar. Ýumşak kentlewük gapdallarynda bokurdagyň gapdal diwary bilen baglanyşan, yzynda, aşagynda erkin gyrasy bilen gutarýar, kiçi dili emele getirýär. Ýuwaş dem alyşda ol dikrāk ýagdaýda bolýar, şonuň bilen birlikde agyz boşlugyny bokurdakdan aýyrýar, bir zat ýuwudanyňda ol yza we ýokaryk gidýär, agyz boşlugyny burun – bokurdagyndan bölüp aýyrýar.



16-njy surat. Agyz boşlugynyň ýokarky diwary.

1 – alyn diş emzigi (papilla incisivae); 2 – kese kentlewük epinleri (plicae palatinae transversae); 3 – kentlewügiň tikini (raphe palatini); 4 – äňň kentlewük ösüntgisi (processus palatinus maxillae); 5 – kentlewügiň mázleri (glandulae palatinae); 6 – kentlewügiň gorizontall plastinkasy (lamina horizontalis ossis palatini); 7 – kentlewügiň aponewrozy (aponeurosis palatinae); 8 – kiçi dil eti (m.uvulae); 9 – azy diş mázleri (glandulae molares); 10 – kentlewük – bokurdak eti (m.palatopharyngeus); 11 – kentlewük badamjygy (tonsilla palatina); 12 – kentlewük – dil eti (m.palatoglossus); 13 – bokurdagyň ýokarky gysyjy eti (m.constrictor pharyngis superior);

14 – ganat – eňek tikini (raphe pterygomandibularis); 15 – ýañak eti (m.buccinator); 16 – ýumşak kentlewügi galdyryan et (m.levator veli palatini); 17 – ganat görnüşli gaňyrçak (hamulus pterygoideus); 18 – ýumşak kentlewügi galdyryan etiň siňri (tendo musculi tensoris veli palatini); 19 – kentlewügiň kiçi arteriýasy (a.palatina minor) we kentlewügiň kiçi nerwleri (nn.palatini minores); 20 – kiçi kentlewük deşikleri (foramina palatina minora);

21 – uly kentlewük deşigi (foramen palatinum majus); 22 – uly kentlewük arteriýasy (a.palatina major); 23 – alyn diş deşigi (foramen incisivum).

Ýumşak kentlewügiň etlerine şu aşakdakylar degişli bolýarlar:

- 1) kiçi diliň eti (m.uvulae);
- 2) kentlewük – dil eti (m.palatoglossus);
- 3) kentlewük– bokurdak eti (m.palatopharyngeus);
- 4) ýumşak kentlewügi galdyrýan et (m.lewator veli palatini).

Ýumşak kentlewügiň etleriniň ýygrylmasy diliň we bokurdagyň etleri bilen bilelikde ýumşak kentlewügiňe ýuwutma we sözleýiş hereketine gatnaşmaga mümkinçilik berýär.

Kentlewügiň her tarapdan ganat – kentlewük kanaly arkaly aşak düşýän kentlewük arteriýasy (a.polatyna descendens) – äň arteriýasynyň (a.maxillaris) şahasy barýar. Ondan başga-da ýokary galýan kentlewük arteriýasyndan (a.polatyna ascendens) – ýüz arteriýasynyň (a.facialis) şahasy, ýokary galýan bokurdak arteriýasyndan (a.pharyngea ascendens) - daşky uky arteriýasynyň (a.carotis externa) şahasy ýumşak kentlewügiň goşmaça şahalary berýärler.

Gaty we ýumşak kentlewügiň wenalary gür tordan ybarat bolýar. Olar ganat görnüşli we bokurdak wena örümleri bilen baglanyşykda bolýarlar. Gaty kentlewügiň limfatik damarlarynyň tory limfany dişlerden, diş etlerinden we änden kabul edýär. Limfany alyp gidýän limfatik damarlar bokurdagyň gapdalyndaky düwünlerine we çuň limfatik düwünlerine guýýarlar.

Kentlewügiň öňdäki bölekleriniň nemli bardasy gyýak dişlerine çenli ganat – kentlewük düwnünden gidýän burun – kentlewük nerwi (n.nasopalatinus) we uly kentlewük nerwi (n.palatinus major) bilen innerwirlenýärler, soňky nerw uly kentlewük deşiginden (for.palatinus majus) geçýär. Ýumşak kentlewügiň, nemli bardasy, kiçi kentlewük nerwleri (nn.palatini minores) bilen innerwirlenýärler olar kiçi kentlewük deşiklerinden (for.palatina minora) geçýärler.

Ýumşak kentlewügiň etleri kiçi kentlewük nerwleriniň, dil – bokurdak, aýlanyp ýören we simpatik nerwleriniň şahalary bilen innerwirlenýärler. Ýumşak kentlewügiň çekýän etini (m.tensor veli palatini) eňek nerwiniň (n.mandibularis) şahasy (n.musculi tensoris weli palatini) innerwirlenýär.

Agyz boşlugynyň düýbi

Agyz boşlugynyň düýbünü birnäçe etler emele getirýär. Agyz boşlugynyň düýbünüň esasynda eňek - dilasty etleri (mm.mylohyoidei) ýatýarlar, olar dilasty süňkünden eňeğiň bedeniniň eňek – dilasty liniýasyna (linea mylohyoidea) gidýärler. Etleriň ýygrylmasy diliň ýokary galmagyna mejbur edýär. Agyz boşlugynyň esasy eňekden dilasty süňküne we dile gidýän etler emele getirýärler. Eňek – dilasty etleriniň dessejikleriniň arasynda yşlar bolýarlar, olar arkaly alkym asty we dil arteriýasynyň arasyndaky anastomozlar geçýärler. Bu bellenip geçilen yşlar arkaly dilasty kletçatkasyndan eňegasty kletçatkasyna alawlama keselleriniň prosesleri ýaýrap bilerler, dilasty mäsleriň retension kistalary ýerini üýtgedip bilerler. Alawlama keselleriniň prosesleri bir kletçatka giňişliginden beýlekisine, eňegasty tüýkülik mäsiniň akarynyň we gan damarlarynyň ugry boýunça geçýärler.

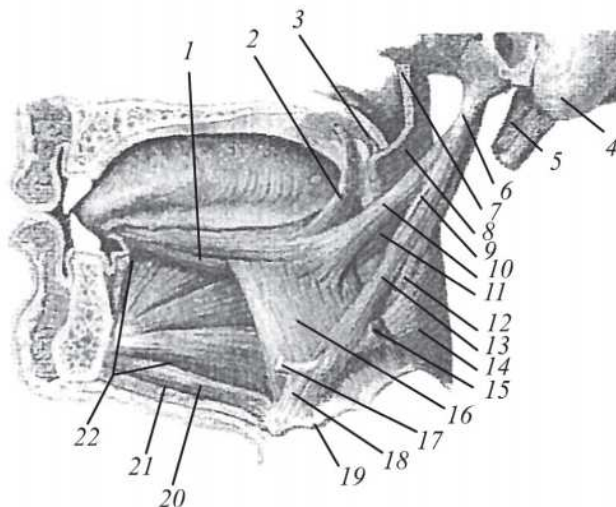
Diliň topografik anatomiýasy

Dil (lingua) güýçli etli agza bolýar. Agyz boşlugy tarapyndan dil nemli bardasy bilen örtülen, ol köpsanly emzijekler bilen üpjün edilen.

Diliň düýbünüň nemli bardasy kekirdek gapagyna (epiglottis) geçip, üç epinleri – ortaky dil – kekirdek gapak epini (plica glossoepiglottica mediana) we iki gapdaldaky epinleri (plica glossoepiglottica lateralis) emele getirýär, olar dilden kekirdek gapagynyň gyrasyna gidýärler. Bu epinleriň arasynda çuňlaşmalar emele gelýärler (vallecula epiglottica), olar adaty däl bedenlere düşýärler.

Diliň astyndaky nemli bardasyny agyz yşynyň açylmasynda, diliň ujuny ýokaryk we yza gaýtarmasynda gowy görmek bolýar. Diliň şeýle ýagdaýynda ortaky çyzyk boýunça onuň nemli bardasy epini ýa-da uýany (frenulum linguae) emele getirýär. Diliň uýanynyň kelte bolmagy diliň hereketiniň doly möçberine päsgel berip biler we emýän çaga ejesiniň göwsüni sormasynda we gepleýän çaganyň sözleýşinde hem päsgelçilik döredýär. Bu ýagdaý diliň gysgalan uýany kesip geçip, operasiýa etmekligi talap edýär.

Dil aponevroz bilen gurşap alnanda, oňa diliň etleri birigýärler (17-nji surat).



17-nji surat. Diliň etleri.

- 1 – aşaky uzaboýuna et (m.longitudinalis inferior); 2 – kentlewük – dil eti (m.palatoglossus); 3 – kentlewük – bokurdak eti (m.palatopharyngeus); 4 – emzik görnüşli ösüntgi (processus mastoideus); 5 – iki garynly et, yzky garyn (m.digastricus, venter posterior); 6 – biz görnüşli ösüntgi (processus styloideus); 7 – bokurdak – esas (bazilar) fassiýasy (fascia pharyngobasilaris); 8 – bokurdagyň ýokarky gysyjy eti (m.constrictor pharyngis superior); 9 – bir - dilasty baglaýjysy (lig.stylohyoideum); 10 – bir – dil eti (m.styloglossus); 11 – bokurdagyň ýokarky gysyjy eti, dil-bokurdak bölegi (m.constrictor pharyngis superior, pars glossopharyngea); 12 – bir – bokurdak eti (m.stylopharyngeus); 13 – bir dilasty eti (m.stylohyoideus); 14 – bokurdagyň ortaky gysyjy eti (m.constrictor pharyngis medius); 15 – iki garynly et, yzky garyn (m.digastricus, venter posterior); 16 – dil asty – dil eti (m.hyoglossus); 17 – iki garynly etiň aralyk siňri (tendo intermedius musculi digastrici); 18 – iki garynly etiň aralyk siňrini saklaýan fibroz halkasy (fibrosus anuli suspensorium tendo intermedius m.digastrici); 19 – dilasty süňki (os hyoideum); 20 – eňek - dilasty eti (m.geniohyoideus); 21 – (m.mylohyoideus); 22 – alkym – dil eti (m.genioglossus).

Dil hususy we goşmaça etlerine şular degişli bolýarlar: diliň ýokarky uzaboýuna eti (m.longitudinalis superior linguae); diliň aşaky uzaboýu longitudinalisuna eti (m.longitudinalis inferior linguae); diliň dikligine etleri (mm.verticales linguae); dil asty – dil eti (m.hyoglossus); alkym – dil eti (m.genioglossus); biz – dil eti (m.styloglossus).

Diliň gan üpjünçiligi

Diliň gan bilen dil arteriýasynyň (a.lingualis) şahalary (dilasty, çuň we arka) üpjün edilýärler. Dilasty töweregindäki kletçatkada eňegasty tüýkülik mäsinden biraz iç gapdalda we çuňlukda dil arteriýasy (a.lingualis) geçýär. Bu ýerde dil arteriýasyndan başlanýarlar: diliň arka şahalary (rr.dorsales linguae), dilasty arteriýasy (a.sublingualis) we çuň dil arteriýasy (a.profunda linguae). Çuň dil arteriýasy iň uly bolup, dil arteriýasynyň dowamy ýaly, diliň galyňlygyna girip gidýär we onuň ujuna çenli ýetýär.

Diliň wenalary adybir arteriýalarynyň ugry boýunça gidýärler.

Dilden limfanyň gaýtgyňa syrykmasy

Diliň ujundan limfatik damarlary alkym asty limfatik düwünlerine, gapdal gyralaryndan we arkasyndan bolsa eňegasty limfatik düwünlerine ugrugýarlar. Diliň bedeniniň limfatik damarlarynyň esasy bölegi içki boýuntyryk wenasynyň ugurdaşy bolan çuň boýun limfatik düwünlerine dökülýär.

Diliň howply täze döremesi (carcinoma) boýunça operasiýa geçirilende alkym asty we eňegasty limfatik düwünleri bilen bilelikde çuň boýun limfatik düwünlerini hem kesip aýyrmak zerur bolup durýar. Diliň töwereginde alawlama keselleri (prosesleri), ylaýtada dowamly (hroniki, könelişen) görnüşleri ýygy-ýygdydan duş gelýärler. Diliň nemli bardasynda merezýel we inçe keseliň ýüze çykması bolup biler. Diliň galyňlygynda käwagt dömmeler duş gelýärler, diliň töwereginde döme tüňni we dykz çiş görnüşinde aýdyň çäkli bolýar. Diliň töwereginde howpsuz täze döremeler (fibromalar we lipomalar) duş gelýärler, aýratynda dil epitelioma keseline meýilli bolýar. Diliň howply täze döremelerinde dili bölekleyin ýa-da doly kesip aýyrýarlar. Ýerine ýetirilýän operasiýa kletçatkany we regionar limfatik düwünlerini aýyrmak bilen soňlanýar.

Diliň nerw üpjünçiligi

Diliň etleri dilasty nerwi (n.hypoglossus) bilen innerwirlenýär. Dilasty nerwiň şikeslenmesi diliň ysmazyna alyp barýar. Ol gelip çykyşy boýunça merkezi ýa-da periferiki (çetki) bolup biler. Garaguş keselinde (epilepsiýa) beýni gabygynyň dile degişli merkeziniň gyjyndyrmasynda umumy toniki, kloniki titremesinde diliň gatnaşmagy bilen häsiýetlendirilýär, şonuň netijesinde onuň äniň we eňeğiň arasyna tarap öňe çykmagynda hemişe diliň dişlenmegi bolýar.

Diliň umumy duýujylygyny (agyry, gyzgynlyk, taktyl) eňek nerwiniň (n.mandibularis) şahasy, dil nerwi (n.lingualis) üpjün edýär. Ol agyz boşlugynyň düýbünüň nemli bardasynyň astyna ugrap, diliň galyňlygyna girýär.

Gulak perde kirşi (chorda tympani), ýüz nerwiniň (n.facialis) şahasy bolýar, ol diliň öňdäki üçden iki böleginiň nemli bardasyna tagam duýujy süýümlerini berýär. Chorda tympani ýüz nerwiniň bir – emzik görnüşli deşikden entek çykmazyndan öň ýüz kanalyndan başlanýar, gulak perdesiniň boşlugyna düşüp, onuň içinden geçýär, ol ýerde şahalary bermeýär we gulak perde – daşly yşy arkaly ondan çykýar. Soňra gulak perde kirşi (chorda tympani) öňe we aşak gidýär we dil nerwine (n.lingualis) birigýär. Diliň yzky üçden bir bölegine tagam duýujy süýümleri dil – bokurdak nerwinden (n.glossopharyngeus) gidýärler. Diliň düýbi (köki) tagam duýujylygyny ýokarky kekirdek nerwinden (n.laryngeus superior) alýar, ol aýlanyp ýören nerwiň (n.vagus) şahasy bolýar. Hut bogazyň badamjygynyň kesellemelerinde üsgülewigi we gusasyň gelmegini synlamak bolýar.

Dilasty sülekey mázleri agyz boşlugynyň düýbünde, nemli bardasynyň astynda ýerleşýärler. Olar ençeme bölejiklerden durýarlar. Mázleriň akarlary diliň uýanyň gapdalynda açylýarlar. Dilasty we eňegasty sülekey mázleriniň akarlarynyň dykylmasy akarlarda kistalaryň emele gelmesine getirýär, käwagt tüýkülik daşlary ýüze çykýarlar. Bu daşlary agyz boşlugy tarapyndan nemli bardasyny we mázleriň akarlaryny kesip açmak bilen aýyrýarlar.

Eňek – dil ganawjyk

Dilasty oklawjygyň yzynda 2-3-nji uly azy dişleriniň çäklerinde diliň düýbüniň we eňeğiň bedeniniň arasynda uzynlygy 2-2,5 sm we giňligi 1-1,5 sm gaýyk şekilli çuňluk bolýar. Bu ganawjyk yza, öndäki kentlewük ýaýynyň esasyňa çenli giňelýär. Ol şpatel bilen dil garşy tarapa gaýtarylanda gowy görünýär. Bu çuňlaşmanyň astynda kletçat-kada dil nerwi, onuň aşagyndan eňegasty tüýkülik mäsiniň çykaryjy akary, dilasty nerwi we dil wenasy geçýärler. Bellenip geçilen emele gelmelerden dil arteriýasy (a.lingualis) dilasty – dil eti (m.hyoglossus) bilen bölüp aýrylandyr.

IV BÖLÜM. KÄBIR AGZALARYŇ WE ULGAMLARYŇ GURLUŞ AÝRATYNLYKLARY

Nerw ulgamy

Ýaňy doglan çagalarda nerw ulgamynyň merkezi we çetki bölekleri entek doly kämilleşmedikdir. Nerw ulgamynyň emele gelmesiniň kliniki ýetmezçilikleri belli bir kanunlara boýun egýär. Esasan kiçi ýaşly çagalar dürli täsirlere duýgur hem onda umumy täsirleşmäniň ýüze çykmagy bilen häsiýetlenýär: infeksiýa, intoksikasiýa, agyry we psihiki zeperlenmeler. Şonuň üçin olarda ilki bilen keseliň alamatlary bildirmän, eýsem, umumy alamatlar, ýagny bedeniň gyzgynynyň galmagy, ýüregiň bulanmagy, kelle agyrysy, içiniň geçmegi ýaly alamatlar ýüze çykýar. Has kiçi çaga agyrýan ýerini kynlyk bilen görkezip bilýär. Dem alyş ulgamy has gowşak ösen we vegetatiw nerw ulgamy tarapyndan gowşak gözegçilikde saklanýar. Şonuň üçin dürli hili täsirliler ilkinji nobatda çaganyň dem alyşynyň bozulmagy bilen peýda bolýar. Psihiki täsirleşmeleriň täsiri has kiçi çagalarda hem duş gelip biler, özem olar yz galdyryp, uzak wagtlap saklanýar. Mysal üçin, psihikasyna ýaramaz täsir edýän bir meňzeş bolmadyk berk agyrysyzlandyrmalardan soňra gorkynyň we sakawlygyň ýüze çykmagy mümkin.

Ýürek damar ulgamy

Çaga doglan wagtynda onuň ýürek-damar ulgamy gowy ösendir. Uly adamlaryňka garanyňda çaganyň ýürek-damar ulgamy beýik, emma arterial gan basyşy pes. Çagalaryň ganynyň göwrümi uly adamlaryňka garanyňda otnositel köpdür, ýagny bedeniň 1 kg agramyna 80-100 ml düşýär (uly adamlarda 1 kg 60 ml). Kiçi ýaşly çagalaryň gan aýlanşygy uly adamlaryňkydan 2 esse tiz bolýar. Täze doglan çaganyň ganynyň köp bölegi merkezi damarlarda aýlanyp, periferiýalardakyda bolsa azdyr. Baroreseptorlar pes ösen, şonuň üçin kiçi ýaşly çagalar ganyň akyp ýitirilmegine we ortastatik bozulmalara örän duýgurdyrlar. Çagalaryň 50 ml ganynyň ýitirilmegi uly adamlaryň 600-1000 ml ganynyň ýitirilmegine deňdir.

Dem alyş ulgamy

Ýaňy doglan we enesiniň göwsünden emýän çaganyň dem alyş ulgamy entek doly kemala gelmedik. Kiçi ýaşly çaganyň öýkeniniň dem alyş meýdany uly adamlaryňkydan kiçi bolsa-da kisloroda bolan talaby ýokarydyr. Çagalaryň gapyrgalarynyň göni ýerleşip, gursak kapasasynyň dem alyşa öň gatnaşýanlygy üçin olarda diafragmal dem alyş agdyklyk edýär. Uly adamlaryňka garanyňda, çagalaryň dem alyş ýollarynyň geçirijiligi kân duş gelýär, çünki kiçi çagalaryň dem alyş ýollary dar, nemli bardasy gowşak we giňeme hadysasyna basym boýun bolýar. Çagalaryň dem alyş garşylygy uly adamlaryňkydan beýik, şonuň üçin kekirdewügininiň we traheýasynyň diametriniň hatda 1 mm kiçelmegi hem onuň garşylygyny ýokarlandyrýar. Otnositel uly dil, limfa düwüniň alawlamasy dem alyş ýollarynyň geçirijiligini kynlaşdyrýar. Çagalaryň dem alyş ýollarynyň nemli bardasy gyjyndyryjlara, şol sanda hem ingalýasion anestetiklere örän duýgurdyrlar. Şonuň üçin, çaga narkoz berilýän wagty dem alyş ýollarynyň nemli bardalarynda gan hem emele gelýär we dem alyşyň kynlaşmagyna getirýär. Dem alyş epiteliýasynyň funksiýasy we üsgülewük endigi gowşak ösen.

Limfatik düwünler

Ýaňy doglan çagalaryň limfatik düwünleri, düzümindäki az mukdarda birleşdiriji dokumanyň saklanmasy we öýjük gurluşynyň gutarnykly tamamlananlygy bilen tapawutlanýar. Ömrüniň birinji ýylynda limfa düwünleri infeksiýa garşy duýgurlyk ukyby 7-8 ýaşyndaky limfatik düwünleriň gurluşygynda eýýäm ýetişen öýjükleri, şekili we araçäkleri görüp bolýar; limfatik ulgamynyň gan emele getiriji we böwetlik wezipeleri doly kemala gelýär.

lýmit siňdiriş ulgamy

Kiçi ýaşly çagalaryň aşgazanynda iýmit uzak wagtlap saklanýar. Takmynan, şeýle çagalaryň aşgazanynda iýmit 8 sagadyň dowamynda saklanyp durýar. Şonuň üçin narkoz we hirurgiki bejergisi wagtynda çagalarda gaýtarmak asperasiýa we regurtasiýa ýaly hadysalaryň ýüze çykmagy mümkin. Enesiniň göwsünden emýän çagalar bir güniň dowamynda birnäçe gezek uly meýdan edýärler, uly adamlaryňky bolsa, mälum bolşy ýaly, ortaça günde bir gezek bolýar.

Böwrekler

Çagalaryň böwrekleri ömrüniň birinji ýylynda we pubertatlyk döwründe güýçli ösýärler. Ýaňy doglan çagalaryň böwrekleriniň ösüşi tamamlanmadyk. Onuň ömrüniň konsentrasion ukyby ömrüniň birinji ýylynda pes. Şonuň üçin çagalaryň böwrekleriniň işleýşi belli bir derejäni saklamaly bolýar, çünki olarda suw çalşygy güýçli ösen.

Endokrin ulgamy

Ýaňy doglan çagalaryň Weligrow mäsiniň üçden bir bölegi gowy ösen. Käwagtlar onuň ulalmagy hem mümkin (timomegaliýa). Ol bolsa böwrek üsti mäsiniň gipofunksiýasy bilen bilelikde duş gelýär. Netijede bu ýagdaý limfatik statusyň: gipotoniýanyň, limfatik diateziň, pastozlygyň ýüze çykmagyna getirýär.

Galkan şekilli mäziň funksiýasy üýtgäninde çaganyň fiziki we psihiki taýdan ösüşiniň yza çekilmegi, epifizar süňkleşmäniň we süňkleriň ösüşiniň saklanmagy, dilleriň ösüp çykýan döwriň üýtgemegi, deriniň iýmitlendirişiniň we bedeniň temperaturasynyň durnuklylygynyň bozulmagy ýaly hadysalar ýüze çykýarlar.

Galkan ýany mäs gyşyk täsirleşmesini soňlaýar, ganyň mukdaryny köpeldýär, fosforyň mukdaryny azaldýar.

Parat gormon bedene täsir edýän agenti ýok edýär. Galkan şekilli mäziň gipofunksiýasynyň ýüze çykmagyny gandaky kolofiniň azalanlygyndan bilmek bolýar.

Bedeniň ýylylygyny sazlaýjy ulgam

Çaganyň ömrüniň ilkinji aýlarynda we hepdelerinde entek ýylylyk emele getiriji we ýylylyk bölüp çykaryjy ulgam doly emele gelmedik. Ýylylyk sazlaýjy hadysasynyň bozulmagyna bedeniň otositel düzüminiň ululygy, deri asty ýag öýjükleriniň pes derejede ösmegi, deri bölüp çykarylyşynyň pesligi ýaly faktorlar täsir edýär. Atropini dogry ulanmazlyk, çagany üşetmek, ganyň goýalma ýaly ýagdaýlary çagada gipo we gipertermiýanyň ýüze çykmagyna getirýär.

V BÖLÜM. AGYRYSYZLANDYRMA. AGYRYSYZ BEJERME WE REANIMASIÝA

Agyrlysyzlandyрма çaga hirurgiki stomatologiýasynyň ösmeginde aýgytlaýjy orunda durýar. Häzirki döwürde çaga hirurgik stomatologiýasynyň işini agyrysyzlandyrmasyz, intensiw bejergisiz we reanimasiýasyz göz önüne getirmek mümkin däl.

Çaga anesteziologyň we reanimatologyň işiniň kanuna laýyklylygy we düzgünleri: çagalary dürli daşky negatiw täsirlerden goramaly, psihikasyna düşýän agramlylygy, gorkyny, agyryny, şikesi aýyrmaly, ýaşayş üçin zerur funksiýalary dikeltmeli, saklamaly, ugrukdyrmaly.

Çaganyň dürli bejerilişe stresli täsirleşmesi, psihoemosional agramsalynma, gorky, psihiki şikeslenilme, agyry sindromy, bedeniň gomeostazy, dem alyşy, gemodinamikasy, çalşyk hadysasy, biohimýasy üýtgeýär, gan ýitirilýär.

Her bir ýaramaz ýagdaý: bor maşynyň sesi, onuň yrgyldamasy, gurallaryň görnüşleri, tampondaky ganyň yzy, agyry – çagada gorkyny döredýär we onuň derejesi çaganyň psihiki reaktiwligine bagly.

Şeýlelikde, anesteziologyň esasy meselesi: çaga özüni rahat alyp barar ýaly mümkinçilikleri döretmek.

Lukman çaganyň özüni alyp barşyna laýyklykda, gerekli agyryсызландырма usulyny saýlap almaly. Lukman agyryсызландыrmany ýerine ýetirende çaganyň ýagdaýyna, özüni duýşuna seretmeli, hatda onuň bilen gürründeş bolmagyň hem peýdasy bar.

Agyryсызландырма ene-atanyň razylygy bilen geçirilýär. Ene-atadan razylyk soralarda agyryсызландырылmanyň gowy ýa-da işlenilmedik täsirleri barada aýtmak gerek däl. Ýöne öňünden çaganyň ene-atasyna gaýraüzülmeleriň netijesi barada aýtmaly. Olara agyryсызландыrmanyň görnüşleri barada maglumat bermeli.

Anesteziýa geçirilende ýüz patologiýasyny göz önünde tutmaly. Agyryсызландыrmany hirurgiki bejergisinden aýratynlaşdyrmak bilen dikeldiş döwrüniň geçişi kesgitlenilýär.

Ýüzüň, äniň dogabitdi kemçilikleri, eňek çekge bognunyň keselleri, ýüz, äň-eňek töwereginiň keselleri, diş keselleri we agzyň nemli bardasynyň keselleri agyryсызландырма geçirilende kynçylyk döredýär we çaganyň ýagdaýyna gözegçilik etmegi kynlaşdyrýar. Şonuň üçin anesteziýanyň görnüşini we usulyny çaganyň ýaşyna, psihiki, endokrin ulgamlarynyň ýagdaýyna, umumy ýagdaýyna we bar bolan kesellerine, olaryň häsiýetine, ýerleşişine, dem alyş bozulmalaryň derejesine, bejeriş meýilnamasyna, hirurgik täriň göwrümüne, dowamlylygyna, agyryсызландырма derejesine we stomatologiýa derejesine bagly bolýar.

Agyryсызландыrmanyň görnüşini we ulanyş usuly meýilnama gahat gelmeli.

Stomatologiki operasiýany geçirmäge taýýarlyk

Taýýarlyk çagadaky stomatologiýa keselleriniň aýratynlygyna, çaga psihikasynyň tiz bozulmagyna we somatiki patologiýasynyň barlygyna laýyklykda tapgyra bölünip geçirilýär.

Çagada umumy ýa-da ýerli agyrysyzlandyrmany geçirmek üçin onuň ýaşyny, umumy ýagdaýyny, stomatologiki keseliň häsiýetini we agyrysyzlandyrmanyň görnüşini göz önünde tutmaly. Çaganyň anamnezini, dürli derman serişdelerine we iýmit önümlerine bolan täsirleşmelerini, allergiki statusyny, ýürek gan damar ulgamynyň ýokary labilligini ene-atasyndan anyklamaly. Çaganyň umumy ýagdaýyny we ýaşayyş üçin zerur agzalarynyň funksiýasyny anyklamak bilen agyrysyzlandyrylmanyň görnüşini we usulyny saýlap almaly.

Ruhy taýýarlyk

Agyrysyzlandyrylmanyň we hirurgiki bejergisiniň üstünlikli geçmegi üçin çaga dogry ruhy ýoly tapmaly, çaga özüni rahat alyp barar ýaly onuň bilen gürleşmeli. Lukman çaganyň ene-atasy bilen hem gürleşmeli, sebäbi ene-atanyň aglamagy ýa-da birahatlygy çaganyň psihoemosional ýagdaýyna täsir edýär. Şonuň üçin, anesteziolog lukmanyň etikasynyň we deontologiýasynyň uly ähmiýeti bardyr.

Umumy somatiki taýýarlyk

Anesteziologiýa döwründen öň bedeniň bozulan funksialaryny dikeltmeli. Anesteziýanyň we hirurgiki bejergisiniň görnüşü çagadaky somatiki keseller bilen anyklanylýar. Merkezi nerw ulgamy, ýürek, öýken, bagyr, böwrek, endokrin ulgamlarynyň kesellerinde, allergiki täsirleşmelerde desensibilizirleýji bejergi kalsiý glýukonaty, antigistamin we gormonal serişdeler ulanylýar.

Hirurgiki bejergisinden öň (esasan agyz boşlugynda) agzyň, burun boşlugynyň, burun, bogaz bejergisini geçirýärler. Sebäbi bu bölümde bar bolan keseller narkoz berilýän wagtynda beterleşip (adenoid dokumanyň aýrylmagy, badam şekilli mäge zeper ýetmegi, ganamagy), bronhit, pnewmoniýa ýaly keselleriň döremegi mümkin.

Käbir ýiti zeperlenmede we sowuklamada hirurgiki bejergisi basym geçirilse-de, bejergi edilmelidir.

Çagalary stomatologiki saglyk öýünde agyrysyzlandyrmagyň esasy meseleleri

1. Gerekli yzygiderlilikde we doly göwrümlü anesteziýany geçirmeli.
2. Ruhy-emosional dartgynlygy aýyrmaly.
3. Çaga özüni rahat alyp barmaly.
4. Agyrysyzlandyрма gözegçilik etmeli.
5. Nem, gan, gaýtarma massalaryndan we del bedenlerden (aýratyn diş, petiklenen material) döreýän aspirasiýanyň önüni almaly.
6. Çaga üçin az zäherli narkotiki serişdeleri we anestetigi saýlap almaly.
7. Çaga bedenindäki funksional bozulmalaryň önüni almaly.
8. Reabilitasiýanyň tizligi.
9. Ýöriteleşdirilen stomatologiki kömegi bermek.
10. Stomatologyň işi üçin ýokary derejede amatlyklary üpjün etmeli.
11. Anesteziýa gerek bolan çagalara dürli stomatologiki kömegini bermeli.
12. Çagadaky soňraky gaýraüzülmeleriň we goşmaça täsirleşmeleriň döremeginiň önüni almaly.

Düzgün boýunça ähli hirurgiki bejergiler, dişi aýyrmak hem-de bejermek agyrysyzlandyrylyp geçirilmeli. Çagalarda elektroanesteziýa, ultrases barlaglary az netije berýär.

Diş bejerilende fiziologiki usullar: wideo–audioanalgeziýa, filmleriň görkezilişi, ertekleri okamak guralýar. Olar çagalaryň stomatologiki oturgyjynda gowy oturmaklary üçin geçirilýär. Psihoemosional faktoryny aradan aýyrmak üçin medikamentoz taýýarlygyny geçirýärler.

Premedikasiýa

Çagalar premedikasiýany dürli hili kabul edýärler. Ol hususy psihonerwologiki ýagdaýyna bagly. Kābir çagalaryň ukusy tutsa, beýlekilerinde beýle ýagdaý ýüze çykmaýar. Şeýle ýagdaýlarda goşmaça ýerli anesteziýa ulanylýar. Ol gorkyny, psihoemosional dartgynlylygy, ýaramaz ýagdaýlary aýyrýar, çaga lukman bilen gürleşip bilýär. Premedikasiýa örän seresaplylyk bilen berilip, ol lukmanyň ýa-da şepagat uýasynyň gözegçiligi astynda geçirilýär. Ähli derman serişdeleri allergik gyjyndyryjylygy döredýär. Şonuň üçin, olary öý şertlerinde ulanmaly däl.

Premedikasiýa agyryсызландырма we hirurgiki bejergisi bilen baglanyşykly goşmaça gyjyndyryjylygyň we gaýraüzülmeleriň önüni alýar. Onuň esasy meseleleri:

1. Agyryсызландырмадан öň rahatlyk döretmeli.
2. Narkozy goýbermegi ýeňilleşdirmeli we narkoz edilýän wagty narkotiki maddalaryň mukdaryny az goýbermeli.
3. Agyryсызландырма we hirurgiki bejergi wagty goşmaça reflektor täsirlerini aýyrmaly.
4. Saliwasiýanyň we traheobronhial agajyň mäsiniň sekresiýasynyň azaltmagyny gazanmaly.

Stomatologiki kesellerde ulanylýan premedikasiýa pediatriýa anesteziologiýasynda ulanylýan premedikasiýadan tapawutlanmaýar. Premedikasiýa üçin ulanylýan kiçi trankwilizatorlara: elenium, fortral, diazepam girýär.

VI BÖLÜM. UMUMY AGYRYSYZLANDYRMA

Umumy agyryсызландырма anyň meseleleri:

1. Narkoz we hirurgiki bejergisi wagtynda dürli farmakologiki serişdeleriň kömegi bilen çaganyň ýaşayşy üçin zerur bolan agzalarynyň funksiýalaryny saklamaly.
2. Hassahanalarda ýatymlaýyn bejergi alnanda we saglyk öýlerinde hirurgiki bejergisi üçin amatly şertler döredilmelidir.

Huşsuzlandyryjy maddalaryň saýlanyp alynmagynyň uly ähmiýeti bardyr. Olaryň käbirleri çaga üçin zyýanly däl, käbiri bolsa allergiki täsirleşmäni döredýär. Ulanylan narkotiki serişde dem alşa we gan bilen üpjünçilige az täsir etmelidir. Olar çagany hiç hili erbet ýagdaýa eltmeli däl. Narkotiki serişdeler we ulanyljak narkoz usuly goşmaça narkozy geçirilmegi üpjün edilmelidir we çaga tiz oýanyp bilmelidir.

Ingalýasion narkozda azodyň zakisi, floratan (narkotan, galotan) we olaryň utgaşdyrylan görnüşleri ulanylýar. Bu usulda elektrik pyçagyny, diamettermokoagulyasiýany ulanyp bolýar, hirurgiki bejergide gaýraüzülme howpy peselýär. Ingalýasion däl agyrysyzlandyrmada (etiň ýa-da wenanyň içine) neýroleptik garyndy (fetanil bilen droperidol), leksir (morphine meňzeş analgetik), ketalin (ketalar we kalipsol) we olaryň utgaşdyrylan garyndylary ulanylýar. Umumy agyrysyzlandyрма stomatolog tejribeliginde nazo, orofaringeal, endontraheal, (nazo – orofaringeal) usul bilen ýa-da traheostomanyň kömegi bilen geçirip bolýar. Umumy agyrysyzlandyрма usuly ýüz töweregindäki patologiki hadysalarynyň ýerleşişine we häsiýetine, hirurgiki bejergisiniň göwrümüne, elýeterliligine, maksimal amatlylygyna bagly bolýar.

Umumy agyrysyzlandyрма birnäçe bölümlere bölünýär: taýýarlyk we hirurgiki bejergisinden öňki taýýarlyk, narkoza giriş, oro ýa-da nazotraheal intubasiýa, oro we nazofaringeal trubany girizmek, esasy narkoza, ekstubasiýa, oýarmak we dikeldiş döwri.

Saglyk öýünde umumy agyrysyzlandyрма

Çaga saglyk öýünde ýatymlaýyn däl bejergini kabul edýär. Lukmanlar ol ýerde ýöriteleşdirilen we tejribelik kömegini berýärler. Şeýle hem narkozyň astynda geçirilýän bejergi çagadaky gorky duýgusyny we emosional dartgynlylygy aýyrýar, stomatolog üçin bolsa amatly şert döredýär. Narkoz çagada uly kynçylyklary döredýär. Umumy agyrysyzlandyrmanyň usulyny we görnüşini saýlap almak üçin anamnez öwrenilýär: öň narkoz aldymy we haçan: gaýry keseli barmy, allergiýasy barmy we näme, ýaşı, umumy ýagdaýy, patologiki hadysanyň ýerleşýän ýeri, hirurgiki bejergisiniň göwrümi, dowamlylygy, bejergi näçe wagtdan tamamlanýar, anesteziologiýa bilimi we tejribesi, stomatologiýa işi.

Ambulatoriýa şertlerinde geçirilýän anesteziýa bildirilýän talaplar: çaga narkoza tiz girmeli; bedeniniň funksiýalaryna täsiri bolmaly däl, tiz oýanmaly. Umumy agyrysyzlandyrmada çaganyň ukusy tutmaly däl, sagdyn we işjeň bolmalydyr.

Görkezmeler: narkoz agyz boşlugynyň içindäki we daşyndaky ýiti alawlama keselleriniň we şikesleriniň gaýragoýulmasyz galtaşma hirurgiki bejergisinde (periostit, limfadenit, absess, flegmona) ter tip boýunça galtaşmalarda (dişleri aýrylanynda, retension kistada, dodagyň, diliň plastikasynyň gematomasynda spirt ulanylanda, pulpitde, periodontitde) ulanylýar. Beýhuşlandyрма çaganyň hereket etmezligi we hirurgiki bejergisinde lukmanyň işinde amatly şertiň döremegi üçin gerek.

Şeýle hem umumy agyrysyzlandyrmada somatiki kesellerde: merkezi nerw ulgamynyň kesellerinde we poroklarda (Daunanyň keseli, alazmofilýa, çaga dogulanyndan soňky şikeslenilme) ýüregiň kompensirlenen tapgyryndaky dogabitdi we gazanylan poroklarynda, bronhial astmasynda we astmoid bronhitde, newrotik täsirleşmelerde), ýokary oýanyjylyk we allergiki täsirleşmelerde ulanylýar.

Ýarawsyzlyklar: ýiti ýokanç keseller (pnewmoniýa) we ýüregiň dekompensirlenen kemisligi, bagryň we böwregiň ýiti keselleri, kompensirlenmedik süýji keseli, rahidiň agyr görnüşleri we doly aşgazan (eger çaga ýaňy iýmitlenende).

Umumy agyrysyzlandyрма taýýarlyk: ilki bilen çaganyň enetasy bilen tanyşmaly we gürründeşlik geçirmeli. Soňra keseliň taryhy, kliniki barlaglaryň meýilnamasynyň tertibi düzülýär (peşewiň, ganyň seljerilmesi, pediatriýň rugsady). Lukman stomatologik tarapyndan patologiýaly çagalara maslahatlar berilýär. Hirurgiki bejergisinden öňki taýýarlyk hökmünde diazepam ulanylyp bilner.

Ýüz-äň-eňek hirurgiki bejergilerinde umumy agyrysyzlandyрма

Klinikada ingalýasion we ingalýasion däl narkozy ulanylýar. Endotraheal narkozy giňden geçirilýär. Hirurgiki bejergi wagty gan aýlanyşyk we gaz çalşygy näçe bozulsa, bu narkoz şonça-da giňden

ulanylýar. Ol çaganyň öňki ýagdaýyna we tehniki aýratynlyklara baglydyr.

Görkezmeler: endotraheal narkoz ýüzüň ýumşak dokumasyndaky we äňdäki we eňekdäki hirurgiki bejergilerinde, ýokarky dodagyň we kentlewügiň dogabitdi ýaryklarynda ulanylýar. Çagada ýüz töwereginiň deformasiýasynda we defektinde köpsanly plastik hirurgiki bejergilerinde umumy agyrysyzlandyrma usuly onuň tapgyr sanyna bagly bolýar. Gaýtalanýan köp tapgyrly hirurgiki bejergilerinde ingalyasion ýa-da myssanyň içine goýberilýän umumy agyrysyzlandyrma ulanylýar. Äňniň kistasynda, damarly emele gelmelerde, dowamly osteomielitde, rentgenologik barlaglarda etiň içine goýberilýän içki umumy agyrysyzlandyrma usuly ulanylýar.

Intubasiýany saýlamak – intubasiýa pediatriýa amalynda jogapkärli manipulýasiýa hasaplanýar. Çaganyň dem alyş ýollarynyň nemli bardasynyň ýaralanmagy laringotraheite we kekirdewügiň çişmegine getirip bilýär. Şonuň üçin, çagalarda çişirilýän manžetli endotraheal turbalary ulanylýar.

Trahea intubirlenende döreýän goşmaça kynçylyklar çaganyň keseline bagly: kentlewügiň we ýokarky dodagyň dogabitdi ýaryklaryndaky äňniň deformasiýasy, agyz boşlugynyň dokumasynyň we äňniň çiş, çekge eňegiň bognunyň keselleri, çişler, bognuň kontraktury we ş.m.

Endotraheal turbasyny oro ýa-da nazotraheal ýollary göni wizual laringoskopiýa ýa-da nazotraheal usul arkaly ýa-da traheostomanyň kömegi bilen geçirilýär. Traheýanyň intubasiýasy hirurgiki bejergisiniň ýerine we häsiýetine baglydyr. Şonuň üçin ol kynçylygy döredýär.

Köp çagalaryň agyz boşlugyndaky hirurgiki bejergilerinde traheýanyň intubasiýasy nazotraheal ýol bilen geçirilýär. Heýloplastikada, burun ýollarynyň gurluşynda we ýüzüň ýumşak dokumalarynyň hirurgiki bejergilerinde orotraheal intubasiýasy ulanylýar.

Mikrostomada we burun ýollarynyň yzky atreziýasynda, traheýanyň we bokurdagyň ýokarky bölümünde, aşaky äňniň kontrakturynda, ýüz töwereginiň agyr şikeslenmesinde, diliň kökünüň erbet häsiýetli täze döremesinde narkoz traheostomanyň üsti bilen geçirilýär.

Umumy agyrysyzlandyrma gözegçilik etmek

Hirurgiki bejergisi kellede, boýunda, ýüzde, agzyň ýumşak we süňk dokumalarynda geçirilende anesteziýany ulanmakda kynçylyklar döräp, öýkene gazonarkotik garyndy aralaşyp durýar. Eňeňiň deformasiýasynda, täze döreme hadysalarda gazonarkotik garyndy endotraheal turbasyndan kynlyk bilen geçýär.

Kelläniň we ýüzüň steril mata bilen ýapylmagy gözdäki alamatlara görejiň ýagtylyga täsirleşmesi, onuň giňligi, gözüň almasynyň hereketi, gabaklaryň çyglygy, gabak we korneal refleksleriň ýagdaýy gözegçilik etmegi kynlaşdyrýar. Şonuň üçin stomatolog umumy agyrysyzlandyrmada ýüze çykýan näsazlyklara aýratyn üns bermelidir. Hirurgiki bejergisi we beýhuşlandyryş wagtynda çaga täsir edýän stress minimal agramlykda bolmalydyr.

Gan aýlanşygy az ukyplylyga eýedir. Az ganly çagalaryň agyr gipoksemiýasynda sianoz bolup bilmez. Çaganyň arterial basyşy umumy ýagdaýyny az görkezýär.

VII BÖLÜM. GÜYÇLI DEPGINLI HIRURGIKI BEJERGISI

Güýçli depginli hirurgiki bejergisiniň esasy meseleleri: goşmaça täsirleşmeleri, dem alyşy, gan aýlanşygy bozulmaly däl, esasy maksady – sindroma görä patogenetiki bejergi emeli dem alyşy dikeltmelidir, ýaşayyş üçin zerur bolan agzalaryň korreksiýasydyr. Hirurgiki bejergisinden soň, ilkinji günlerde çaga anesteziolog lukmany we şepagat uýalary gözegçilik etmelidir.

Hirurgiki bejergisinden soňky döwürde ilki bileng aýraüzülmeleriň önüni almak işi durýar. Zerur agzalarda patologiki refleksler ýüze çykyp bilýär. Ýüz-äň-eňek hirurgiki bejergisinden soň, çagany agyry sindromy horlaýar, onuň dem alyş işjeňligi peselýär, ýuwdunmasy bozulýar, ganyň düzümi üýtgeýär, elektrolit deňagramlylygy we gemodinamikasy bozulýar.

Operasion şikeslenme we umumy anesteziýa ýaşayyş üçin zerur işjeňlikleri üýtgedýär. Gaýraüzülmeler fiziologiki süýşmäni kynlaşdyrýar. Hirurgiki bejergisinden soňky dikeldiş döwri ýüz-äň-

eňek patologiýasynyň ýerleşişine, häsiýetine we göwrümine bagly. Hirurgiki bejergisinden soň agyz boşlugyna, ýüze, boýnuna, dem alyş ýollaryna ganly tüýkülik bölünip çykýar. Aspirasiýa we dem alyş ýetmezçiligi bolmaz ýaly, wagtynda onuň öňüni almaly.

Kentlewügiň we dodagyň dogabitdi ýarygy zerarly geçirilen hirurgiki bejergisinden soň, onuň anatomo-fiziologiki taýdan görnüşiniň üýtgemegi netijesinde çaganyň dem alyşy kynlaşýar. Şeýle hem alawlama, nem, gan bolup bilýändigini üçin onuň dem alyşyna gözegçilik etmelidir.

Hirurgiki bejergisinden soň, çaganyň dynç almagyna hem-de ukusyny almagyna mümkinçilik döretmeli we agyrysyny duýmaz ýaly etmeli. Gan akmagy mümkin. Ol bolsa aspirasiýa, obstruksiýa hadysalaryna getirip biler.

Hirurgiki bejergisinden soň, dikeldiş döwürde çagany dogry iýmitlendirmegiň orny uludyr. Ýöne çagalaryň mimiki, çeyneýiji etleriniň işi bozulyp, operasion ýarasyna iýmit degeninde agyry, eksudasiýa peýda bolup, agzyň nemli bardasynyň alawlamasy kynçylyk döredýär.

Uzak wagt dowam edýän şikeslenilmedik hirurgiki bejergilerinde turşy-aşgar deňagramlylygy, duz-suw, belok, uglewod, ýag çalşygy bozulýar. Şonuň üçin çagalary hirurgiki bejergisinden soňky döwürde iýmitlendirmegiň uly ähmiýeti bardyr. Çaga suwuk we gyjyndyрмаýan iýmit berlip, çagany iýmite ýuwaş-ýuwaşdan uýgunlaşdyrmaly. Hirurgiki bejergisinden soň, parenteral iýmitlendirmegiň iki maksady bar: energetik ýetmezçiligi doldurýar we çalşyk hadysalary üçin oňaýly şertleri döredýär. Damardan aminokislota garyndylaryny, belok gidrolizatyny, gany, elektrolitleri, witaminleri goýberýärler. Ýag emulsiýasy ýüz-äň-eňek töwereginiň iriňli-septik kesellerinde güýçli depginli hirurgiki bejeriş gomeostaz hökmünde deňagramlylygy saklamaga ýardam berýär.

Hirurgiki bejergisinden soňky döwürdäki gaýraüzülmeklere: dem alyşyň bozulmagy, gemorragik şok, gan azlyk, gipertermiýa, gaýtarmaklyk, regurgitasiýa degişlidir.

Endotraheal narkozyndan soň sesi gyrylyp, kekirdek çişýär, la-ringit, traheit, bolýar. Şeýle ýagdaýlarda antibiotikler, antigistamin we gormonal serişdeleri, aşgarly gyzgyn ingalyásiýasy ulanylýar.

Umumy anesteziýa geçirlende allergiki patologiýaly çagalar “Agyr narkozlaryň” toparyna degişlidir. Bu çagalar aýratyn gözegçilikde bolup, dikeldiş döwründäki ýüze çykmalary öz wagtynda bellige almalydyr we olar dogry çözülmelidir.

Saglyk öýündäki reanimasiýa

Dürli hirurgiki stomatologiýa bejergilerinde agyrysyzlandyrmagyň görnüşine bagly bolmazdan, dürli gaýraüzülmekler ýüze çykyň bilýär: özünden gitmegi, ýürek-damar kollapsy, allergiki we toksiki şoklary, dem alşyň we ýüregiň urmagynyň togtamagy. Ol emosional ýa-da allergiki şokdan, agyryly täsirleşmeden ýa-da gan ýitirmekden döräp bilýär. Şeýle ýagdaýlarda reanimasion çäreleri ulanmaly.

Özüňden gitmek: ganyň kelle beýnisine az gan barmagyndan döreyän gysgawagatlaýyn ýagdaý bolup, onda näsag özünden gidýär, duýujylygy bozulýar. Bu ýagdaý gorkudan, agyrydan, güýçli ýaramaz emosiýadan döräp bilýär.

Klinikasy: ýüzi agaryp, umumy gowşaklyklyk alamatlary peýda bolýar, ýüregi bulanýar, gulagyna ses eşidilýär, gözünüň öňi garalýar, sowuk şepbik der inýär, gyzgyny peselýär, özünden gidýär, göreji giňelýär, dem alyşy ýüzleý, pulsý haýal, kollapsa düşýär.

Bejerilişi: kelle beýniniň gan aýlanşygyny gowulandyrmak üçin çagany göni ýagdaýda arkanlygyna ýatyrýarlar we aýaklaryny birneme ýokaryk galdyryp, kellesini göwresinden ýokarda saklaýarlar.

Dem alyş we damar hereketiniň merkezlerini oýandyrmak üçin naşatyr spirtinden peýdalanýarlar. Uzak wagtlaýyn gelmese deri içine ýa-da deriniň astyna 10% kofein ergininiň 0,1 ml, 1 ýaş çenli çagalara bolsa, kordiaminiň 0,1 ml goýberilýär. Şeýle-de dynç berip, olary gözegçilikde saklamak gerek.

Ýürek-damar kollapsy: wagtlaýynça ýüregiň gowşaklygyny we damar ýetmezçiligini emele getirýär.

Klinikasy: çaga özüni duýýar, ýöne özünden gitmegi-de mümkin, agaryp-gögerýär – sianoz, umumy gowşaklyklyk alamatlary duýulýar, üşedip titreyär, suwsaýar, diliniň üsti guran, göreji giňelen, beden etleri gowşan, dem alyşy ýüzleý, pulsý çaltlaşan, sapak şekilli bolýar, kollaps, şepbik der inýär, adinamiýa, apatiýa alamatlary göze ilýär.

Bejerilişi: çaganyň kellesini göwresinden aşagrakda ýerleşdirip, arkanlygyna göni edip ýatyrýarlar we naşatyr spirtini ysgadýarlar.

Derä 10% kofein, kordiamin, korazol erginleri goýberilse gowy bolýar.

Anafilaktiki şok: bedene allergeniň gaýtadan aralaşmagyndan ýa-da düşmeginden döreyär. Olara antibiotikler, belok serişdeleri, özboluşly allergenler, anestetikler girýärler.

Klinikasy: ýiti damar kollapsy böwreküsti ýetmezçiligi bilen häsiýetlendirilýär. Birahat ýokary oýanyjylykly, ýüzüniň, bedeniniň gijilewügi peýda bolýar. Bedeniniň gyzgyny ýokarlanýar, örgün örüp, dodagy, gabagy, burnuň nemli bardasy, agyz boşlugy çişýär, Kwinkäniň çişsi döräp, saliwasıasy güýçlenýär, ýüregi bulanýar, gaýtarýar, dem alyşy çalt we kynlaşan, ekspirator dem gysmasy, bronhospazm hadysalary peýda bolýar, derisi agarýar, sianoz, pulsý haýallan, kollaps, ýüreginiň işjeňligi gowşak, aşa derleýär. Tiz letal netijä gelinýär.

Bejerilişi: çagany göni ýagdaýda arkanlygyna ýatyrýarlar we kellesini göwresinden biraz aşakda bolmaly edýärler. Bejeriliş 3 tapgyrdan durýar:

1) damara ýa-da beden etine antigistamin serişdeleri goýberilýär. 1 ýaş çenli suprastin 1% - 1 ml, dimedrol 0,1 ml.;

2) damarlaryň tonusyny beýgeldiji we bronholitik täsirli serişdeler 10% kalsiýhloridiniň 0,5 ml, adrenalin 0,1 ml erginini 1 ýaşly çaganyň damaryndan goýberýärler;

3) desensibilizirleýji serişdeler damardan we beden etinden: gidrokartizon her bir kg agramyna 5 mg, prednizalony 1-2 mg bir kg agramyna, agyr ýagdaýlarda 5 esse artyk goýberilýär.

Toksiki şok: ýerli anestetikleriň artykmaç dozasy ulanylanda olar gan akymyna sorulyp, bedeniň intoksikasiýasyna getirip bilýär.

Klinikasy: intoksikasiýanyň ilkinji alamatlary: ýüregi bulanýar, gaýtarýar, başy aýlanýar, deri örtükleri we nemli bardasy gögerýär, sianoz. Özüni bilýär. Pulsý çalt, arterial basyşy peselen, dem alyşy ýüzleý, sowuk der inýär, bedeniniň gyzgyny peselýär. Oýanandan soň, kelle beýnisiniň gabygy we gabykasty merkezi basylyp, özünden gidýär we kollaptoid ýagdaýy ýüze çykýar, eliniň we aýagynyň

etleriniñ klonik tutgaýy bolýar. Agyr intoksikasiýada ýürek-öýkeniñ ösmeginiñ ýetmezçiliginde, toniki we kloniki tutgaýlar peýda bolýar.

Bejerilişi: anestetik goýbermegi bes edip, çaganyň umumy ýagdaýyna gözegçilik etmeli. Çaganyň kellesini göwresinden aşagrakda goýup, göni ýagdaýda arkanlygyna ýatymaly.

Terminal ýagdaýynda reanimasiýanyň esasy tapgyrlary

Klinik ölümde kelle beýnisiniñ gabygy adaty şertlerde kislorodsyz 3-5 minutdan soň ölýär. Şeýle ýagdaýlarda dem alyş we ýüregiň işjeňligini dikeltmek üçin reanimasiýa kömege gelýär. Klinik ölümiň alamatlary: keşbiniñ agarmagy, deri örtükleriniñ we nemli bardalarynyň sianozy, özüni bilmeýär, dem alyş hereketi bolmaýar, göreçleri giňelen, uky arteriýalarynda puls ýok.

Reanimasiýanyň tapgyrlary:

- çagany göni ýagdaýda arkanlygyna ýatymaly;
- beýniniñ gan bilen üpjünçiligi bolar ýaly, kellesi birneme göwresinden aşagrakda bolmaly;
- gaýtaran mahalynda asfiksiýa bolmagynyň önüni almak üçin:
 - a) oturgyçda oturdyp, çaganyň kellesini aýagynyň arasyndan öňe we aşak goýbermeli, uly damaryň giňelmegine garşy täze emele gelmede edilmeyär;

b) ýatyrylan ýagdaýynda çaganyň kellesini bir gapdala tiz öwürmeli. Bu dem alyş ýollaryny arassalaýar:

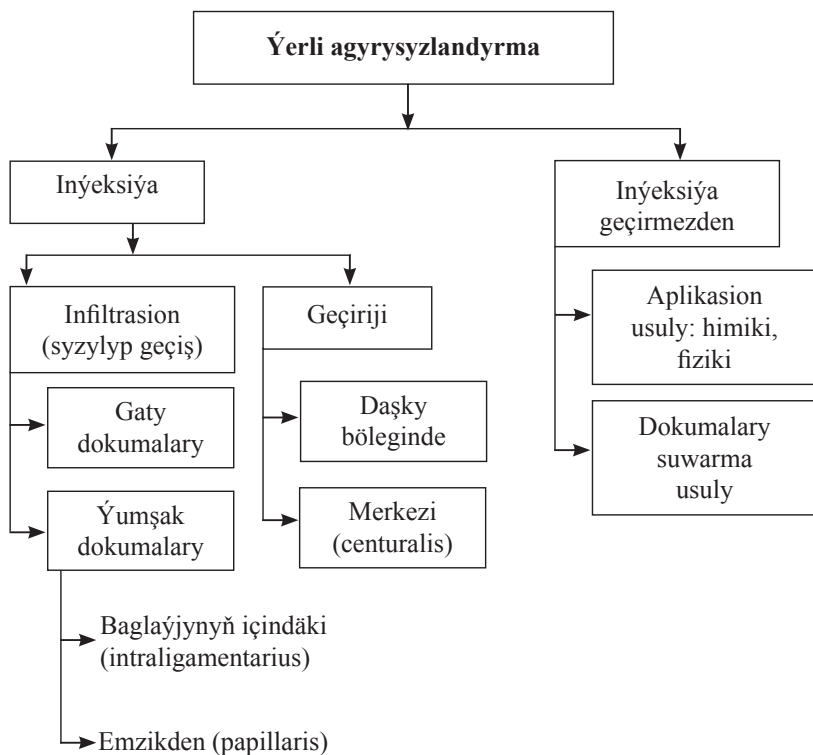
- ilkinji kömek “agyzdan-burna”, “agyzdan-agza” emeli dem alyş usulyndan peýdalanýarlar. Atmosfera howasynda 29% kislorod, 0,05% kömürturşy gazy, 79% azot, suw buglary we dürli garyndylar saklanýar. Demini goýberýän adamyň howasynda bolsa 16,3% kislorod, 4% kömürturşy gazy, 79,7% azot, suw buglary we garyndylar bolýar. Ganyň oksigenasiýasy üçin emeli dem berlen howa ýeterlikli, ol asidozy peseldýär, gaz çalşygyny gowulandyryar.

Emeli gan aýlanşygyny ýüregiň massaży arkaly üpjün edýärler. Onda gursak kapasasy basylyp, oňurga ýakynlaşanynda ritmiki gysylma ýagdaýy döredýär. Ýüregiň mädejigi gysylanynda gan ilki damarlara we soňra beýnä geçýär. Reanimator emýän çagalary elleri

bilen ikitaraplaýyn gurşap alýar, köpsanly kompressiýa hadysasyny döredýär. Massaż kiçi ýaşly çagalarda barmaklary galdyrylan bir aýasy bilen edilse, uly ýaşly çagalarda iki aýasy bir-biriniň üstüne goýulýar. Daşky massaż emeli dem alyş bilen utgaşdyrylyp geçirilýär. Bir emeli dem alyşa 4-5 massaż urgusy deň gelýär. Reanimasiýanyň netijeliligini görejiň daralmagy, nemli bardalaryň we deriniň reňkiniň kadalaşmagy, puls urgularyň döremegi bilen anyklaýarlar.

VIII BÖLÜM. ÇAGALARDA ÝERLI AGYRYSYZLANDYRMA

Ýerli agyryсызландыrmasyна hirurgik таýдан gatyşmagyň amala aşyrylýan ýerinde agyry duýgusy blokirlenýär.



Shema. Çagalarda ýerli agyryсызландыrmаныň görnüşleriniň klassifikasiýasy.

Adamyň agzalaryny we dokumalaryny agyrysyszlandyrmak usullaryny ulanmagyň uzyn taryhy bardyr.

Ýerli agyrysyszlandyrmasyň ösüşiniň esasy döwrüne şu aşakdakylar degişli bolýarlar:

1) XV-XVII asyrlarda buzlary giňden ulanypdyrlar (deriniň duýujylygyny ýitirmek üçin buzy oňa çalyp sürtüpdirler);

2) XIX asyrdan derini sowadyjy maddalary – efiri, hlороformy, brommetili, hlormetili we beýlekileri ulanypdyrlar. 1867-nji ýylda ilkinji gezek hlорetil tejribede ulanylýar, ol özüniň ýerli agyrysyszlandyрма ähmiýetini şu günler hem saklap gelýär;

3) Neman 1859-njy ýylda kokaini açyş edýär. W.K.Anrep 1879-njy ýylda kokainiň anestezirleýji täsirini açýar. I.N.Kasaurow 1884-nji ýylda gözlerde birnäçe operasiýalary geçirende birinji gezek kokaini ýerli agyrysyszlandyrmasy üçin ulanylýar. Bu usul häzirki wagtda lukmançylyk tejribesinde giňden ulanylmaýar, sebäbi kokainiň garaşlylygyň ýüze çykmagynyň howpy ýokary bolýar. Kokainiň deregine başga serişdäni – prokaini ulanyp başlaýarlar. Genrih Braun 1903-nji ýylda anestetiki we adrenalini bilelikde girizilmesinde anestetiğiň zäherleýjiligiň azalýandygyny we onuň agyrysyszlandyрма täsiriniň dowamlydygyny subut edýär. Şeýlelikde ol ýerli agyrysyszlandyrmanyň esasy tutýar;

4) Einhorn 1905-nji ýylda nowokaini açýar;

5) O.W.Wişnewskiý 1922-nji ýylda praktiki (tejribe) taýdan işläp tapyp, syzylp geçiş (infiltrasiýa) usulyny girizdi, ol bolsa özünde infiltrasion we geçiriji agyrysyszlandyrmanyň esaslaryny birleşdirýär;

6) Täze ýerli anesteziýa serişdeleriň – dikainiň (1936-njy ýylda A.I.Teldman tarapyndan sintezirlenen), sowkainiň (1937-nji ýylda O.Ý.Magidson we M.Fedotowa tarapyndan sintezirlenen), ksilokainiň (1943 ý.), oksikainin (1953 ý.), mezokainiň we beýlekileriň, şonuň bilen birlikde nowokainiň anestezialyk täsirini güýçlendirýän we uzaldýan serişdeleriň – suprareniniň, korbaziliň, noradrenaliniň we şoňa meňzeşleriň açylyşy we kliniki tejribede ornaşmasy bolup geçýär;

7) W.F. Woýno-Ýaseneskiý, S.N. Waýsblat, M.M. Weýsbrem, A.E.Werloskiý, A.W. Wişnewskiý, M.D. Dubow, A.A. Zykowa, Ý.I. Bernadskiý we beýlekiler özleriniň düýpli barlaglary we neşir edilen ylmy işleri bilen ýerli agyrysyszlandyrmasyň ulanylyşyny giňden beýan

etdiler. Şeýlelikde, häzirkî wagtda anestezirleýji suwuklyklaryň amatly düzümi we ýerli agyryсыzlandyrmasyň usullary işlenip taýýarlanylýdy.

Inýeksion anesteziýasyny geçirmek üçin ýerli agyryсыzlandyrmada peýdalanylýan häzirkî zaman serişdeleri

Häzirkî döwrüň anestetiklerine onuň dördünji nesliniň täze görnüşleri degişli bolýarlar. Olar agyryсыzlandyryňan serişdeleriniň ikinji nesli – efiriň tipi (nowokain ýa-da prokain) we üçünji nesli – amidli anestetikler (lidokain we trimekain) bilen deňeşdirende zeledetirmeyän we ep-esli netijeli serişdelerdir.

Ýerli anestetikleriniň uludan peýdaly täsir edýän dördünji nesliniň serişdeleri degişli bolýarlar, olaryň aktiw maddasy artikain (J.E. Winther 1974-nji ýylda sintezirleýär) bolýar.

Ol has giňden ýaýran agyryсыzlandyryňan serişdelerine degişlidir:

Lidokainiň esasynda: xylonor 2% SVC (vazokons – triktorsyz), xylonor 2% special (adrenalin we noradrenalin 1:100000 bilen), liginospan forte. Bu anestetikleriň täsir etmeginiň ortaça güýji bolýar, şonuň üçin agyryсыzlandyrmanyň täsirini güýçlendirmek maksady bilen käýärym wazokonstruktorlaryň ýokary güýçli konsentrasiýasyny – 1:25000 – 1:80000 ulanýarlar;

Mepiwakainiň esasynda: Scandonest (scandicaine) 2% Special (adrenalin 1:100000 bilen); Scandonest (scandicaine) 2% NA (noradrenalin 1:100000 bilen), scandonest (scandicaine) 3% SVC (wazokonstriktorsyz), karbokain, mepiwastezin.

Artikainiň esasynda: Septanest 4% (adrenalin 1:100000 bilen), Septanest 4% (adrenalin 1:200000 bilen), Septanest 4% SVC (wazokonstriktorsyz), ultrakain DC.

Bu anestetikler ulanylanda girizilen pursatyndan başlap 1-3 minutdan soň agyryсыzlandyрма başlanýar we 10 minutdan 30-45 minuda çenli dowam edýär. Olaryň peýdaly täsiri nowokaine, lidokaine we mepawakaine garanda netijeli (peýdaly) bolýar, olaryň düzüminde konserwantlar bolmaýarlar we allergik reaksiýalaryna meýilligi bolan kesellilerde ulanylyp biliner.

Çagalarda ýerli anestetik (socaine 3% SVC (wazokonstriktorasyz) giňden ulanylýar, onuň aýyk bildirýän anestetik täsiri bolýar.

2-nji tablisa

**Stomatologiýanyň tejribesinde ulanylýan has giňden
ýaýran ýerli anestetikler.**

Serişde	Firma	Anestetik	Wazokonstriktor
1	2	3	4
Marcain	ESPE	0,5% bupiwakainiň gidrohloridi	Adrenalin 1:200000
Ultracain DS forte	Hoechst	4% artikainiň gidrohloridi	Adrenalin 1:100000
Septanest 4% SP	Septodont	4% artikainiň gidrohloridi	Adrenalin 1:100000
Ubistesin forte	ESPE	4% artikainiň gidrohloridi	Adrenalin 1:100000
Alphacain SP	Spad	4% artikainiň gidrohloridi	Adrenalin 1:100000
Ultracain DS	Hoechst	4% artikainiň gidrohloridi	Adrenalin 1:200000
Septanest 4% N	Septodont	4% artikainiň gidrohloridi	Adrenalin 1:200000
Ubistesin	ESPE	4% artikainiň gidrohloridi	Adrenalin 1:200000
Alphacain N	Spad	4% artikainiň gidrohloridi	Adrenalin 1:200000
Septanest 4% SVC	Septodont	4% artikainiň gidrohloridi	wazokonstriktorasyz
Scandonest 2% SP	Septodont	2% mepiwakainiň gidrohloridi	Adrenalin 1:100000
Scandonest 2% NA	Septodont	2% mepiwakainiň gidrohloridi	Noradrenalin 1:100000

1	2	3	4
Scandonest 3% SVC	Septodont	3% mepiwakainiň gidrohloridi	wazokonstriktorasyz
Mepivastesin	ESPE	3% mepiwakainiň gidrohloridi	wazokonstriktorasyz
Mepidont 3%	L.Molteni	3% mepiwakainiň gidrohloridi	wazokonstriktorasyz
Xylonor 2% NA	Septodont	2% lidokainiň gidrohloridi	Noradrenalin 1:25000
Xylostesin A	ESPE	2% lidokainiň gidrohloridi	Adrenalin 1:80000
Xylonor 2% SVC	Septodont	2% lidokainiň gidrohloridi	wazokonstriktorasyz

Inýeksion anesteziýasyny geçirmek üçin ulanylýan gurallar

Weterinar hirurgy C.Pravaz 1853-nji ýylda Lionda şprisi döredýär. Şol ýylda Şotlandiýada lukman F.Wood şpris üçin gowalç inňäni teklipl edýär. Soňlugy bilen olar lukmançylyk tejribesinde ornaşdyryldy.

Lukman H.Cook (ABŞ) 1921-nji ýylda inýeksion anesteziýasyny geçirmek üçin karsully şprisi işläp taýýarlaýar, ol silindrik ampulasy bolup, içinde anestetigiň ergini bolýar. Ýöriteleşdirilen dental (diş) şprislerinde barmaklar we elniň aýasy üçin diregleri bilen enjamlasdyrylan we şprisiň korpusyna towlap salynan konýulanyň kömegi bilen inňe saklanýar. Bu germetiki ulgam ýokary aseptiki derejesini üpjün edýär we derman serişdeleriniň ýalňyşmalarynyň we çalyşmalarynyň önüni alýar.

R.Lindberg (ABŞ) 1958-nji ýylda inňesiz inýektorlary işläp taýýarlaýar, ýöne bejergi serişdeleriniň inňesiz girizmesiniň ideýasy Beklarda (1866) degişli bolýar.

Soňky wagtlarda INSEX TM iňnesiz inýeksion ulgamy giňden ulanylýar. Ol agyrysyzlandyрма geçirilen wagtynda çagada gorky duýgusyny döretmeýär. Onuň tiz täsiri dokuma şikes ýetirmeýär. Ony geçiriji (alkym – mental, alyn diş – incisivus) we infiltrasion (infiltratus) anesteziýalarynda ulanýarlar. Anestetiki girizmek iňnesiz inýeksion INSEX TM ulgamy bilen 15-200 burç astynda amala aşyrylýar, edil şonuň özüne 0,3 ml ergini girizilýär. Agyrysyzlandyryan wagty ýaýraýan meýdany 3-4 sm, anesteziýanyň wagty 1-2 minutdan soň başlanýar.

A.Colombo (Italiýa) 1975-nji ýylda şprisi multiplikator bilen bilelikde işläp taýýarlaýar, ol uly basyşyň astynda diş-äň (eňek) ulgamynyň dykyz (berk) dokumalarynda (baglaýjylaryň içinde, süňküň içinde we beýleki anesteziýanyň görnüşlerinde) inýeksiýany amala aşyrmaga mümkinçilik berdi.

Umumy lukmançylykda ulanylýan inýeksion ulgamynyň tejribede esasy bolup galýandygyny belläp geçmeli. Onda inýeksiýa üçin bir saparlyk plastmassadan şpris we iňneler ulanylýar.

Infiltrasion (syzylyp geçmesi bolýan) anesteziýasy üçin gysga, uzynlygy 20-25 mm we diametri 0,5-0,6 mm iňneleri, geçiriji anesteziýasy üçin uzyn 38-42 mm we diametri 0,8 mm bolan ýogyn iňneleri ulanýarlar.

Ýerli agyrysyzlandyrmasyň görnüşleri

S.N.Waýsblatyn teklibi boýunça inýeksion we inýeksion däl (ýa-da ýüzleý) ýerli agyrysyzlandyrmasy tapawutlandyrylar. Inýeksion agyrysyzlandyrmasy öz gezeginde infiltrasion (syzylyp geçiş) we geçiriji usullaryna bölünýär. Geçiriji agyrysyzlandyrmasy periferiki (daşky) we merkezi bolup biler.

Applikasion agyrysyzlandyrmasy

Bu usulda dokumanyň ýüzleý gatlagyny (nemli bardasy, deri) anestetiki tampona (sterilizirlenen hasa bölegi) çalmasy ýa-da olary suwarmak bilen agyrysyzlandyrylýar. Nemli bardasy deri bilen

deňeşdirilende, agyryсыzlandyrmany geçirende has gowy gowşaýar. Şu maksat bilen öňki wagtlar çagalarda şetdalynyň ýagynda anesteziniň 5-20% suwuklygyny ulanypdyrlar. Şu wagtlar häzirki zaman geli we mazy (mysal üçin, perilen – ultra, ksilonor – gel, nistila – gel, piromekainiň 1-2% erginligi ýa-da 5% mazy) anesteziýa üçin oblatkalar (Anaesthetic tabs) ulanýarlar, olary her hili stomatologik firmalary (“Septodont”, ESPE we şoňa meňzeşler) miweleriň tagamy we sy bilen çykarýarlar.

Anesteziýanyň applikasion usuly:

1) inýeksion anesteziýasynyň öňünden iňňe sançgysynyň ediljek ýerini agyryсыzlandyrmak üçin;

2) köplenç dişiň etiniň nemli bardasynyň astynda ýüzleý ýerleşen absseleri (iriňli boşlugy) kesip açmak.

Infiltrasion agyryсыzlandyrmasy

W.K.Anrep 1880-nji ýylda “Kokainiň täsiri barada” ylmy işini çap edýär. A.W.Orlow 1887-nji ýylda “Duz kislotaly kokain bilen ýerli agyryсыzlandyrmasy barada birnäçe söz” atly makalasynda infiltrasion (syzylyp geçiş) anesteziýasyny ýerli agyryсыzlandyrmasy hökmünde birinji gezek teklip edýär.

Infiltrasion anesteziýasynda ýerli agyryсыzlandyryjy suwuklyklary dokumalaryň içine girizmegi göz öňünde tutulýar, ol bolsa bu uçastokda ýerleşen nerw şahalaryna we onuň soňlaryna, olary siňdirmek maksady bilen geçirilýär.

Çagalarda infiltrasion anesteziýasy üçin köplenç ýerli agyryсыzlandyryjy maddalarynyň suwuklyklarynyň 0,25%, 0,5%-ini ulanýarlar. Käbir ýagdaýlarda suwuklygyň konsentrasıýasynyň ýokarlanmasynyň (1%-e çenli) hasabyna laýyklykda girizilýän anestetigiň mukdaryny azaldýarlar.

Ýumşak dokumalary agyryсыzlandyrmak üçin infiltrasion anesteziýany şeýle geçirýärler: iňňäni nemli bardasyna ýa-da deriniň üstünden (öňünden applikasion anesteziýasyny geçirenden soň ýa-da ony geçirmezden) sähelçe burçasty iňňäni çümdürýärler, iňňäni öňe

sürmek arkaly meýilnamalaşdyrylan operasiýa geçiriljek ýeriniň taryna suwuklygy haýallyk bilen girizýärler.

Dişleri sogurmakda köplenç nerw örüminiň (pleksial) anesteziýasyny ulanýarlar. Onuň ýerine ýetirilişiniň tehnikaşy şeýle: iňňäniň sançmasyny ände geçirilýän epinde biraz ýokarrakda edýärler, eňekde bolsa aşagrakda we 0,3 ml suwuklygy girizýärler. Iňne dokumadan çykarylyp alnanyndan soň tampon bilen ýumşak dokumalary süňke gysmak gerek bolýar, ol anestezirleýji suwuklygyň gowý siňdirilmesine ýardam edýär. Şeýle anesteziýasyny kämahal diş etiniň infiltrasiýasy diýip hem atlandyryýarlar.

Çagalarda dişleri sogurmakda anesteziýa geçirilende agyryszlandyryýan suwuklygy dişni iki tarapyndan dişara emzijeklerine girizilýär; oňa emzijek anesteziýasy diýilýär. Dişara emzijekleri ýumşak dokumalardan durýar, ol girizilen anestezirleýji suwuklygynyň siňdirilmesine gowý ýardam edýär.

Infiltrasion anesteziýasynyň başga görnüşiniň biri süňküň içinde bolýar, ony çagalarda (1-nji günden 6 ýaşyna çenli) hirurgiýanyň gatyşmagynda agyryszlandyrmak üçin tiz-tizden hödürleýärler. Eger-de lukman emzijek anesteziýasyny geçiren wagtynda iňňäni süňke çuň itip geçirende, ol netijeli (effektli) süňk içi anesteziýasyny gazanyp bilýär. Bu usul ýerine ýetirilende aýrylýan dişden distal tarapda iňňäni dişara emzijeklerine çümdürýärler. Soňra dişara germewiň öýjükli süňküne anestezirleýji suwuklygy basyş astynda girizýärler. Şonuň özünde anestezirleýji suwuklygy alweolýar ösüntgisinin öýjükli maddasyna we periodontyň dokumasyna syzyp geçýär. Käýarym eňekde şunuň ýaly anesteziýa geçirilende suwuklyk şeýle bir süňke çuň syzyp geçýär we kanalda ýerleşen aşaky alweolýar nerwi ýuwup geçýär, başgaça aýdaňda geçiriji mandibulýar (eňek) anesteziýasy bolup geçýär.

Çagalarda süňk içi anesteziýasyny geçirmek üçin gysga berk iňneleri ulanmak has gowý bolýar, plastmassadan ýa-da metaldan edilen şprisler amatly bolýarlar. Süňk içi anesteziýasy çagalaryň 6 aýdan 12 ýaşyna çenli dişleri aýyrlanylanda ulanylyp biliner.

Infiltrasion agyrysyzlandyrmasy geçirilende gaýraüzülmek (çylşyrymlaşma)

Umumy ýagdaýlar

Bihuş bolmak (huşuň ýitirmek) – gysga wagtly huşuň bozulmagy, ol kelle beýnisine wagtlaýynça kislorodyň ýetmezçiligine ýa-da ýürege ganyň tersine gaýdyp baryp ýygnanmagynyň ýiti bozulmagyna bagly bolýar. Neýrogenli we somatogenli bihuş bolmagy tapawutlandyrýarlar. Çagalarda neýrogenli bihuş bolmagy emele getirýän faktorlaryna her hili emosional ýagdaýlarynda (mysal üçin, iňňe sanjanda ýa-da hirurgiýanyň gatyşmagynda agyrynyň ýüze çykmagynda, lukmandan gorkmagynda) bolup biler. Somatogenli bihuş bolmagy infeksiion intoksikasiýalarynda, allergiki reaksiýalarda, artyk gyzdirmekda we şuna meňzeşlerde periferiki (çetki) damarlaryň we arteriýalaryň tonuslarynyň aşaklamagy şertlendirip biler.

Arz etmegi. Köplenç çaga ýa-da onuň ata-enesi umumy ýagdaýynyň erbetleşmesini öňünden lukmana bildirip ýetişmeýärler. Käwagt lukman çagada ýürek bulanyp, gusasynyň gelmegini, garynynda agyryny, gulak şuwlamasynyň ýüze çykmasyny kesgitleýär.

Klinikasy. Kliniki görnüşi üç döwürden durýar: öňünden bildiriji döwri, hususy sinkopa we dikeldiş döwri.

Öňünden bildiriji döwri gowşaklygy duýmakdan, gusasyň gelmeginden başlanýar. Garynda we ýürekde ýakymсыzlyk duýulýar. Gulaklaryň şuwlamasy, dodaklaryň, gabaklaryň, elleriň we aýaklaryň damar çekmeleri ýüze çykýarlar.

Soňra bu hadysalar güýçlenýärler, güýçli solgunlyk, beden etiniň tonusynyň gowşamasy ýüze çykýar, şonuň netijesinde çaga ýykylýar (“özüni goýberýär”), eger-de ol dik duran bolsa, onda ol huşuny ýitirýär. Bu döwür hususy sinkopa bolýar. Huşuny ýitirende çaga hereketsiz ýatýar, gözi açyk, gözün göreçleri köplenç ulalýarlar, buýnuzly perdesinin refleksi saklanýarlar, dem alyşy ýüzleý, puls gowşak. Bihuş ýagdaý birnäçe sekunt we 1-1,5 minuda çenli dowam edýär. Huş (aňy) gaýdyp gelenden soň çaga nirededigini anyklaýar, hatda bu ýagdaýy nämäniň şertlendirendigi (gorky we şoňa meňzeşler) onuň ýadynda bolýar.

Dikeldiş döwründe gowşaklygy, ysgynsyzlygy, kelle agyrysyny synlamak bolýar, ýöne çaga doly huşunda bolýar, lukman çaganyň ata-enesi bilen gatnaşyk edip başlaýar. Deri örtükleri we görünýän nemli bardalary solgunly we hereketleriniň ynamsyzlygy bolup biler.

Bejergi. Çaga gorizonta ýagdaýyny bermek, aýaklaryny kellesinden ýokarakda ýerleşdirip goýulsa amatly bolýar, ol ganyň kellesine gaýdyp gelmeginiň güýçlenmesine ýardam edýär.

Çaga arassa howanyň barmagyny üpjün etmeli. Naşatyr spirtiniň buguny çaga dem almaga bermeli we onun çekgesine sürtüp çalmagy geçirmeli.

Çagany bihuş bolmagyndan çykarmak üçin bu çäreleri geçirmek zerur bolýar. Çaganyň huşy dikeldilenden soň ol 1-2 sagat ýatmaly. Bu wagtyň dowamynda pulsuň ýygylgyny sanap we arterial basyşyny ölçäp durmaly. Dem alyşynyň, ýürek-damar işiniň bozulmagy we huşunyň dowamly ýitirmeginde çagany hassahana ýerleşdirilmeli.

Agyrysyzlandyrylan maddalara anafilaktiki reaksiýalar

Hirurgiýa gatşymaklyk wagtynda ulanylyan anestetikleriň hemmesinden has tiz anafilaktik reaksiýa berýän nowokain ýüze çykýar, şonuň üçin çagalarda bu anestetiki juda mätäçlikde ulanmak bolýar. Onuň esasy reaksiýasy Artýusyň – Saharowyň täsin hadysasy – giperergiki anafilaktiki reaksiýasy (gaýtargysy) haýal etmäni bolýar, ol anafilaktiki şogy bilen gutarýar. Antigen – antitela toplumlaýyn emele gelmesi biologiki aktiw maddalaryň (gistamin, serotonin, bradikinin) hetdenaşa boşatmagyna getirýär, olar mikrosirkulýasiýanyň bozulmasyny, damarlaryň diwarynyň geçirijiliginiň ýokarlanmasyny, ýylmanak etleriň gysylmasyny, çetki damarlarda ganyň deponirlenmesini döredýär we ş.m. Şeýle ýagdaýyň kliniki bildirmesi: ýokarky dem alyş ýollarynyň we ýüzüň dokumasynyň güýçlenip çişmesi, dem alyşyň kynlaşmasy netijesinde çaganyň sesi gyryljyk çykýar, ýüzünde we boýnunda gyzyl menekler, goluň (antebrachium) iç ýüzüniň uçaktoklarynda deriniň gijemesi, ynjalyksyzlygy we gorky duýgusy

bolýarlar. Öz wagtynda däl ýa-da adekwat däl bejeriş ýagdaýlarynda tarpa-taýyn ölüm ýüze çykyp biler.

Kollaps. Kollaps damar tonusynyň aşaklanmasyna we gan aýlanyş möçberiniň azalmagyna bagly bolýar, ol bolsa ganyň çetki (periferiki) damarda deponirlenmesi netijesinde bolýar. Ol arterial we wena basyşynyň güýçli aşaklanmasy we kelle beýnisiniň gipoksiýasynyň alamatlary bilen ýüze çykýar. Şeýle ýagdaý gaýragoýulmasyz çäreleri geçirmegi talap edýär: ýüregiň işini gowulandyryň we periferiki (çetki) damarlaryň giňelmesini aýyryň serişdeleri girizmek, simptomatiki bejergini geçirmek zerurdyr.

Anafilaktiki şogy – organizmiň düýpli allergiki reaksiýasy, ol dokuma derejesinde gemodinamikanyň her hili dekompensirlenen bozulmasy bilen bile gidýär. “Şok” adalgasynyň umumylaşdyrylan hususy aýratynlygy bolýar we diňe keselliniň agyr saglyk ýagdaýynyň bardygyny takyklaýar.

Kliniki tejribesinde şogy mehanizminiň ýüze çykmasyna esaslanyp tapawutlandyryýarlar:

- 1) gipowolemiki (gemorragiki, trawmatiki, degidratasionly);
- 2) anafilaktiki;
- 3) kardiogenli;
- 4) infeksiion-toksiki.

Anafilaktiki şoguň patofiziologiki reaksiýasy (gaýtar-gysy) antigeniň organizme girmesinden soň ösüp başlaýar we mikrosirkulýasiýanyň bozulmasy, gan basyşynyň peselmesi, derweze damar ulgamynda ganyň ýygnanmasy, bronhlaryň gysylmasy, kekirdegiň, öýkeniň we beýniniň çişmesi ýüze çykýarlar.

Arz etmegi. Çaga (ýa-da ata-enesi) serişdäniň girizilen ýerinde, ýumşak dokumalarynda wagtal-wagtal sançmasyna zeýrenýär (arz edýär), gijiräk agzyň töwereginde, ýüzüň derisinde, boýnunda, el-aýaklarynda gijilewük, asgyrma, garynda agyry, kekirdeginde gysylmany duýmak we dem alyşyň agyrlygy duýulýar. Şoguň alamatlary tiz beterleşýärler.

Klinikasy. Ýüzüň derisi we görüňýän nemli bardalary solgun (gany gaçan) we çişň emele gelmegi mümkin. Puls tizleşen, gowşak urmasy kesgitlenýär. Wenalaryň we arterial basyşynyň peselmek-

ligi bolýar. Bedende sandyrawuklygyň bolmagy mümkin. Erksiz peşewlemek we defikasiýa, huşuňy ýitirmek bolýar.

Anafilaktiki şogun şu aşakdaky kliniki görnüşlerini tapawutlandyrýarlar:

1-dem almasynyň üýtgemesi – dem gysma hadysasynyň agdyklyk etmegi bilen hyşyllap dem almagyň bolmagy, şuwlaýan dem alyş, burun geçelgeleriniň dykylmagy, kekirdegiň we bronhlaryň gysylmalary;

2 – deride üýtgemeler – deride gijilewügiň bolmagy, endamynda düwürtikleriň örmegi, dokumalaryň angionewrotiki çişmeleri, öňdäki gursak diwarynyň uçastoklarynda deriniň giperemiýasynyň ýüze çykmagy;

3 – ýürek-damar ulgamynda üýtgemeler – tahikardiýa (pulsuň ýygy-ýygdydan urmagy), gipotoniýa, ýüregiň gürsüldisi (tonlary) peselen;

4 – abdominal üýtgemeler – garyn boşlugynda spastik (gysýan) agyry, gusma, içgeçme.

Bejergi. Anafilaktiki şogy bolanda gaýragoýulmasyz kömegi bermek şu aşakdaky zyygiderli işi öz içine alýar:

1) şogun sebäbi bolan serişdäniň girizilmesini bes etmeli;

2) gaýtarma massalary bilen aspirasion asfiksiýanyň önüni almak üçin çagany gapdalyna ýatyrýarlar, eger-de dislokasion howpy bolsa, dili fiksirleýärler (berkidýärler);

3) serişdäniň infeksiýa edilen ýerine deri astyna bedeniniň agramyna laýyklykda 0,01 ml 1 kg dozasy 0,1% adrenaliniň suwuklygyny ýa-da 1% mezatonyň suwuklygyny (0,2-0,5 ml) girizýärler;

4) çaganyň umumy ýagdaýynyň sähelçe bozulmagynda we deride bildirmesi bolanda beden etiniň içine antigistamin serişdeleri (dimedrol, suprastin 1 ml/kg), simetilin 5 ml/kg, ranitidin 1 ml/kg) girizilýär;

5) kortikosteroidy ulanýarlar, olaryň antiallergiki, antitoksiki we antigistamin peýdaly tasirleri bolýarlar. Şonuň üçin derrew beden etiniň içine gidrokortizony (4-8 ml/kg) ýa-da wena gan damarynyň içine prednizolonyň 3% suwuklygyny (0,1-0,2 mg/kg), ýa-da metilprednizolony (20-40 mg) girizmek has gowy bolýar;

6) anafilaktiki şogy nirede ýüze çyksa-da (bu köplenç ambulatoriýa ýagdaýlarynda bolýar) çagany hassahananyň çaga (pediatrik) ýa-da äň-eňek - ýüz bölümüne intensiw terapiýa geçirmek üçin ýerleşdirýärler.

Anestetikleri götermegini (perenosimost) anyklamak üçin birnäçe barlap görülyän (proba) usullary bar. Has ýaýran usul – deriniň içine goýbermek. Ol şeýle geçirilýär: goluň (antebrachium) epilen ýeriniň üstünde deriniň içine 0,1 ml izotonik suwuklygy girizýärler. Soňra bu ýerden 10 sm aralykda deriniň içine 0,1 ml 0,1% anestetigiň suwuklygyny girizýärler. Organizmiň anestetika reaksiýasyny 10-15 minut anestetigiň we izotonik suwuklygynyň uçastoklaryny deňeşdirip görmek arkaly ähmiýetini kesgitleýärler.

Eger-de anestetigiň girizilen ýerinde deriniň giperemiýasynyň uçastogy izotoniki suwuklygynyň giperemiýasy bilen deňeşdirende diametri 10 mm artykmaç bolsa, barlanyp görnüşi (proba) oňalyly bolsa, onda anestetigi girizmek bolmaýar. Şeýle ýagdaýda gowusy anestetigi çalyşmaly bolýar ýa-da meýilnamaly geçirilýän operasiýadan wagtlaýynça ýüz öwürmeli bolýar.

Ýerli çylşyrymlaşma (gaýraüzülmek)

Infiltrasion anesteziýasy geçirilende ýerli çylşyrymlaşmalaryň arasynda has ýygy-ýygdan dokumalaryň içine infeksiýany salmak bolýar. Ony agzyň içinden agyrysyzlandyrmasy ulanmakda tiz-tizden synlamak bolýar. Infeksiýanyň girizilmeginiň önüni almak üçin ozaly bilen sterilli şprisleri, iňňeleri we anestezirleýji suwuklyklary ulanmaly bolýar. Deri tarapyndan anesteziýa geçirilende infeksiýa geçiriljek ýeri antisepti we Lýugolyň suwuklygy bilen işläp taýýarlamak zerur bolýar.

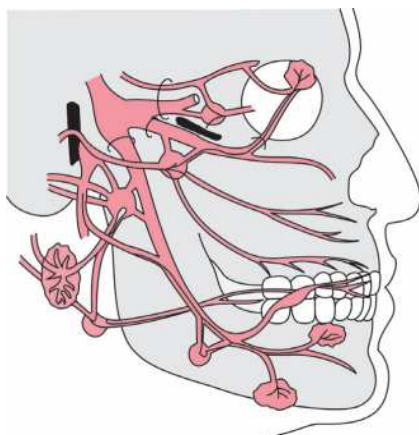
Infiltrasion anesteziýasynyň artykmaçlyklary we ýetmezçilikleri

Infiltrasion anesteziýasyny geçiriji anesteziýasy bilen deňeşdireninde onuň artykmaçlyklary şu aşakdakylardan ybarat:

- 1) agyrсызландыrmаның тиз başланмагы;
 - 2) anestezirleýji maddalaryň az konsentrasiýasyny ulanmagyň mümkinçiligi, ol serişdäniň zäherleýjiligini azaldýar;
 - 3) agyrсызландырýan suwuklygynyň dokumalarda operasiýa edip, kesip geçirilende anestetiğiň az-kem ýitirilmegi bolýar, ol orga-nizme düşen anestetiğiň umumy mukdaryny azaldýar;
 - 4) infiltrasion anesteziýa geçirilýän wagtynda dokumanyň gidropreparirlenmesi bolup geçýär, ol hirurgiýanyň her hili gatyşmaklygynda kömek edýär;
 - 5) damar daraldýan serişdeler peýdalanylanda anestetikleriň do-kumalara gemostatiki täsiri bolýar;
 - 6) hirurg üçin nerw sütünleriniň ýerleşişiniň aýratynlygyny, olaryň kelleçanagyň ýüz bölüminiň üstüne çykýan ýerlerini göz önünde tutmagynyň zerurlygy ýok bolýar.
- Infiltrasion anesteziýasynyň ýetmezçilikleri:
- 1) dokumalaryň anestetik bilen imbisiýasy bolup geçýär, şeýlelikde, olaryň konfigurasiýasy üýtgeýär, ol bolsa ýerli operasiýa-lary geçirmekde kynçylyklary döredýär;
 - 2) infiltrasion anesteziýasyndan soň dokumalaryň reňki üýt-geýär, ol bolsa kadaly we patologik üýtgän dokumany kesgitlemegi kynlaşdyrýar;
 - 3) agyrсызландырма suwuklygynyň alawlama ojagyna girizilen ýerinede agyrynyň güýçlenmegi bolýar, ol anestetik girizilenden soň, dokumanyň içindäki basyşyň ululygyna bagly bolýar;
 - 4) ýüz skeletiniň sünklerinde adekwat hirurgiýanyň gatyşmaklygyny geçirmegiň mümkinçiligi çäklendirilen.

Geçiriji agyrсызландырма

Hirurgiki stomatologiýada ýerli inýeksion anesteziýasynyň has häzirki zaman usullarynyň biri geçiriji agyrсызландырмасы bol-ýar. Ýüz-äň-eňek töwereginde geçiriji agyrсызландырманыň üs-tünlikli ulanylmagy ýüzüň üstünde we agyz boşlugynda nerwiň we onuň şahalarynyň ýerleşýän ýerleriniň parhlandyrýan bellikleriniň (punktларыnyň) bardygy we ony anyklap, ol ýerde oňa anestetiki täsir etmegiň bolýanlygy bilen şertlendirilen (*18-nji surat*).



18-nji surat. Üçürdik nerwiň (n.trigeminus) I, II we III şahalarynyň we kelläniň wegetatiw düwünleriniň ýerleşşi.

Geçiriji agyrysyzlandyrmasy bolup biler:

1) merkezi ýa-da bazal (esas) agyrysyzlandyrmasy, onda agyrysyzlandyran ergini kelleçanagyň esasyna (basis) eltilýär, ol ýerde üçürdik nerwiň (n.trigeminus) sütünleriniň haýsy hem bolsa biri deşikden çykýar;

2) periferiki (çetki) agyrysyzlandyrmasy, şonda agyrysyzlandyran ergini nyşanly punktuna – esasy sütüniniň şahasyna eltilýär;

3) agyrysyzlandyrmany agyz boşlugynyň daşyndan ýa-da agyz boşlugynyň içinden geçirýärler;

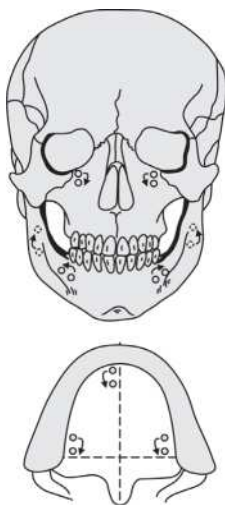
4) agyrysyzlandyрма kanalyň içinden geçirilýär, şonda iňňe ujjy süňk kanalyňa girizilýär we kanalyň daşyndan geçirilýär, şonda iňňe kanalyň deşiginiň ýanyna barýar.

Çagalarda geçiriji agyrysyzlandyrmanyň ýörelgeleri (esaslary)

1. Geçiriji agyrysyzlandyrmasy çagalaryň diňe IV-V ýaş toparlarynda (6-12 we 12-15 ýyl) äňiň hemişelik dişlerini aýyrmakda, eňekde – wagtlaýyn we hemişelik dişlerini sogurmakda we beýleki operatiw gatyşmaklygynda ulanylýar.

2. Merkezi geçiriji agyrysyzlandyrmasy çagalarda diňe aýratyn ýagdaýlarda geçirilýär.

3. Äňň (maxilla) we eňegiň (mandibula) ösmegine laýyklykda olaryň tebigy deşikleriniň ýerleşişleri kanuny hadysa boýunça şeýle bolýarlar (19-njy surat).



19-njy surat. Çaganyň ýaşyna laýyklykda äňň we eňegiň tebigy deşikleriniň ýerleşýän ýeriniň üýtgemeginiň shemasy.

- äňde gözhana asty deşigi (foramen infraorbitale) gözün hanasynyň aşaky gyrasyndan çaganyň ösmegine laýyklykda “aşak düşýär”: 6-dan 12 ýaş çenli 1-2 mm, 13-den 15 ýaş çenli – 4-4,5 mm;

- äňň tümmeginiň (tuber maxillae) uçastogynda yzky, ýokarky alweolýar şahalarynyň çykýan ýeri aşak süýşmäge meýilli bolýarlar we çagalaryň uly ýaşly toparynda alweolýar gyrasyna ýakynrak ýerleşýärler;

- alyn diş deşigi (foramen incisivum) merkezi alyn dişleriň liniýasy boýunça alweolýar ösüntgilerinden yza ýerini üýtgetmäge meýli gazanýar;

- uly kentlewük deşiginiň (foramen palatinus majus) ýerleşiş gaty kentlewügiň we ýumşak kentlewügiň araçäginiň tarapyna az-kem üýtgeýär;

- eňek deşigi (foramen mandibulae) ýaşyň ýokarlanmagy bilen “ýokaryk galýar”; alkym deşigi (foramen mentale) wagtlaýyn dişleriň gysyşynda birinji uly azy dişinden ikinji uly azy dişine süýşýär, hemişelik dişleriň gysyşynda kiçi azy dişleriň arasynda ýerleşýär.

4. Çagalaryň IV ýaş toparynda (6-12 ýaş) anesteziýa geçirilende anestetiki erginini kanala girizmek bolmaýar, anestetik erginini olaryň deşikleriniň ýanynda girizmek ýeterlikli bolýar.

5. Periferiki (çetki) geçiriji anesteziýasy (kentlewük anesteziýasyndan başgasynda) çagalarda anestetiki erginleri ekstraoral (agyz boşlugynyň daşyndan) girizmek wajyp bolýar. Şeýle edilse dokumalaryň infisirlenmesiniň mümkinçiligi peselýär, ol bolsa birnäçe gayraüzülmeklikleri aradan aýyrýar.

6. Çagalarda ekstraoral geçiriji anesteziýany etmezden öň deriniň üstünde inýeksiýanyň ýerini applikasiýon anesteziýasynyň usuly bilen agyrysyzlandyrmak gerekli bolýar.

7. Geçiriji anesteziýasy geçirilenden soňky döwürde we operatiw gatyşmaklygynyň ýanynda lukman çagany gözegçiliksiz galdyrmaly däl.

8. Çagalarda geçiriji anesteziýa 1% anestetigiň ergini bilen amala aşyrylýar.

9. Geçiriji agyrysyzlandyrmasyň täsir etmek wagty birnäçe sebäplere (bitikler, sepleşikler, çetki nerwleriň keselleri) bagly bolýar.

Äňde (maxilla) periferiki (çetki) geçiriji anesteziýa

Äňiň dokumalaryny agyrysyzlandyrmak üçin tuberal (tümmek), infraorbital (gözhana asty), palatinal (kentlewük) we insiziw (alyn diş) anesteziýasy ulanylýar.

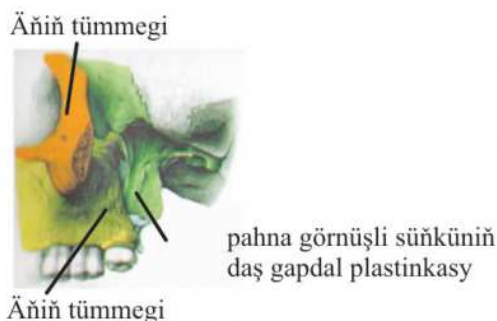
Tuberal (tümmek) anesteziýasy

Yzky ýokarky alweolýar şahalary, ortaky we öňdäki alweolýar şahalary bilen birlikde ýokarky alweolýar nerwlerini emele getirýärlər, olar äň nerwiň (n.maxillaris) düzümi bölegi bolýarlar. Olar gözhana

asty nerwinden (n.infraorbitalis), onuň gözüň hanasyna girmesinden öň bölünip aýrylýarlar we äň süňküniň çekge asty üstüne ugraýarlar, ol ýerde alweolýar ösüntgisinde dişleriň köküniň çür depesiniň golaýynda ýerleşýän ýokarky diş örümini emele getirýärler. Diş örüminden yzky ýokarky alweolýar şahalary alweolýar kanallary arkaly äňiň tümmeginiň yzky alweolýar deşiklerine ýetýärler.

Nyşanly punkt

Nyşanly punkty üçin ýokarky hemişelik uly azy dişi we äňiň alweolýar ýaýy çelgi bolýar. Soňky hemişelik uly azy dişiň çukurjygynyň çekge üstünden yzky ýokarky alweolýar deşiklerine çenli aralygy 1,2–1,5 sm ýokarda we yzda bolýar. Hemişelik uly azy dişiniň ýoklugynda ikinji wagtlaýyn uly azy dişiniň yzky bölümi (4-5 ýaş) ýa-da duluk-alweolýar gerşi çelgi bolýar (20-nji surat).



20-nji surat. Duluk süňküniň, äňiň tümmeginiň we pahna görnüşli süňküniň daş gapdal plastinkasynyň biri-biri bilen topografiki gatnaşygy.

Anesteziýa usuly

Agyz boşlugynyň daşyndan geçirilýän anesteziýa (ekstraoral anesteziýa) derini antiseptiki netijeli (effektli) işläp taýýarlamaga mümkinçilik döredýär we inňäniň uýy süňküş ugry boýunça hereket geçirmezden nyşanly punktuna düşýär. Çaganyň kellesini garşy tarapa öwürmegi ýerine ýetirilýär, eliň barmaklary bilen duluk süňküniň

bedenini, soňra duluk-alweolýar gerşini elläp görýärler. Iki barmagyň kömegi bilen ýumşak dokumalary aşaklygyna we gapdala çekýärler. Anestetik bilen inýeksiýa geçiriljek ýeri applikasion usuly bilen işläp taýýarlanandan soň bu ýerde duluk süňküniň bedeniniň aşaky polýusynyň ýanyndan deride iňňe sançgysyny 1 sm çetde (distalis) edýärler. Iňňäniň uýy süňküň üstünde bolanda, şprisiň porşenini öziňe çekmek gerek bolýar we iňňäniň gan damaryna düşýändigine göz ýetirilenden soň 0,5–1,0 ml agyrysyszlandyrýan erginini girizýärler. Iňňäni çekip, tampon bilen ýumşak dokumalary süňke 2-3 minut basmak zerur bolýar, şeýle etmek girizilen ergini ýumşak dokumalara däl-de, eýsem süňke siňdirmek üçin edilýär.

Agyz boşlugynyň içinden geçirilýän tuberal (tümmek) anesteziýasy

Çaganyň ýarym açylan agzynda, onuň ýañagyny şpatel ýa-da Farabefiň gaýyrçagy bilen gapdal tarapa çekýärler. Nyşanly punkty anyklamak üçin duluk-alweolýar gerşi we ikinji hemişelik ýokarky uly azy dişini takyklaýarlar. Gerişden çetde (distalis), ikinji ýokarky uly azy dişiniň (ýa-da onuň proyeksiýasynyň) derejesinde süňke gönükdirmek bilen geçiş epininden ýokarda nemli bardasyna iňňäni sançýarlar. Soňra iňňäni ýokaryk, yza we ortasyna gönükdirip, süňk bilen aragatnaşygy ýitirmezden ergini üznüksiz goýberip, 1,2–1,5 sm içine girýärler we nyşanly punktda 0,5 ml agyrysyszlandyrýan erginini girizýärler. Ýumşak dokumalardan iňňäni çykaryp, süňke ýumşak dokumalary 2-3 minut basýarlar.

Gaýraüzülmek we olaryň önüni almak

Tuberal (tümmek) anesteziýasy geçirilende has bolup biläýjek (ähtimal) gaýraüzülmelere degişli bolýarlar: gan damarlarynyň ýaralanmasy sebäpli ganöýme (gematoma), iňňäniň döwülmesi, ganat görünüşli – kentlewük oýjagazyna infeksiýanyň girizilmegi, şol sebäpli inýeksiýadan soň abssesteriň (iriňli boşluklaryň) emele gelmekleri mümkin bolýar. Iňňäniň döwülmesi köplenç konýulanyň ýanynda


bolýar, şonuň üçin ony dokumanyň içine kanýula çenli süýşürmek bolanok, 0,5–1 sm daşynda goýmaly bolýar.

Gan damar ýaralananda hirurg ganöýmesine duçar bolýar. Şonuň üçin, eger-de şpris gan bilen doldurylanda, anesteziýanyň geçirilmegini bes etmeli we iňňäni yza çekmeli. Köplenç ganöýmesiniň ulalmasyňa ýol bermezlik başartmaýar. Diňe käbir ýagdaýlarda ýumşak dokumalary süňke güýçli gysmak netijeli bolýar. Gysmany 5 minutdan az geçirmeli däl. Ganöýme (gematoma) iriňläp, ganat görnüşli kentlewük çukurjygyna, soňra ol arkaly kelleçanak boşlugyna ýaýrap biler.

Tuberal (tümmek) anesteziýasyndan soň ganöýmesiniň emele gelmesinde ýerli gury ýylylygy, 8–10% demeksidiň erginini, şonuň ýalyda alawlama keselleri prosesine garşy we antigistamin preparatlaryny ulanmak has gowy bolýar. Eger-de bejergi netijesiz bolup, ganöýmäniň iriňlemesiniň alamatlary (simptomlary) ýüze çyksa, ony kesip açmak we ýarany drenirlemek zerur bolýar.

Gözhana asty (infraorbital) anesteziýa

Öňdäki we ortaky ýokarky alweolýar şahalary gözhana asty nerwinden (n. infraorbitalis) gözhana kanalynda we keşinde başlanýandygyny ýatda saklamaly (21-nji surat).



21-nji surat. Üçürdik nerwiň (n.trigeminus) I we II şahalarynyň ýerleşişleriniň shemasy.

Nyşanly punkt. Gözhana asty deşigi (foramen infraorbitale) 6–15 ýaşly çagalarda gözün hanasynyň aşaky gyrasynyň ortasynda, 0,2–0,4 sm aşagrakda ýerleşýär.

Gözhana asty anesteziýanyň tehnikasy

Çep eliň süýem barmagy gözün hanasynyň aşaky gyrasynyň ortasyna goýulýar. Brilliant – gök öwüsýän ergini bilen nyşanly punktuň proyeksiýasy deride göreç çyzygy boýunça bellenyär. Soňra iňňe sünk tarapa perpendikulýar girizilýär. Iňňäniň gan damaryna düşmändigine göz ýetirilenden soň, 0,5–1 ml agyryсыzlandyryýan ergini girizilýär.

Anesteziýa geçirilende, onuň başlanýan wagtyndan gutarýança çep eliň süýem barmagyny gözhana asty gyrasynda goýup saklamaklyk gerek bolýar. Ondan soňra erginiň girizilen ýerini tampon we barmak bilen ýumşak dokumalary gözhana asty kanalyna tarap sünke basýarlar (22-nji surat).



22-nji surat. Agyz boşlugynyň daşyndan gözhana asty anesteziýasy geçirilende iňňäniň sanjylýan ýeri we barmaklaryň durýan orny.

Agыз boşlugynyň içinden gözhana asty anesteziýasy

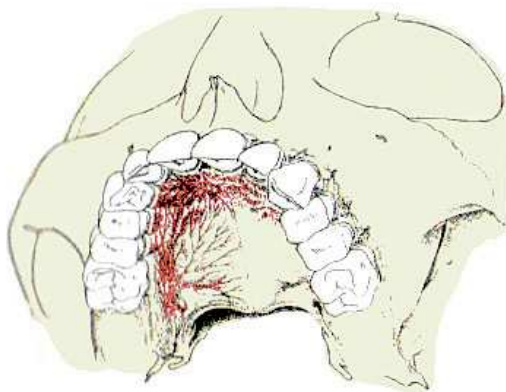
Ýokarky dodagy alyn dişleriň proyeksiýasy boýunça anesteziýanyň geçiriljek tarapyndan ýokaryk we çete (distalis) çekýärler. Çep eliniň süýem barmagy (eger-de inýeksiýa sag eli bilen edilse) gözhana asty gyrasyňa goýulýar. Nemli bardasynyň sançmasyny, wagtlaýyn dişleriň gysylyşynda – uly azy dişleriň arasynda, hemişelik dişleriň gysylmasynda – kiçi azy dişleriň arasynda, mümkin boldugyça geçiş epininden ýokarda, aşakdan ýokaryk gözhana asty gyrasyňa tarap, çep eliniň barmagynyň ýatýan ýerinden geçirilýär. Gözhana asty kanalynyň deşiginiň ýanynda 0,5 ml agyryсызlandyran erginini girizýärler we bu ýeri tampon bilen basýarlar.

Agyryсызlandyрма zolagy: birinji alyn dişiniň ýarymyndan ikinji kiçi azy dişiniň ýarymyna çenli dişler we süňk, ýokarky dodagyň we ýaňagyň nemli bardasy, degişli dişleriň proyeksiýasy boýunça bolýar.

Kentlewük anesteziýasy

Äň nerwi (n.maxillaris) tegelek deşigi arkaly kelleçanakdan çykyp, ganat görnüşli – kentlewük çukurjygyna düşýär, ondan duluk nerwi başlanýar, soňra (aşaky gözhana ysýna girmänkä) ganat – kentlewük düwnüne aralaşýar. Düwünden gözhana şahalary, yzky ýokarky gapdal burun we ortaky ýokarky yzky burun şahalary, kentlewük nerwleri we burun - kentlewük nerwi (alyn diş deşigine ugraýar) çykýarlar. Kentlewük nerwleri ganat – kentlewük kanalynyň içinden geçýärler, gaty we ýumşak kentlewügiň araçäginiň ýanynda uly kentlewük deşiginden çykýarlar we uly kentlewük nerwi bolup galýarlar. Galan kentlewük nerwleri (kiçi kentlewük nerwleri) kiçi kentlewük deşigi arkaly çykýarlar we ýumşak kentlewügiň yzky bölümlerini we badamjyklary nerw bilen üpjün edýarlar. Damar – nerw dessejigi uly kentlewük deşiginden çykyp äňiň alweolýar we kentlewük ösüntgileri arkaly emele gelen keşine girýär.

Nyşanly punkt. Bu uly kentlewük deşigi, gaty we ýumşak kentlewügiň araçäginden 3–4 sm öňräkde, soňky dişiň ortasynyň 1 sm iç gapdalynda ýerleşýär, ol ýerde nemli bardasynyň çöken nokady görnüp dur (23-nji surat).



23-nji surat. Kentlewügiň we äň dişleriniň innerwasiýasynyň shemasy.

Kentlewük anesteziýasynyň usuly

Çaganyň kellesini arkan atyp we agzyny açyp kentlewük anesteziýasyny geçirýärler. Kentlewügiň nemli bardasyna sançgy süňke tarap nyşanly punktdan 1 sm geçirilýär, ol ýere 0,2–0,4 ml anestezirleýji ergini girizýärler (24-nji surat).



24-nji surat. Kentlewük anesteziýasy geçirilende sançgynyň ýeri we şprisiň durýan orny.

Agyrmysyzlandyrma zolagy. Bu gyýak dişiň ortasyndan kentlewügiň alweolýar ösüntgisiniň erkin gyrasyňa çenli araçäginde sagital tikini boýunça gaty kentlewügiň ýarsyna laýyk bolýar.

Gaýraüzülmeklik: 1) inýeksiýanyň ýeri yumşak kentlewügiňe ýakynrak süýşürilen ýagdaýynda onuň wagtlaýynça parezi (ýarym ysmazy) bolup biler; 2) damar-nerw dessesiniň ýaralanmasy; 3) kentlewügiň dokumasynyň işemiýasy bolup biler.

Alyn diş anesteziýasy (anesteziýa incisiva)

Burun-kentlewük nerwi (n.nasopalatinus) iç gapdal ýokarky yzky burun şahalarynyň iň ulusy bolýar. Nerwler (sag we çep) burun germewiniň iç gapdalynda uzynlygyna gysyk öňe geçýärler we burun boşlugynda germewiň iki tarapyndan başlanyp, alyn diş kanalyňa (canalis incisivus) girýärler. Kanallaryň ikisi hem gaty kentlewük arkaly geçip, nerwler ýaly bolup goşulýarlar. Kanal agyz boşlugynda kentlewügiň üstünde merkezi alyn dişleriniň yzynda bir alyn diş deşigi (foramen incisivus) bolup açylýar, ondan burun-kentlewük nerwi (n.nasopalatinus) çykýar.

Nyşanly punkt. Gyýak dişleriň distal gyralaryny we kentlewügiň tikiňleriniň liniýasyny birleşdirýän liniýalarynyň kesip geçýän nokady ýa-da kentlewükde merkezi alyn dişleriniň arasynda, alweolýar gyrasyndan 0,5 sm aralykda ýerleşen nokat, ýa-da alyn diş emzijegi.

Intraoral (agyz boşlugynyň içinden) usuly

Anesteziýanyň tehnikasy. Alyn diş emzijeginiň esli duýgurlygy bolany üçin nemli bardasyňa sançgy onuň gapdalyndan süňke tarap gecirilýär. Alyn dişiň deşiginiň ýanynda 0,2 ml agrymysyzlandyrýan erginini girizýärler. Alyn diş kanalyňa (canalis incisivus) girmegiň geregi ýok, eger-de bu bolup geçýän bolsa, ergini goýbermek bilen iňňäniň öňe hereketi 0,5 sm-den uly bolmaly däldir (25-nji surat).



25-nji surat. Alyn diş anesteziýasy geçirilende sanjym ýeri we şprisiň duruşy.

Intranazal (burun boşlugynyň içinden) usuly

Anesteziýanyň tehnikasy. Burun-kentlewük nerwini (n.naso-palatinus) alyn diş kanalyňyň garşy tarapyňyň soňundan, başgaça aýdanyňda, burnuň esasy tarapyndan agyryсызlandyrmak mümkin. Alyn diş kanallarynyň girelgelerini (burun germewiniň iki tarapyndan) örtýän nemli bardasynyň ýuka bolýanlygy üçin, çagalarda agyryсызlandyrmanyň inýeksion däl usulyňy ulanmak mümkin, onuň üçin burnuň nemli bardasynyň içine, dartylan uçastoklaryna (germewiň gapdallarynda burun deşikleriniň ýanynda) 2% nowakainiň ergini bilen öllenen pagtadan edilen tamponjyklary goýmak arkaly, aýratyn-da kiçi çagalarda ulanylýar. Käbir ýagdaýlarda uly ýaşly çagalarda 0,2 ml agyryсызlandyryňan ergini bilen infiltrasiýasyny dokumanyň bu uçastoklarynda geçirmek mümkin.

Agyryсызlandyрма zolagy: kentlewükde gyýak dişiň ýarymyndan – bir tarapyndan, gyýak dişiň ýarymyna – beýleki tarapyňa we bu uçastokda nemli bardasy.

Gaýraüzülmeklik. Has tiz gaýraüzülmesi – damar-nerw dessejiginiň ýaralanmasy. Agyz boşlugynyň içinden anesteziýa geçirilende, gan akması bolsa, ony anestetik bilen dokumalarda goşmaça infiltrasiýasy arkaly togtatmak bolýar.

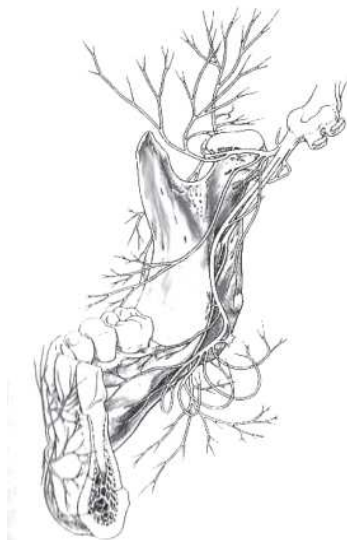
Eňekde (mandibula) periferiki (çetki) geçiriji anesteziýa

Mandibulýar (eňek) we mental (alkym) periferiki (çetki) anesteziýalary geçirilýär.

Mandibulýar (eňek) anesteziýasy

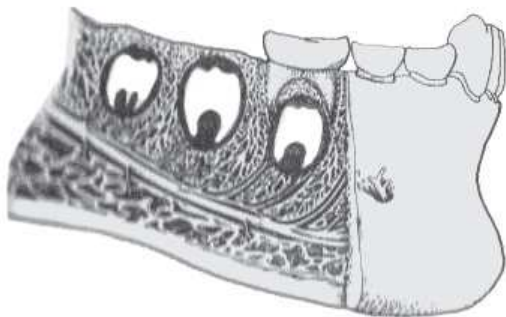
Eňek nerwi (n.mandibularis) – üçürdik nerwiň III şahasy kelleçanagyň esasynda süýri deşigi (foramen ovale) arkaly çykyp, iki şaha: kiçiräk öňdäki – hereketlendiriji şahasyna we ulurak yzky – duýujy şahasyna bölünýär. Hereketlendiriji bölegi ýaňak etini, çeyneýji etleri we ýumşak kentlewügi gataldýan etleri innerwirleýär. Nerwiň duýujy bölegi gulak- çekge, aşaky alweolýar we dil şahalaryny berýär.

Aşaky alweolýar nerwiň (n.alveolaris inferior) mandibulýar (eňek) anesteziýasyna gös-göni aragatnaşygy bolýar, eňek nerwinden aýrylyp, ganat görnüşli etleriň arasyndan geçýär, soňra hereketlendiriji şahasyny, eňek – dilasty nerwini (n.mylohyoideus) berýär we eňek deşigine (foramen mandibulae) girýär (26-njy surat).



26-njy surat. Eňegiň ýarymynyň innerwasiýasynyň shemasy.

Aşaky alweolýar nerwi (n.alveolaris inferior) eňek kanalynda (canalis mandibulae) nerw örümini emele getirip, eňegiň her bir dişine we dişiň ýumşak etlerine şahalaryny berýär. Eňek kanalyň (canalis mandibulae) öňdäki soňunda aşaky alweolýar nerwi (n.alveolaris inferior) ýogyn şahasyny – alkym nerwi (n.mentale) berýär, ol alkym deşiginden (foramen mentale) çykýar, onuň şahalary alkymyň we aşaky dodagyň derisine ýaýraýarlar (27-nji surat).



27-nji surat. Eňegiň dişleriniň innerwasiýasynyň shemasy.

Çagalarda eňegiň deşiginiň (foramen mandibulae) ýerleşşi eňegiň şahalarynyň gyrasyna we alweolýar ösüntgisine aýry-aýry gatnaşykda we ýaşyna bagly bolýar.

Nyşanly punkt. Aşaky alweolýar nerwi (n.alveolaris inferior) eňek deşigine (foramen mandibulae) girýän ýerinde süňkli “gaş” onuň üstüni ýapýar, şonuň üçin nerwi agyrsyzlandyryjy ergini bilen ýuwup geçip bolýan ýeri ýokarda, eňek nerwiniň keşinde ýumşak kletçatkasy bilen doldurylan ganat-eňek giňişliginde ýerleşýär. Erginiň agyrlyk güýji bolany üçin, ol elmydama aşaklanýar. Şonuň üçin, ony göz önünde tutup, nyşanly punkty kesgitlemeli. Çagalarda nyşanly punktunyň ýerleşişiniň daşky parametri eňegiň şahasynyň yzky gyrasyndan – 10 mm, aşaky gyrasyndan bolsa – 22-25 mm aralykda bolýar.

Nyşanly punktuny kesgitlemek üçin eňegiň şahasynyň öňdäki we yzky gyralaryny elläp görmek maslahat berilýär. Nyşanly punktunyň ýerleşişiniň anatomiki aýratynlygyny göz önünde tutup, iňňäni äň deşiginden (foramen mandibulae) birazlyk aňyrrak we ýokaryk eltme has gowy bolýar.

Intraoral (agyz boşlugynyň içinden) usullary

Anesteziýanyň tehnikasy. Çagalarda intraoral bilen mandibulýar (eňek) anesteziýasy tiz-tizden geçirilýär. Sançgynyň edilýän ýeri uly azy dişleriniň çeyneýji üstünden geçýän kese (gorizontal) liniýasynyň we ganat-eňek epininiň gidişi boýunça dikligine liniýasynyň kesişýän nokady bolýar. Bu ýerde iňňäni sanjyp we ergini goýberip, ony süňk boýunça 1,2-1,3 sm süýşürýärler, şprisi garşy tarapa gysardyp, iňňäniň kesigini süňke tarap edip, 0,9-1,0 ml agyryсызландырыan ergini goýberilýär. Ondan soň inýeksiýa edilen ýerini ýumşak dokumalary bilen süňke 1-2 minut basmak gerek bolýar.

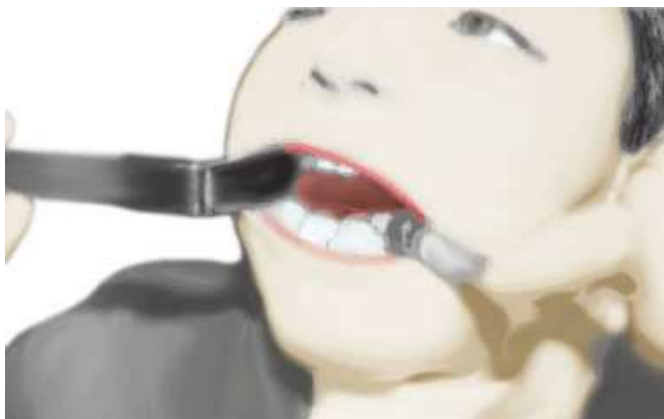Intraoral anesteziýasynyň barmak usuly diýip atlandyrylan usuly hem bolýar, onuň aýratynlygy sançgynyň ýeri eliň barmagynyň kömegi bilen kesgitlenýändiginden ybaratdyr. Çep eliň süýem barmagyny uly azy dişiniň yzyndaky çukurjyga goýýarlar (bu anesteziýany sagda we çepde geçirmekde oňaly bolýar) we onuň iç gapdal gyrasyny elläp görýärler, ol ýere dynmagyň gyrasyny direýärler. Onuň gyrasynyň ýanynda we biraz aşakda nemli bardasyna sançgyny edýärler, ondan soň 1,2-1,3 sm süňk boýunça süýşürüp we şprisi garşy tarapa gysardyp, agyryсызландырыgy erginini girizýärler we bu ýeri tampon bilen gysýarlar.

M.M.Weýsbremiň usuly

M.M.Weýsbremiň usuly boýunça eňegiň dokumalaryny agyryсызландыrmak üçin çagalarda agzy maksimal açylan ýagdaýynda has giň ýaýramasyny aldy. Bu usulda agyryсызландырыgy erginini eňek belentligine (torus mandibulae) eltmekden ybarat bolýar. Eňegiň belentligi (torus mandibulae), eňegiň şahasynyň içki üstünde “gaşdan” ýokarda ýerleşen, ol täç we bogun ösüntgilerinden gidýän iki süňk gerişlerinden emele gelýär. Bu belentligiň (torus) töwereginde ýumşak kletçatkada has ýakyn aralykda üç nerwler: ýanak nerwi (n.buccalis), aşaky alweolýar nerwi (n.alveolyaris inferior) we dil nerwi (n.lingualis) ýerleşýärler. Şeýlelikde, anesteziýa geçirilende nyşanly punkt eňek belentligi (torus mandibulae) bolýar, hökmany

şert – agyz açyk bolmaly, şeýle şertde belentlige (torus) baryp bolýar. Eňek belentliginiň (torus mandibulae) şahanyň ortasyna däl-de, täç ösüntgisiniň esasynda ýakyn ýerleşýändigini belläp geçmeli.

Bu usul boýunça agyryсыzlandyrma şeýle ýerine ýetirilýär: agyz açylan şertinde ganat görnüşli – eňek epininiň we ýaňagyň nemli bardasynyň arasynda keşjagaz kesgitlenýär. Keşjagazyň töwereginde süňke tarap soňky ýokarky uly azy dişiniň çeyneýji üstüniň derejesinden 1 sm aşakda iňňäni eňegiň garşy tarapyndan eltýärler we nemli bardasyna sançgy edýärler. Eňegiň belentliginiň (torus mandibulae) üstüne 0,8-0,9 ml agyryсыzlandyryjy ergini girizýärler, ýumşak dokumalary inýeksiýa edilen ýerinde tampon bilen basýarlar (28-nji surat).



28-nji surat. Agyz boşlugynyň içinden mandibulýar (eňek) anesteziýasy geçirilende sançgynyň ýeri we şprisiň durýan orny.

B.F.Kadočnikowyň usuly

B.F. Kadočnikow torusal anesteziýasyny agyz boşlugynyň alyn ýeriniň (vestibulum oris) üstünden geçirmegi tekliپ edýar. Ol bu usuly ulular üçin tekliپ edipdir. Çagalarda hem westibulýar ýoly (agzyň alyn ýerinden) arkaly torusal anesteziýasyny ýerine ýetirmek bolýar. Eňegiň şahasynyň öňdäki gyrasynyň eňegiň belentligine (torus mandibulae) çenli aralygy çagalarda 0,9-1,2 sm bolýar. Ýarym ýapyk agyzda nemli bardasyny, uly azy dişiniň yzyndaky (retromolýar) üçburçlугyndan ýokarda galtaşýan liniýa boýunça şert bilen

eñegiň şahasyna dowam etdirip, iňňe bilen çümdürip deşýärler (şpris anesteziýa tarapynda ýerleşýär). Iňňäni erginiň yzyndan süňk boýunça birazajyk ýokaryk 1,5-1,9 sm aralyga süýşürýärler, ol ýere 0,9 ml agyrysyzlandyryýan ergini girizýärler.

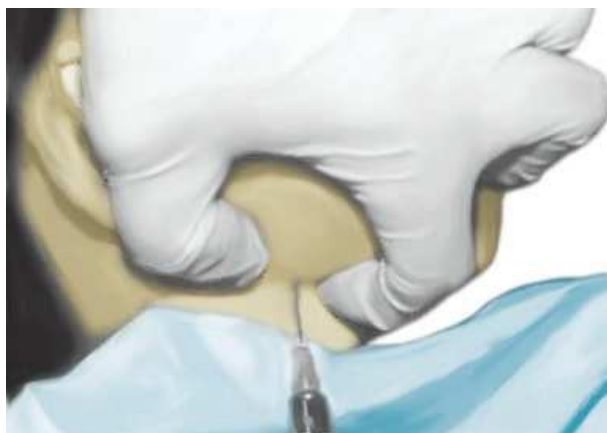Bu usul bilen torusal anesteziýasyny geçirmezden öň anestetik ergini ulanyp, agyz boşlugyny dykgat bilen tämizlemek gerek bolýar. Bu usul bilen agyrysyzlandyryýan ergini nyşanly punktuna dogry elt-mek hemişe mümkin bolmaýandygyny aýratyn belläp geçmeli.

Agyz boşlugynyň daşyndan eňekde geçirilýän anesteziýa usullary

Agyz boşlugynyň daşyndan dört ýol (eñegiň yzyndan, eňegastyndan, duluk astyndan we eñegiň öňünden) bilen anesteziýany amala aşyryp bolýar. Çagalarda has kabul ederlikli we amatly eňegasty we duluk asty ýollary bolýarlar.

Eňegasty usuly. Anesteziýanyň tehnikasy. Çaganyň kellesini galdyryp, ony agyrysyzlandyrmasy geçirilmeýän tarapyna aýlaýarlar. Bu anesteziýany geçirmezden öň geljekde gatyşmaklygy agyrysyzlykda amala aşyrmak üçin sançgy ediljek ýerde agyrysyzlandyryjy ergini bilen derini infiltrirlemek maksadalaýyk bolýar. Çep elniň süýem barmagy we uly (başam) barmagy bilen eñegiň burçunyň töwereginde derisini çekýärler, şeýle edende onuň burçy gowy kesgitlenýär. Burçuň iç gapdalyndan 1-1,2 sm yza çekilip, eñegiň aşaky gyrasynyň derejesinde onuň içki üsti boýunça derisine sançgy edýärler (29-njy surat).

Agyrysyzlandyryjy ergini 0,6-0,8 ml girizip, eñegiň yzky gyrasyna parallellikde 1,8-28 sm aralykda iňňäni süňk boýunça ýokaryk süýşürýärler. Soňra şprisiň porşenini yza, özüňe çekip, ýene-de 0,3-0,4 ml agyrysyzlandyryjy erginini girizýärler, ol eňek deşiginden (foramen mandibulae) 0,3-0,7 sm ýokarda deponirlenýär (saklanýar), ol diňe aşaky alweolýar nerwine (nervus alveolaris inferior) ýeterli ýakyn bolmaly, ol dil nerwine (n.lingualis) hem daş däl bolýar.



29-njy surat. Eňegasty ýol bilen mandibulýar anesteziýasynda sançgynyň ýeri we şprisiň durýan orny.

Eňegasty ýol bilen mandibulýar anesteziýasy çagalaryň agzynyň çäkli açylmasynda, eňeğiň şahasýnda alawlama keselleri we çiş prosesleriniň barlygynda görkezilen.

Duluk asty ýol. Berşe (1922) ulularda eňeğiň kontrakturasyny (eňeğiň trizmasýnda, lat. trismus) azaltmak üçin ganat görnüşli giňişlikde nowokainiň inýeksiýasyny etmegi teklipl edipdir. Berşeniň usuly boýunça derä perpendikulýarlykda gulagyň gradusyndan 2 sm öňe duluk ýaýynyň astyna 2-2,5 sm çuňlugynda iňňe bilen sançgyny geçirýärler. Agrysyszlandyryjy madda eňek nerwiniň (n.mandibularis) hereketlendiriji şahalaryna täsir edýär, ondan soň ganat görnüşli etler gowşaýar we agzynyň has gowrak açmaga mümkinçilik bolýar.

W.M.Uwarow (1927) Berşeniň usuly boýunça inýeksiýa edilýän ýeri, süýri deşiginiň (foramen ovale) ýanynda merkezi anesteziýasy geçirilende ulanmagy teklipl edipdir. Ol iňňäni 4,5 sm çuňluga girizip, anesteziýany amala aşyrypdyr.

M.D.Dubow (1947) Berşeniň usuly boýunça iňňäni 2-2,5 sm çuňluga itekläp, aşaky alweolýar nerwiniň (n.alveolaris inferior) agrysyszlandyrmasy edip bolýandygyny aňypdyr, egerde iňňäni 3-3,5 sm çuňlaşdyrsaň, onda dil nerwiniň (n.lingualis) agrysyszlandyrmasy bolup geçýändigini kesgitlepdir.

Häzirki wagtda Berşeniň teklibi boýunça eňeğiň alawlama keselleriniň kontrakturasyny aýyrmak maksady bilen anesteziýany

geçirmek giñden peýdalanýarlar. Edil şonuň özünde, iňňäni 1,8-28 sm çuňlaşdyrýarlar we 1,2-1,5 ml anestetiki ergini girizýärler.

Agyrysyzlandyrmanyň zolagy. Anesteziýa ýa-da paresteriýa öňünçä diliň ujunda, soňra diliň ýarymynda, agzyň burçunyň ýanynda aşaky dodagyň uçastogynnda, soňra onuň ýarymynda bolýar. Bu bolsa operatiw gatyşmaklygy başlamak üçin belgi bolýar.

Anesteziýanyň derejesi eňeňiň bölümlerinde dürli hili bolýar. Aşaky uly azy we kiçi azy dişleriniň töwereginde doly anesteziýa bolýar. Gyýak we alyn dişleriň töwereginde anesteziýa birneme gowşagrak bolýar, ol aşaky alweolýar nerwleriniň garşy tarapdaky nerwler (alyn we alkym nerwleri) bilen arasynda anastomozyň barlygy bilen düşündirilýär.

Gaýraüzülmek. Gan damarlaryň we nerwleriň şikeslenmesi, infeksiýanyň düşmesi, iňňäniň döwülmesi, trizmanyň ýüze çykması (agzyň çäkli açylmasy). Anesteziýa nädogry geçirilende, iňňäniň uýy küteklenip, süňk üsti gabygyny (periosteum) we çeyneýji etlerini şikeslendirmegi mümkin, ol bolsa periostiti we mioziti döredýär.

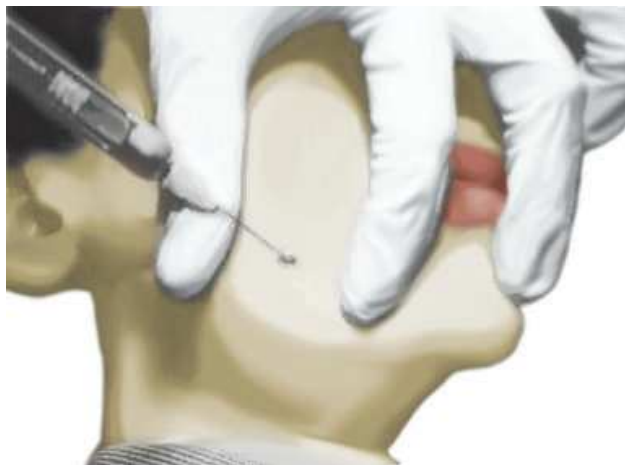Mental (alkym) anesteziýasy

Aşaky alweolýar nerwiniň (n.alveolaris inferior) uly bölegi çagalarda birinji kiçi azy dişine golaý, wagtlaýyn dişlerinde bolsa – birinji uly azy dişine ýakyn bolup, eňeňiň bedeniniň ortasynda eňek kanalyndan (canalis mandibulae) alkym deşigi (foramen mentale) arkaly ýüze çykýar we alkym nerwi (n.mentalis) adyny alýar. Ol alkyma, aşaky dodagyň derisine we nemli bardasyna, ikinji mydamalyk kiçi azy dişinden aşaky birinji alyn dişine çenli alweolýar ösüntgisiniň dodak tarapyňa şahalaryny berýär.

Nyşanly punkt. Çaganyň ýaşyna baglylykda alkym deşiginiň (foramen mentale) ýerleşýän ýeri üýtgeýär. Köplenç göreç liniýasy boýunça gözhana asty we alkym deşikleri ýerleşýärler (“göreç liniýasy” geçirilende çaga kellesini deň şaklaýar we dogry seredýär; göreçden şert bilen liniýany aşak goýberýärler). Bu alkym nerwiniň (n.mentalis) çykýan ýeriniň ýene-de bir bölegi bolýar. Alkym deşiginiň öňden yza açylyandygyny, käte oňa iňňe bilen yzda – uly azy dişleriniň tarapyndan ýakynlaşmak bolýandygyny ýatda saklamaly.

Anesteziýanyň tehnikasy. Agyz boşlugynyň daşyndan geçirilýän usul

Alkym deşiginiň (foramen mentale) töwereginde deride süňke tarap sançgy edýärler, ol ýere 1-1,2 ml agyrсыzlandyrýan ergini girizýärler. Inýeksiýadan soň tampon bilen ýumşak dokumalary we süňki gysmak zerur bolýar (30-njy surat).



30-njy surat. Agyz boşlugynyň daşyndan mental (alkym) anesteziýasy geçirilende sançgynyň ýeri we şprisiň durýan orny.

Agyz boşlugynyň içinden geçirilýän usul

Alkym deşiginiň (foramen mentale) proyeksiýasynda alawlama keselleri prosesiniň ojagy bar bolsa, agyz boşlugynyň içinden (intraoral) ýerli infiltrasion görnüşinde anesteziýany geçirmek mümkin. Ýapyk agyzda şpatel ýa-da Farabefiň gaňyrçajygy bilen kiçi azy dişleriniň uçastogunda aşaky dodagy we ýaňagy çete çekýarler. Geçiş epininden azajyk aşagrakda, nemli bardasynda nyşanly punktuna tarap sançgy edýärler, ol ýere 0,5 ml ergini girizýärler.

Agyrсызlandyrmanyň zolagy. Alkymyň derisi (laýyk tarapy), aşaky dodagyň ýarymy, agzyň alyn ýeri (vestibulum oris), alweolýar ösüntgisiniň nemli bardasy birinji alyn dişinden ikinji kiçi azy

dişine çenli proyeksiýasy boýunça agyryсыzlandyrylýar. Kiçi azy dişleri, gyýak dişi we alyn dişleri az-kem agyryсыzlandyrylýarlar. Mental (alkym) anesteziýasy çagalarda alkymyň derisini, dodagyň nemli bardasyny, gyzyly gyra gaýmasyny, dodak tarapyndan alweolýar ösüntgisini agyryсыzlandyrmak üçin ulanylýar. Eger-de hirurgiýanyň gatyşmaklygy alkymyň ýumşak dokumalarynda, aşaky dodakda geçirilýän bolsa, onda mental (alkym) anesteziýasyny agyz boşlugynyň daşyndan geçirmek maksadalaýyk bolýar.

Gaýraüzülmek. Alkym anesteziýasynda mahsus bolan gaýra-üzülmekligine alkymyň etleriniň wagtlaýyn parezi we ysmasy (ýüz nerwiniň şahasynyň şikeslenmesinde) degişli bolýar. Gan damarlarynyň we nerwiň şikeslenmesi, infeksiýanyň düşmegi mümkin.

Merkezi geçiriji agyryсыzlandyрма

Merkezi ýa-da sütün geçiriji anesteziýasynyň iki usuly bolýar, olar ýerine ýetirilende agyryсыzlandyryan suwuklygy üçürdik nerwiň (n.trigeminus) II we III şahalaryna, ýagny äň nerwine (n.maxillaris) we eňek nerwine (n.mandibularis) eltmekden ybarat bolýar.

Häzirki wagtda hirurgik stomatologiýanyň tejribesinde merkezi geçiriji anesteziýasy çagalaryň ulurak ýaşly toparynda (12-15 ýaşlarynda) ulanylýar. Bu birnäçe sebäpler bilen düşündirilýär:

1. Eňegini (ýa-da äniň) bir ýarymynda esli (uly) şikesli (trawmatik) operativ gatyşmaklyk äniň (ýa-da enegini) bölegini kesip aýyrmak, çekge-eňek bognuny ýazdyrmak (ekzartikulýasiýa), uly täze döremeleri kesip aýyrmak – köplenç klinikalarda geçirýärler, ol ýerde umumy agyryсыzlandyrmagy geçirmegiň mümkinçiligi bolýar.

2. Çagalarda ambulatoriýa şertlerinde hirurgiýa gatyşmaklygy periferiki (çetki) ýa-da infiltrasion agyryсыzlandyrmasy bilen ýerine ýetirilýär, oňa olaryň ýumşak dokumalarynyň we süňkleriniň anatomi we fiziologiki aýratynlygy ýardam edýärler.

Şonuň bilen birlikde, merkezi geçiriji anesteziýasy periferiki anesteziýasy bilen deneşdirilende aýdyň artykmaçlygynyň bolýandygyny belläp geçmeli:

- 1) eñegiň ýa-da äniň ýarymynyň doly agyrysyzlandyrmasy;
- 2) degişli innerwirleýän nerwleri bir inýeksiýasy arkaly dokumalaryň doly agyrysyzlandyrmasy gazanyp bolýanlygy;
- 3) agyrysyzlandyrmanyň has dowamly täsir etmekligi.

Merkezi geçiriji anesteziýasyny geçirmek üçin uzynlygy 6 sm-den kiçi bolmadyk iňňäni ulanmagyň gerekdigini ýatda saklamaly.

Äň nerwiniň merkezi geçiriji anesteziýasy (ganat- kentlewük anesteziýasy)

Öňler (öňki wagtda) bu anesteziýany agyrysyzlandyran suwuklygyny tegelek deşigine (foramen rotundum) eltmek arkaly geçirilipdir. Belli bolşy ýaly, tegelek deşigi arkaly kelleçanagynyň boşlugyndan äň nerwi (n.maxillaris) çykýar. Emma şeýle hem bolsa S.H.Waýsblat 1927-nji ýylda nyşanly punkt diýip, tegelek deşigi däl-de, eýsem ganat görnüşli – kentlewük çukurjygyny saýlap almagy teklipe edýär. Onuň üçin esaslar ýeterlik:

1) äň nerwi (n.maxillaris) tegelek deşiginden (foramen rotundum) ganat görnüşli – kentlewük çukurjygyna girýänçä hiç bir şahalary bermeýär;

2) tegelek deşigine iňňäni eltmek köpsanly gaýraüzülmelere getirip biler, ol bolsa anesteziýanyň ähmiýetini peseldýär;

3) ganat görnüşli – kentlewük çukurjygyna iňňäni eltmek has howpsuz we oňa her hili golaýlaşmak bolýar;

4) agyrysyzlandyran suwuklyk bilen ganat görnüşli – kentlewük çukurjygyny doldurmak arkaly ýönekeý we has doly ähmiýetli agyrysyzlandyrmasy amala aşyrmak bolýar.

Ganat – kentlewük anesteziýasynyň nyşanly punkty – ganat görnüşli – kentlewük çukurjygy (fossa prerygopalatina) bolýar. Ganat görnüşli – kentlewük çukurjygynyň üç diwary bolýar. Çukurjygyň öňdäki diwary äniň tümmegi bolýar, yzky diwary – pahna görnüşli süňkün ganat görnüşli ösüntgisiniň esasy, iç gapdal diwary – kentlewük süňküniň perpendikulýar plastinkasy. Ganat görnüşli – kentlewük çukurjygynyň daş gapdal tarapyndan süňk diwary bolmaýar we çekge asty çukurjygy bilen birigýär. Ganat görnüşli – kentlewük

kanaly aşaklygyna kem-kemden daralýar we uly kentlewük kanalyňa (canalis palatinus major) geçýär.

Ganat – kentlewük anesteziýasynyň ýollary: duluk asty – ganat görnüşli ýol, äň tümmek ýoly, gözhana ýoly, duluk üsti ýol, kentlewük ýoly.

Duluk asty – ganat görnüşli ýol. Anesteziýa geçirmek üçin tragoorbital (kozelok – gözhana) liniýasy (çyzygy) bellik bolýar. Bu çyzygyň ortasyndan duluk ýaýynyň aşagyndan derä perpendikulýar sançgy edýärler, inňäni süňke (pahna görnüşli süňküň ganat görnüşli ösüntgisiniň daşky plastinkasyna) direnmesi bolýança süýşürýärler. Soňra inňäni öňe gysardyp, sähelçe ýerinden iterip, ganat görnüşli – kentlewük çukurjygyna düşürýärler we ol ýere 1,5 ml çenli agyryсыzlandyryan suwuklygy goýberýärler. Bu ýol merkezi geçiriji ganat-kentlewük anesteziýasynyň ýönekeý, ynamdar we howpsuz ýollarynyň biri bolýar.

Äň tümmek ýoly. Äňiň tümmegine ýetenden soň süňki tutup, inňäni ýokaryk, yza we çuňlugyna orak görnüşli ysýna süýşürýärler. Ganat görnüşli – kentlewük çukurjygyna orak görnüşli ysýň içinden girmek üçin, sançmagy başlamazdan ön ýaňagyň epinini öňe, duluk – alweolýar gerşine eltmek zerur bolýar, sançmadan soň epini goýberýärler. Inňe bilen ysýň ortasyna düşmek gerek, ol duluk süňküniň ortaky belentligine laýyk bolýar.

Gözhana ýoly. Çep elni süýem barmagy bilen gözhananyň aşaky gyrasyny elläp tapmaly we ony fiksirlmeli. Sançgysynyň ýeri gözhananyň asaky gyrasynyň ortasyndan azajyk iç gapdalda ýerleşen. Derini biraz aşak çekip, süňküň infraorbital gyrasyna inňe sançgysyny edýärler we birazajyk anestezirleýän suwuklygy goýberýärler. Soňra inňäniň ujuny ýokaryk gönükdirýärler we infraorbital gyrasynyň üstünden geçirýärler. Inňäni gözhananyň aşaky diwary boýunça çuňlugyna gysarnyksyz ugradýarlar. Inňäniň hereketinden ön agyryсыzlandyryan suwuklygy goýberýärler, şonuň netijesinde gözün bäbenegi, nerwleri, gözün damarlary ýokaryk süýşürilýärler. Inňäni gözhananyň aşaky diwary boýunça çuňlugyna 1,5-1,8 sm süýşürýärler we 1,5 ml çenli agyryсыzlandyryan suwuklygy girizýärler.

Bu anesteziýa geçirilende gözün bäbenegine, damarlara we nerwlere zyýan ýetirilmegi mümkin. Şonuň ýaly-da gözhanany infisirlemek mümkin. Bu gaýraüzülmeleriň önüni almak üçin, aseptikany we arassaçylygy gyşarnyksyz berjaý etmek gerek we iňňäni öňe süýşürmeden öň agyrysyzlandyran suwuklygy bilen dokumalaryň gidropreparowkasyny geçirmeli bolýar.

Duluk üsti ýoly. Anesteziýanyň geçiriliş usuly duluk asty usuly ýaly bolýar, ýöne inýeksiýanyň ýeri tragoorbital liniýasynyň ortasynda duluk ýaýynyň astynda däl-de, eýsem onuň üstünde ýerleşýär. Deriniň iňňe bilen sanjylýp deşilmesi biraz ýokardan aşak, ganat görnüşli ösüntgisine gönükdirilýär. Bu ýoluň çekge-eňek bognunyň kontrakturasynda we ankilozynda aýdyň artykmaçlygy bolýar.

Kentlewük ýoly. Agzyň açyklygynda periferik geçiriji kentlewük anesteziýasynyň nyşanly punktunyň ýerine iňňäni kentlewügiň nemli bardasyňa sançýarlar. Soňra uly kentlewük deşigine düşüp, iňňäni süýşürüp, bir wagtda agyrysyzlandyran suwuklygyny ganat-kentlewük kanaly boýunça ýokaryk 1,5-2 sm çuňlugyna çykarýarlar. Ondan soň 1,5 ml çenli agyrysyzlandyran suwuklygyny goýberýärler. Bu ýol ýönekeý we amatly bolýar, ýöne onuň wajyp kemçilikleri hem bar; bu usuly agzyň çäklenen açylmasynda ulanyp bolmaýar, şonuň ýaly-da geçiriji anesteziýasynyň intraoral usulynyň hemme kemçilikleri onda bolýar.

Süýri deşigiň ýakynynda eňek nerwiniň anesteziýasy

Süýri deşik (foramen ovale) kelleçanagyň esasynda çekge asty çukurjygynyň ýokarky diwarynyň iç gapdal – yzky uçastogynda ýerleşen. Häzirki wagtda üstünlik bilen süýri deşigiň ýakynynda anesteziýanyň 4 ýoluny ulanýarlar: duluk asty ýoly, duluk üsti ýoly, eňek ýoly we aşaky orbital ýoly.

Duluk asty ýoly. Duluk ýaýynyň astyndan, tragoorbital liniýanyň ortasyndan derä perpendikulýar dokumalaryň çuňlugyna pahna görnüşli süňkün ganat görnüşli ösüntgisiniň daşky plastinkasyna çalaja degýänçä iňňe bilen sançma geçirýärler, iňňäniň giren çuňlugyny

ortaky barmak bilen fiksirleýärler, soňra iňňäni bu aralygyň ortasyna çenli çekip, öňe süýşürýärler, ýene-de 150 burça egmek bilen fiksirlenen çuňlugyna çümdürýärler we 1,5 ml agyryсызландыры́an suwuklygy girizýärler.

Duluk üsti ýoly. Duluk üsti ýolunyň duluk asty ýolundan tapawutlygy iňňe bilen deri sançmasyny duluk ýaýy astyndan däl-de, eýsem onuň üstünden edýärler, biraz ýokardan aşak bolýar.

Eňek ýoly. S.N.Waýsblatyň gözegçilik etmegi boýunça süýri deşigi elmydama eňek deşigi bilen bir frontal tekizliginde ýerleşen. Iňňäniň sançmasyny agyz boşlugynyň daşyndan periferik (çetki) geçiriji mandibulýar (eňek) anesteziýasynyň geçirilýän ýerinden eňegasty ýoly bilen ýerine ýetirýärler. 1 sm-e golaý geçip, iňňäni eňeğiň şahasynyň içki üsti boýunça däl-de, ondan 7-100° burçuna ýakynlykda gysardyp ugraýarlar, ol duluk ýaýynyň aşaky gyrasyna sançmasynyň ýerine deň bolýar. Iňňäniň hereketiniň önünden suwuklyk goýberip, ony öňe süýşürýärler we 1,5 ml agyryсызландыры́an suwuklygy girizýärler.

Gözhana ýoly. Iňňe sançmasynyň çuňlugyny kesgitlemek üçin belligi tragoorbital liniýasynyň uzynlygy bolýar. Iňňe sanjyljak ýeri gözhananyň daşky burçunyň ýanynda gözhananyň aşaky gyrasynyň öňdäki üstünde ýerleşen. Derä sançmasyndan soň biraz anestetik girizýärler we iňňe bilen gözhananyň aşaky gyrasyndan onuň diwarynyň ugruna geçýärler. Hemme wagt süňk bilen gatnaşykda bolup we suwuklyk goýberip, iňňäni gözhananyň aşaky diwary boýunça ýerinden süýşürýärler. 2 sm çuňlukda iňňe süňk bilen gatnaşygy ýitirýär. Bu bolsa iňňäniň gözhananyň aşaky yşy arkaly çekge asty çukurjyga düşendigini aňladýar. Suwuklygy girizip, iňňäni birneme ortasyna egip, ony ýene süýşürýärler, pahna görnüşli süňküň ganat görnüşli ösüntgisiniň daşky plastinkasyna düşýärler, onuň yzky gyrasynyň ýanynda süýri deşik ýerleşýär. Iňňäni aýdylan ugurda uzynlygy tragoorbital liniýasyna deň bolan çuňlugyna süýşürmek gerek, ol ýere 1,5 ml agyryсызландыры́an suwuklygy girizýärler.

Çagalarda merkezi geçiriji anesteziýasyny diňe ekstremal (adadan daşary) şertlerde ulanyp bilinmeýändigini belläp geçmeli.

IX BÖLÜM. ÇAGALYK DÖWRÜNDE DIŞ SOGURMAGA BOLAN GÖRKEZMELER

**Odontogen sowuklama prosesinde dişi sogurmaga görkezme-
ler.** Periodontit kariýes netijesinde anatomiki hem-de funksional äh-
miýetini ýitiren hemişelik we süýt dişleri sogurýarlar. Diňe bir kökli
hemişelik dişleriniň kök kanalyny petiklemek netijesinde saklap bol-
sa, onda ony aýyrmaýarlar. Köplenç köp kökli süýt dişlerini aýyrýar-
lar. Köküň kistasynyň 90%-i we odontogen osteomielitiň 80%-i süýt
we hemişelik birinji molýarlarda duş gelýär.

Süýt dişleriň molýarlarynyň periodontitindäki dowamly sowuk-
lama ojagy hemişelik dişleriň ýok bolmagyna getirýär.

Çaganyň uly kökli çeyneýji süýt dişlerini ir aýyrmak äňňň ös-
megine getirýär. Öz wagtynda emeli diş premolýarlary geýdirseň,
onda ilkinji hemişelik molýarlary diş hataryny garyşdyрмаýar. Ýüze
çykýan deformasiýany gutarnykly ortodontik usul bilen aýyrýarlar.

**Dowamly periostitde süýt dişleriň molýarlaryny aýyrmagyň
kliniki we rentgen görkezmeleri:**

- a) konserwatiw bejeriş öz netijesini bermese;
- b) sowuklama ojagy okara boşlugyna we hemişelik dişleriň folli-
kulalaryna ýaýrasa;
- ç) hemişelik dişiň başlangyjy ölende.

Odontogen periostit: iriňli ýiti periostitde süýt dişlerini sogurýar-
lar. Şol wagtyň özünde dişi soguryp, süňk üsti absessi açmak bolýar.
Hemişelik dişler özüniň anatomiki we funksional ähmiýetini ýitiren
bolsa hem sogurylýar.

Ýiti we dowamly osteomielitde bir kökli hemişelik dişler özüniň
anatomiki we funksional bahasyny ýitirýär, şeýle hem hemişelik
dişleriň başlangyjy ölen ýagdaýynda sogurýarlar.

Odontogen absceslerinde, ýüzüň ýumşak dokumasynyň flegmo-
nasynda we agyz boşlugynyň iriňli ýiti sowuklama ojaklarynda süýt
we hemişelik köp kökli dişleri sogurmaly.

Äñ we eñek dişleriniň şikeslerinde dişleri sogurmaga bolan görkezmeler

Gyşyk çykanynda, süýt dişleriniň köki we täji döwüleninde doly aýrylýar. Hemişelik dişleriň köki diş boýunjygyna ýa-da kökün bölegine çenli döwülen hem bolsa olary aýyrýalar. Infisirlenen süýt we hemişelik dişler, hemişelik intakt dişler döwügiň çyzygynda ýerleşen bolsalar, şeýle hem döwülen dişin bölekleri ýumşak dokumalara zeper ýetirýän bolsa, onda olary sogurmaly.

Patologiki diş gatnaşyklarynda dişleri sogurmaga bolan görkezmeler

Süýt dişleriniň kökünüň fiziologiki sogrulmasynyň togtan ýagdaýynda hemişelik dişleriniň öz wagtynda çykmagy üçin olary sogurýalar. Ortodontiki bejerişde toplumly ýa-da distopirlenen dişleri sogurýalar. Gyýak dişleriň distopiýasynda birinji premolýary we anatomiki bahasy bolmadyk dişleri sogurmaly.

Dişleri sogurmak üçin absolýut garşy görkezmeler ýok. Gan, endokrin, ýürek-damar ulgamynyň kesellerinde diş stasionar şertlerinde ýöriteleşdirilen otagda sogurýalar.

Dişi sogurmagyň hirurgiki aýratynlyklary

Çagalaryň dişini sogurmagyň hirurgiki bejergisi hem birnäçe tapgyrdan ybarat: atagzyny goýmak, hereketlendirmek, atagzyny berkitmek, diş öýjüginde diş çykarmak, arassalamak, diş öýjüginin gyralaryny ýakynlaşdyrmak. Süýt dişleri sogurlanda atagzynyň hemişelik dişleriň başlangyjyna zeper ýetirip bilýänligi üçin, ony çuň goýbermek hökman däl. Başlangyja zeper ýetmez ýaly, diş öýjüginini seresaplylyk bilen gyryp arassalamagy geçirmeli we hirurgiki bejergisi diş öýjüginin gyralaryny ýakynlaşdyrmak bilen tamamlanýar. Diş sogrulandan soň çaganyň agyz boşlugyna goýlan hasany dişlemäge bermeli däl, sebäbi olar aýrylanda aspirasiýa bolup biler, ondan başga-da hasa gany toplaýar we dişin kökündäki öýjükleri özünüň biologiki goraýjy-

lygyny ýitirýär. Şonuň üçin, kökündäki öýjükleriň gyralaryny hasa bilen doldurmak ýeterlik.

Çaganyň dişini sogurmak oňat agyryсызlandyrmadan soňra geçirilýär. Ýerli ýa-da umumy agyryсызlandyrma görkezmeler boýunça geçirilýär (geçiriji ýa-da infiltrasion) hereketlenýän süýt dişlerini applikasion agyryсызlandyrma usulynyň kömegi bilen sogurýarlar (anestezin, dikain, piremakain we beýleki daşyna ulanylmak üçin niýetlenen anestetikler).

X BÖLÜM. ÝÜZ-ÄŇ-EŇEK TÖWEREGINIŇ ALAWLAMA KESELLERI

Äň we eňek sünkleriniň periostiti

Odontogen periostiti – äň we eňek sünkleriniň sünk üstüniň gabygynyň sowuklamasydyr. Sowuklama prosesi – infisirlenen dişde we parodontyň sowuklan dokumalarynda bolup biler. Çagalarda ýiti odontogen periostit özbaşdak nozologiki görnüş bolup, ondan başga-da dişin ýumşagynyň sowuklamasy görnüşinde hem ýüze çykyp biler. Periodontitiň ähli ýiti görnüşleri sünk ösüntgisiniň iriňlemeginden başlanýar. Ol bolsa, äň sünkleriniň ýiti odontogen osteomielitiniň görnüşleriniň biridir. Şeýle hem äňleriň osteomielitiniň ähli dowamly görnüşleri netijesinde dowamly periostit, dowamly granulirleýji periodontit döräp bilýär. Kliniki geçişi we patomorfologiki görnüşi boýunça olar serrozly, ýiti, iriňli ýiti we dowamly periostite bölünýärler.

Serroz ýiti periostit

Etiologiýasy, patogenezi, patomorfologiki görnüşi. Odontogen periostit diş ýumşagyndaky ýa-da periodontitdäki sowuklama hadysasy diş örtüp duran sünk dokumasyna ýaýraýar, ol bolsa äni gurşap alýar. Diş mylkygynyň emele geliş, ösüş, dişleriň çalşyş döwründe we äň sünkleriniň döwürlerinde sowuklama hadysasy diş mylkygyndan ýa-da periodontdan sünk dokumasyna we periosta geçip bilýär. Ösüp gelyän sünkleriň periosty fiziologiki oýanyjylykly ýagdaýda bolýar

we dürli gyjyndyryjylara ýeňil täsir edýär. Dişiň mylkygynyň ýa-da periodontyň sowuklamasynda damarlaryň gipermiýasy süňkün beýni boşlugyndan periosta, agyz boşlugynyň nemli bardasynyň damarlaryna ýaýraýar we ýumşak dokumada giň perifokal sowuklama ojagyny emele getirýär. Keseliň başlangyç tapgyrynda periostyň serrozly ýiti sowuklamasy emele gelýär. Morfologiki taýdan damarlaryň gipermiýasy, periostyň alawlamasy we öýjük infiltrasiýasy bilen tapawutlanýar. Periost ýognaýar, süýümleriniň arasy serrozly alawlamasy bilen bölünýär. Soňra serrozly sowuklama iriňli görnüşe geçýär.

Klinikasy. Serrozly ýiti periostitde periost ýognaýar, palpasiýada agyry bildirýär. Hadysa köplenç alweolýar ösüntgisiniň westibulýar ýüzünde ýerleşýär, ýöne äňiň bedenine hem ýaýrap bilýär, ýagny “sebäpli” dişiň daşyna çykyp bilýär. Alawlan periost töwereginde agyz boşlugynyň nemli bardasy gyzaran we çişen. Alawlama agyz boşlugynyň we ýüzüň ýumşak dokumalaryna ýaýraýar. Çekge ýa-da dodak dokumalarynyň göwrümi patologik ojagyň ýerleşişine görä ulalýar. Limfa düwünlerinde limfadenit döreýär. Çaga ynjalyksyzlanýar, ukusy bozulýar, işdäsi kesilýär, bedeniniň gyzgyny subfebrile ýetýär. Serrozly ýiti periostit keseliň aýratyn görnüşi hökmünde aýratynlandyrylmaýar. Oňa diş ýumşagynyň we periodontyň perifokal hadysasy hökmünde garalýar. Hadysa 3-5 ýaşly çagalaryň dürli dişlerinde diş mylkynyň ýiti alawlamasy netijesinde döräp bilýär. Pulpit çagalarda ýiti periostitiň erbet alamaty hasaplanýar, onda alawlama hadysasy ýokary işjeňlikde geçýär, çaganyň bedeniniň garşylyk görkezmesi pes bolýar. Çagadaky serrozly ýiti periodontyň ýiti sowuklamasynyň ýa-da üznüksiz sowuklama ojagynyň ýitileşmegi bolýar. Serrozly ýiti periostit käbir ýagdaýlarda ýüzüň ýumşak dokumasynda sowuklama infiltratyna öwrülýär. Infiltrat birnäçe günläp, “sebäpli” diş aýrylandan soň hem saklanýar, bu bolsa hadysanyň nädogry anyklanmagyna getirip biler.

Bejerilişi. Serrozly ýiti periostitiň bejeriliş usuly hadysanyň görnüşine, pulpite ýa-da periodontitligine bagly. Kiçi ýaşly çagalara ýerli bejergiden başga-da sowuklama garşy umumy bejergi geçirilýär. Onda sulfanilamid serişdeleri, kalsiý glýukanaty günün dowamynda 3-4 gezek ulanylýar, suwuklyk köp içirilýär. Bejergi düşek düzgüninde geçirilýär.

Iriňli ýiti periostit

Patogenezi, patomorfologiýasy. Sowuklama serrozly periostit görnüşinde geçýär. Iriňli ekssudat periodontdan beýni maddasy we süňküň beýni boşlugy boýunça süňk üsti ýüzüne ýaýrap, daşky gatlagyny bozýar we süňk üstüne ýetip, ony süňkden aýyrýar. Süňk üsti süňküň gabyk maddasyndan aýrylyp, ýokarylygyna galýar. Suwuk ekssudat we iriň periostitiň aşagynda toplanyp süňk üsti we süňk asty abssesterini emele getirýär. Iriňli ýiti periostit iki tarapa hem ýaýraýan hadysany emele getirýär. Süňk üsti ölýär we ereýär, ekssudat bolsa lakunar sorulmasynyň netijesinde nemli bardanyň aşagyna süýşýär. Süňküň gabyk maddasy iriňli ekssudat bilen birleşip, infisirlenýär we bölekleyin bozulyp başlaýar. Şol bir wagtda gyjyndyrma jogap edip, alawlan süňk üsti gabygyň ýaş gatlagyny emele getirýär, ol bolsa patologiki ojagy daşky dokumalardan aýratynlaşdyrýar.

Sowuklama näçe işjeň geçse, şonça-da destruktiv hadysalary ýokary derejede bolýar we tersine, kesel näçe ýuwaş geçse, şonça-da proliferativ we plastiki hadysalary aýdyň ýüze çykýar.

Klinikasy. Iriňli ýiti periostitleriň çaga hirurgik stomatologiýasy kafedrasynyň gözegçiliginde bolanlaryň 80%-inde hadysa uly azy süýt dişlerinde ýa-da aşaky we ýokarky äňleriniň hemişelik molýar töwereginde bolýar. Keseliň çeşmesi – pulpasynda ýa-da periodontynda dowamly alawlama ojagy bolan dişlerdir. Iriňli ýiti periostit alweolýar ösüntginiň westibulýar ýüzünde ýerleşýär, ýiti osteomielitde bolsa alweolýar ösüntginiň iki tarapynda hem ýerleşip bilýär we äňiň bedenine ýaýraýar. Kiçi ýaşly çagalarda tiz we ýiti ýüze çykýar. Pulpanyň ýa-da periodontyň ýiti sowuklamasynyň döwürleri birnäçe sagadyň dowamynda üýtgäp bilýär. Bu keselde bedeniň gyzgyny ýokarlanýar (38-38,5C). Çaganyň umumy ýagdaýy orta agyrylykda ýa-da agyr. Ýüzüniň ýumşak dokumasynyň çişmesi bolýar. Çişme ýokarky äňe ýaýrap, gözasty, burun, dodak, ýokarky dodak töweregine geçýär, göz depejigi ýapylýar we gysylýar. Eňekdäki alawlama eňeğiň töweregine ýaýraýar. Ýüzüň dokumasy iriňli ojak bilen birleşip, ýumşak dokumalaryň sowuklama infiltrasiýasyny emele getirýär. Eňegasty limfa düwünleri limfadeniti we periodentiti emele getirýär. Çaga özüniň agyryan ýerini tutup, aşaky äňiň hereketini çäklendirýär.

Barlanynda nemli bardasy çişen we gyzaran bolýar. Abssesiň ýerinde ýerleşen ýygırt çişýär. Iriňli ekssudatyň toplanmagy we süňk üsti gaty zaýаланmagy netijesinde flýuktuasiýa alamaty peýda bolýar. Infisirlenen diş patologiki hereketlenip başlaýar.

Ganda EÇT 30-40 mm/s çenli beýgelyär, leýkositoz 20,0-25,0, 10 g/A ýetýär. Ak ganyň formulasy 1-2 günün dowamynda süýşýär. Çagalarda keseliň kesgitlenmegi kyn, ol lukmanyň önünde uly jogapkärçiligi döredýär. Keseliň kliniki görnüşleri A.I.Ýewdokimowyň, T.Y.Wasilýewiň sowuklama hadysasyny teswirleýişleri boýunça kesgitlenýär. Çagalarda onuň ýiti osteomielit bilen köp alamatlary meňzeş bolýar. Iriňli ýiti periostitiň ýiti odontogen alamatlaryna şular degişli: “sebäpli” dişiň kariýes netijesinde bozulmagy, ýygırtlaryň çişmegi, gübermegi emele gelýär. 2-3 dişiň nemli bardalary gipermirlenen, patologiki ojak äniň alweolýar ösüntgisiniň bir tarapynda ýerleşýär (köplenç agyz boşlugynyň alyn ýeri tarapynda). Flýuktuasiýa alamaty hemişelik däl we süňk üsti bozulanda ýüze çykýar, iriň nemli bardanyň aşagyna ýaýraýar. Kesel çaganyň umumy ýagdaýy we ýerli alamatlaryň ýüze çykyş derejesi esasynda gutarnykly kesgitlenýär. Umumy ýagdaýy agyr, deri örtükleri agaran, ýaýran iriňli subperiostal ýaralary bolýar, iriňli ýaralar alweolýar ösüntginiň iki tarapynda hem ýerleşýärler.

Käbir ýagdaýlarda keseli ex juvantibus esasynda goýarlar. Çaganyň ýagdaýy hirurgiki bejergisinden 1-2 günden soň gowulaşýar, ýaradaky iriňiň mukdary azalýar ýa-da бүтинleý aýrylýar, dowamly periostitiň kliniki alamatlary ýitýär. Çagalarda keseliň özbaşdak kliniki görnüşi ýiti we gysga wagtlaýyn geçýär. Hirurgiki bejergisiniň kömeginden soň azyndan 3-4 gün hadysa dowam edýär. Hirurgiýa bejergisiniň kömegi bilen keseliň öňi wagtynda alynmadyk ýagdaýynda ol ýiti odontogen osteomielite geçýär.

Bejerilişi. Çagalyk döwründe sowuklanlary ençeme ýagdaýlarda hassahanalara ýerleşdirýärler. Iriňli ýiti periostitde hirurgiki bejergisi we sowuklama garşy bejergi ulanmaly. Hirurgiki bejergide subperiostal iriňlemäni açýarlar we infisirlenen dişi sogurýarlar. Çagalarda sowuklama netijesinde ýognan periostitini kesgitlemek kyn däl. Ekssudatyň akymy üçin süňk üstüni giňişleýin kesýärler. Çagalarda

da açylan ojagyň wagty süňk gan bilen gowy üpjün edilýär. Şonuň üçin giňişleýin kesikler uly kynçylyk döretmeýär. Lukman ýokarky äňde kesik edeninde ägä bolmaly. Kiçi ýaşly çagalaryň ýokarky äň süňkünde daşky kortikal gaty ýuka bolup, ol ýiti alawlamada tiz ýaralanyp bilýär ýa-da ýokarky äň sinusynda açylýar. Kentlewükdäki abs-ses açylanynda nemli barda bilen bilelikde süňk üstüni hem kesmeli, ol ýaralaryň gyralarynyň ýelmeşmeginiň önüni alýar.

Infisirlenen süýt dişlerini anatomiki ýeri boýunça möhümli-ligine bagly bolmazdan aýyrmak gerek. Esasan bu düzgüni molýar süýt dişleriň töwereginde gabat gelen halatynda göz önünde tutmaly. Hemişelik dişleri täjiniň bozulan we funksional gymmatlygyny ýiti-ren ýagdaýynda sogurýarlar. Dişi we subperiostal abs-sesi aýyrmagy bir wagtda ýerine ýetirmeli.

Ambulatoriýa şertlerinde sowuklama garşy we antibiotik bejer-gini sulfanilamid serişdelerini ulanmak arkaly geçirýärler. Ony 3-5 ýaşly çagalarda 0,5g-dan günün dowamynda 4 gezek belleýärler. Sta-sionarda bolsa deri içine goýberilýän antibiotikleri ulanýarlar. Kalsiý glýukanaty 0,5g-dan günün dowamynda 3-4 gezek içilýär. Agyryny aýyrmak üçin analgetikleri, rahatlandyrmak üçin erbet ukusyzlykda brom serişdelerini we walerianany ulanýarlar. Suwuklygy köp içmeli. Ýumşak dokumanyň sowuklama infiltratynda we limfa düwünleriniň periadenitinde UWÇ bejergisi belleniýär (5 gezekden az bolmaly däl). Indifferent melheminiň daşky daňylary (wazelin, kamgora) ula-nylýar.

Netije. Iriňli ýiti periostit hirurgiki bejergisinden 3-5 gün ge-çen soň yzyna gaýdýar. Çaganyň ýagdaýy gowulaşyp, gyzgyny pese düşmedik ýagdaýynda ýiti osteomielit döräp bilýär. Onda näsagy öz wagtynda hassahana ýerleşdirip, ilkinji 2 günün dowamynda bejeriş kömegi berilmese, iriňli ýiti periostit äňleriň ýiti osteomielitine geçýär.

Dowamly periostit

Etiologiýasy, patogenezi we patomorfologiýasy. Çagalaryň ýüzüniň süňki onuň ýüz skeletiniň ösüş döwri bilen bile ösýär. Pa-tologiki gyjyndyrmada süňk üstünde bolup geçýän fiziologiki dart-

gynlylyk has güýçlenýär. Dowamly odontogen sowuklama hadysasy periosty gyjyndyryp, ol hadysa ýaş süňkleriň artykmaç öndürilmegine getirýär. Süňkler äňleriň üst ýüzünde berkidilen ýaly bolup gurulýar. Dowamly periodontit we ýiti periostit dowamly periostitiň döremegine sebäp bolup çykýar. Şikeslenme alan çagalarda süňk üstüniň mekaniki gyjyndyrmasýndan hem ösüp bilýär.

Ýönekeý we ossifisirleýji periostitler hem bolýar. Ýönekeý periostitde emele gelen süňk bejergiden soň yzyna ösýär, ossifisirleýjide bolsa, eýýäm onuň irki tapgyrynda süňkleriň ossifikasiýasy bolup geçýär we hadysa giperostoz bilen tamamlanýar.

Klinikasy. Süňkler dowamly periostitde ýognaýar. Patologiki ojak palpasiýada agyrýar, ýylmanak ojakdaky ýumşak dokumanyň gowşak sowuklama infiltrasiýasy bolýar. Deri öýjükleri üýtgedik, dowamly periodontitde periostit ilki dowamly bolýar, süňk ýognamasy çäkli, tegelek görnüşinde we hadysa kök kistasyny ýada salýar. Patologik ojak süýt ýa-da aşaky äňiň ilkinji hemişelik molýarynda ýerleşip bilýär. Dowamly periostit dowamly odontogen osteomielitiniň produktiw görnüşinde ýüze çykýar. Süňküň göwrümi şu ýagdaýda 3-4 gezek ulalyp bilýär.

Aşaky äňiň rentgenogrammasýnda ýaş süňküň dokumasy näzijek gatlakly cyzyk görnüşinde görünýär we ol süňküň gabyk gatlagýndan çykýar. Täze dörän süňküň gatlagy içki tapgyrda has anyk görünýär. Dowamly periostiti kesgitlemäge ýokarky äňiň rentgen barlagy uly kömek edýär.

Anyklanylyşy. Kesel näsagyň anamneziniň, klinikasynyň we rentgen suratlandyrmasyň esasynda kesgitlenilýär.

Bejerilişi. Dowamly odontogen periostiti bejermek üçin infisirlenen ojagy aýyrmaly. Periostdaky hadysa infisirlenen dişi aýranyňdan soň yzyna gaýdýar. Dowamly periostitiň bejerilişi osteomielitdäki ýaly geçirilýär. Fizioterapiýany ulanmak bilen (1-2% kaliý iodid erginiň elektroforezi görnüşinde) gowy netijeleri gazanmak bolýar.

Netije. Öz wagtynda we dogry geçirilen bejergiden soň patologiki ojakdaky hadysa yzyna gaýdýar. Uzaga çeken keselde ösýän ýaş süňk maddalary ýetişen ýokary sklerrozly süňke öwrülýär.

Hadysa giperostoz bilen tamamlanýar.

Äň we eňek süňkleriniň odontogen osteomieliiti

Ýüz süňküniň osteomieliiti süňke süýşýän ýoluna we hadysanyň ösüş görnüşine baglylykda 3 görnüşe bölünýär: **odontogen, gematogen we şikeslenme**. Statistik maglumatlara görä, äňlere zeper ýetende ýokanç kesel odontogen ýol bilen geçýär.

Çagalyk döwründe, Moskwadaky kliniki stomatologiýa kafedrasynyň maglumatlaryna görä, 26 ýylyň dowamynda 80% odontogen, 9% gematogen, 11% şikeslenme osteomieliiti hasaba alnypdyr. Çagalarda bu 3 görnüşü adaty iriňlediji bakterial flora döredýär. Osteomieliitiň aýratyn hem şu görnüşleri bolýar: inçekesel, merezýel, aktinomikotiki. Häzirki wagtda inçekesel we merezýel osteomieliiti duş gelmeýär. Aktinomikoz osteomieliiti odontogen hadysasynyň bir görnüşü hasaplanylýar, sebäbi ýokanç kesel dişiň kariýesiniň netijesinde bozulan dokumadan geçýär. Çagalardaky osteomieliitiň görnüşleri olaryň ýaş aýratynlygyna bagly: 3 ýaşa çenli gematogen osteomieliiti, 3 ýaşdan 12 ýaşa çenli çagalardaky osteomieliitiniň 84 göterimi odontogen ýoly bilen geçýär.

Ýiti odontogen osteomieliit

Etiologiýasy. Odontogen osteomieliiti – äň süňklerinde döreýän ýokanç alawlama keselidir. Ýokanç keseliň alawlamasy – kariýes ýa-da infisirlenen dişler. Dişler skeletiň beýleki bölümlerinde duş gelmeýär, äň süňkleriniň anatomiki aratynlyklaryny kesgitlemäge äňdäki süňk dokumasy bilen infeksiýa çeşmesi galtaşyp durýar. Bu özboluşly mehanizm beýleki ýokanç kesellerini döredýän mehanizmlere meňzemeýär. P.P. Lwowyň belleýşi ýaly: “Dişler we süňkleriň dişlere bolan gatnaşygy – äňleriň osteomieliitine aýratynlyk berýär, dişler çalt keselleýär, olar arkaly ýokanç kesel düşüp bilýär. Çagalarda ýokanç keseliň 80-87% äňiň we eňegiň birinji, hemişelik we süýt azy dişlerinde bolýar. Oňa kariýes netijesinde bozulan dişler degişli. Osteomieliit kökdäki kistanyň iriňlemeginiň ýa-da diş etiniň patologiiki jübülerinden agyz boşlugyna bakterial floranyň düşmeginden döräp bilýär.

Odontogen osteomieliti pulpanyň we periodontyň ojagyndaky bakteriýalar döredip biler. Iriňli ojakda streptokoklar, ak tylla stafilokoklar, taýajyk görnüşli bakteriýalar we iriň dörediji kiçi bedenjikler duş gelýär.

Patogenezi. Sünküň sowuklamagy üçin diňe ýokanç keseliň düşmegi ýeterlikli däldir. Ýene-de ýokanç keseliň wirulentligini ýokarlandyran ýa-da bedeniniň garşylygyny gowşadýan dürli faktorlar gerek. Kiçi ýaşly çagalaryň bedeniň umumy goraýjylyk täsirleşmesiniň we ýerli dokumasynyň kesele garşy göreşijiliginiň ýagdaýy, nerw, endokrin, limfa ulgamlaryna we beýleki beden agzalaryna bagly. Şeýle hem ýadawlyk, bedeniň üsemegi, ýokanç kesellerinden soňra bedeniň gowşamagy (gyzamyk, garamyk, iç geçme) keseliň döremegine ýardam edýär. Gysg aýlary ýiti odontogen osteomielit äň sünklerine giňişleýin zeper ýetirýär. Dişleriň gurluşynyň aýratynlygy gan we limfa aýlanşygy, ösüp gelýän äň sünkleriň işjeňligi we gurluşy keseliň ýaýraýşyna täsir edýär.

Patologiki anatomiýasy. Ýiti osteomielitiň esasynda iriňli hadysa durýar, ol sünk maddasyny eredýär we sorýar. Keseliň başynda işjeň gyzarma, alawlama we sünküň beýni öýjükleriniň lifiltrasiýasy bolup geçýär. Damarlaryň gipermiýasy agyz boşlugynyň nemli bardasynyň damarlaryna we äňi gurşaýan ýumşak dokumalara ýaýraýar. Ýüzüň ýumşak dokumasynyň we nemli bardasynda sowuklama infiltrasiýasy bolýar. Sünkde sowuklama ojagynyň döremegi bilen ýumşak dokumalaryň we periostyň ýiti sowuklamasy başlanýar. Iriňli ekssudat sünkdäki ýilik boşlugy we sünküň gurluşy boýunça ýaýraýar. Sünküň gatlakly maddasynyň öz içine alan hadysa äňi örtüp duran gabyk madda ýaýraýar.

Hadysa sünküň ähli elementlerine zeper ýetirýär (äň sünküň ostiti we panostiti). Iriňli ekssudat toplanan ojakda sünk maddasynyň ösmegi hem eremegi bolup geçýär. Iriňli ekssudat sünkden sünk üstüne geçýär we ol sünkden aýrylyp, ýaýran sünk üsti we sünk asty abscessleri emele getirýär. Alawlamanyň ýaýraýyş depginligi çaganyň ösüşine, dişleriniň emele gelip, çalşyş aýratynlyklaryna bagly. Ekssudatyň sünk boýunça ýaýramagyna çaganyň ösýän sünklerinde duzlaryň ýetmezçiligi, sünk gurluşynyň näzikligi, sünküň gabyk gatlagynyň ýukalygy ýardam edýär. Çagalarda alweolýar ösüntgisiniň kesgitli ýiti

osteomielite duş gelinýär. Alawlama hadysasy – süýt birnäçe günüň dowamynda molyar ýa-da ilkinji hemişelik molyar töwereklerinden başlap, ýokarky äň süňküniň öň diwarlaryna ýaýraýar. Aşaky ände hadysa äň bedeni bilen yza ýaýrap, onuň yzky bölümlerine zeper ýetirýär. Dikeldiji hadysalar osteomielitiň ýiti döwründe, süňkde we süňk üstünde gowşak bolýar ýa-da bolmaýar. Kesel näçe agyr we işjeň bolsa, şonça-da süňklerdäki dargama hadysasy ýokary bolýar.

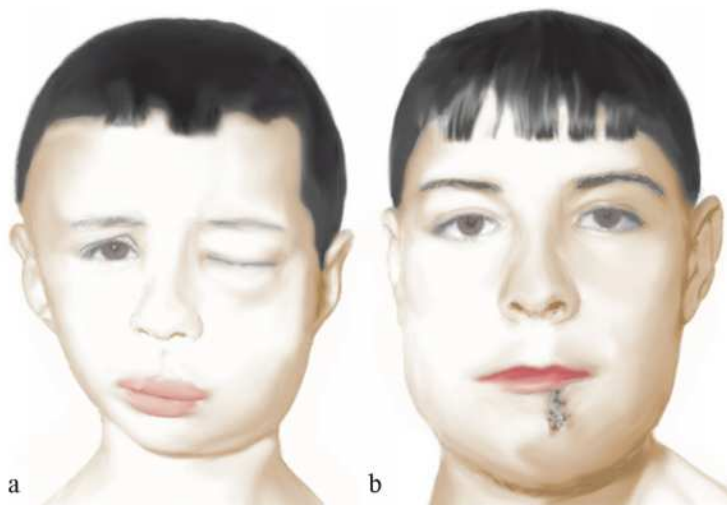
Klinikasy. Kesel näsagyň gyzgynynyň 38-39°C ýokarlanmagy bilen başlanýar. Bedeniň gyzgynynyň ýokarlanmagy bilen ol üsedip başlaýar, gowşaklyk we ysgynsyzlyk alamatlaryny duýýar. Kiçi ýaşly çagalaryň tutgaýy bolýar, gaýtarýar, aşgazan-ıçege ýolunyň işleýşi bozulýar. Bedeniniň umumy zäherlenmesi merkezi nerw ulgamyny gyjyndyrýar. Köplenç, keseliň agyr görnüşinde irdenki we agşamky beden gyzgynynyň tapawudy 10°C bolýar. Şeýle çagalarda ýiti odontogen sepsisiň ýüze çykmagyndan äge bolmaly. Çaganyň deri örtükleri, nemli bardalary agaryp, işdäsi ýitýär, ýiti agyry netijesinde ynjuk, birahat bolýar, gowy ýatyp bilmeýär. Anamnez, barlaglar netijesinde keseli ilkinji gününden dogry anyklap bolýar. Käwagt 1-2 günüň dowamynda ýiti pulpitden osteomielite geçýär we şonda onuň geçiş görnüşini anyklap bolmaýar.

Ýerli keseli – infisirlenen dişiň töwereginde giňişleýin sowuklamany görüp bolýar. “Sebäpli ” we goňşy dişler iriňli ekssudatyň ertmegi netijesinde hereketli bolýar. Şeýle ýagdaýlarda süýt dişleriniň kökleriniň soruş aýratynlygyna üns bermeli. Çagalarda perkussiýäniň kömegi bilen dişleriň duýgurlygyny barlamak netije bermeýär, sebäbi olar özlerini birahat alyp barýarlar we nädogry netije alynýar. Dişiň etiniň gyralarynyň, alweolýar ösüntgisiniň we geçiji ýygirtlaryň nemli bardalary alawlama dokumalary gyzarýar, gögerýär, çişýär we infiltrasiýa bolýar. Osteomielitde nemli bardalaryň alawlamasy we gyzarmasy zeper ýeten äniň daş-töweregine ýaýraýar. Kesel güýçlenen wagtynda äňlerde iriňli periostit we subperiostal absesler emele gelýärler. Çagalardaky osteomielitde iriňli periostit alweolýar ösüntginiň iki tarapynda hem döreýär (31-nji surat).

Agyz boşlugynda şu üýtgeşmeler ýüzüň ýumşak dokumasynyň üýtgemegine getirýär. Eňekdäki alawlamasy gözasty töweregine-gabaklaryna, burnuň ýokarky dodak dokumalaryna ýaýraýar. Eňekdäki

ýagdaý eňegasty töwereğine zeper ýetirýär. Ýüzüň ýumşak dokumasynda gyzarma, alawlama, infiltrasiýa döreýär.

Limfa düwünleriniň limfadeniti we periadeniti döräp bilýär.



31-nji surat. Äňleriň ýiti odontogen osteomiýeliti.

- a) 8 ýaşly oglanjygyň ýokarky äňiniň osteomiýeliti we gözasty töwereginiň flegmonasy;
- b) 12 ýaşly oglanjygyň aşaky äňiniň ähli böleklerine ýaýran osteomiýeliti.

Keseliň ilkinji günlerindäki rentgen barlaglarynda anyk alamatlar görünmeýär. Birinji hepdäniň soňunda süňküň üýtgeýändigini görmek bolýar. Süňk dury bolup, inçelýär we onuň gabyk gatlagy aýrylyp başlaýar. Barlaghana barlagynda - 7 ýaşdan uly çagalaryň leýkositar nusgasynda olaryň ýaş aýratynlyklaryna görä tapawutlaryny göz önünde tutmaly. Leýkositleriň umumy sany 10-109g/l çenli köpeliýär, segmentoýadroly neýtrofilleriň peselmegi 35-45%-e çenli, limfositler bolsa 45-50%-e çenli köpeliýär. Hadysanyň geçişini we agyrlygyny anyklamak üçin gany yzygiderli barlamaly. Keseliň ilkinji günlerinde leýkositoz 15-10g/l ýetýär, agyr ýagdaýda bolsa, 20-30 g/l we ondan hem ýokary bolýar. Ak ganyň nusgalygynda neýtrositler 70-80%-e ýetýär. Limfositler 10%-e çenli peselip bilýär. Bedeniň ýokary derejede zäherlenmegine taýajyk şekilli görnüşleriniň köpelmegi, ýaş elementleriň emele gelmegi, eozinofilleriň bolmazlygy, monositleriň mukdarynyň peselmegi şaýatlyk edýär. Ýagdaýynyň gowulaşmagy

bilen leýkositler peselip, monositler ýokarlanýar we eozinofiller tapylýar. Gyzyl ganda gipohrom gan azlygy bolýar. Gemogloblin 83-67g/l çenli peselýär, ertrositleriň mukdary 10-12 g/l çenli peselýär, ECT 40mm/s çenli ýokarlanýar.

Agyr görnüşde köplenç peşew anykylanlarynda beloklaryň yzy, ertrositler tapylýar. Kesel ýerli, umumy alamatlaryň we barlaghana barlaglarynyň esasynda anyklanýar. Gutarnykly anyklama çaga barlanandan soň goýulýar. Ýerli alamatlara şular degişli: 1) “sebäpli” dişiň bolmagy; 2) goňşy dişleriň patologiki hereketlenmegi; 3) süňkasty üsti iriňleriň alweolýar ösüntgisiniň iki tarapynda ýerleşmegi.

Äändäki ýiti osteomieliti birinji gününde anyklamak kyn. Aşaky äändäki osteomieliti anyklamak aňsat, ol aşaky äňňň şahalarynda, burç töwereginde ýerleşip, gulakýany çeyneýji töwereginiň ýumşak dokumasynda alawlama infiltraty emele getirýär.

Deňeşdirme anyklamasy. Ýiti odontogen osteomielitini ýiti iriňli periostitden we beýleki odontogen sowuklamalardan tapawutlandyryrlar. Çagalarda ýiti odontogen osteomielit süňk boýunça tiz ýaýraýar. Aşaky we ýokarky äň osteomieliti çaganyň ýaşyna bagly: çaga näçe kiçi bolsa, şonça-da ýiti osteomielitiň geçişi agyr bolýar. Ýokarky äň ýiti osteomielitiniň irki tapgyrynda meningeal barda gyjynyp, meningit ýaly klinika ýüze çykýar. Şu ýagdaýda näsaga gowşaklyk aralaşýar, ukusy tutup, parhsyz bolýar. Deri örtükleri agarýar, patologiki refleksler peýda bolýar. Gutarnykly anyklanylma oňurga punktaty barlanandan soň goýulýar. Uly ýaşly çagalarda ýokarky äňiň ýiti osteomieliti rahat geçýär, süňke zeper ýetse-de, umumy alamatlar gowşak ýüze çykýar.

Kiçi ýaşly çagalarda bolsa, aşaky äňň ýiti odontogen osteomieliti ýeňil geçýär. Ýaşyň ulalmagy bilen onuň geçişi agyrlaşýar. Ol hem aşaky äňň süňk dokumasynyň morfologiki gurluşy bilen düşündirilýär, ýagny madda azalýar, ýogyn ykjam gatlak döreyär, gan üpjünçiligi üýtgeýär.

Ýiti odontogen osteomielit beterleşip, absces, flegmonany döredip bilýär. Keseliň ýiti tapgyrynda çagalarda adeneflegmona döreýär, alawlamadan dörän limfa düwünleri ýokanç keseliň çeşmesi bolup durýar.

Keseliň geçişi anamnezeiň, kliniki, tejribe barlaglarynyň we umumy intoksikasiýanyň derejesiniň esasynda kesgitlenilýär.

Ýiti osteomielitiň geçişi antibiotikleriň täsirinde üýtgäp bilýär. Soňky ýyllarda onuň agyr toksiki görnüşi kemelip, çaga ölümi azaldy. Ilkinji 1-3 gününň dowamynda öz wagtynda geçirilen hirurgiki bejergisi çaganyň doly sagalmagyna mümkinçilik döredýär. Giç we tertipsiz ulanylan antibiotikler keseliň erbetleşmegine hem getirip bilýär.

Ýiti başlanan kesel ýuwaş-ýuwaşdan dowamly görnüşine geçip bilýär. Giç ulanylyp başlanan antibiotikler 7-8-nji gün hadysany tog-tadýar, süňkdäki üýtgeşme haýal bolýar.

Bejerilişi: ýokanç keseliň çeşmesini aradan aýyrmak üçin bejergini köp ugurlaýyn we esasy alamata garşy geçirýärler.

1. Sowuklama garşy bejergi – derman serişdeleri bilen doly göwrümde geçirilýär. Äňiň we eňegiň ýiti osteomieliti bolan çagalary derrew hassahana ýerleşdirýärler. Hirurgiki bejergisi süňk üsti we süňk asty iriňli ojalary açyp, ekssudatyň akymyny üpjün edýär we iriň doly çykýança drenaž edilýär. Infisirlenen kariýesli dişi aýyrýarlar, ýöne “sebäpli” dişi giňişleýin şikese getirip bilse, ony aýyrmak bolmaýar. Ýiti sowuklama hadysasynda hirurgiki bejergileri narkozly geçirilýär.

Ilkinji kömekden soňra, derman serişdeleri bilen sowuklama garşy göreşilýän bejergi 10-12 gün dowam edilýär. Damarlaryň diwarlarynyň syzdyryjylygyny peseldip, sowuklama garşy täsir edýän serişdeler (amidopirin, butadion) ulanylýar, ýara üçin proteolitiki fermentler ulanylýar. Garmonlaryň kortikosteorit serişdelerini agyr ýagdaýlarda; dem alyşy we ýuwdunmasy kynlaşanda, dişiň kökünüň ýumşak dokumasyndaky sowuklama infiltrasiýasynda, ýokary dem alyş ýollarynyň nemli bardasynyň, ýumşak maňlaýyň infiltrasiýalarynda ulanylýar.

2. Mörjewlere garşy bejergi – antibiotikler 7-12 gününň dowamynda ulanylýar. Häzirki wagtda pensilinden we streptomisinden garaşylýan terapewtiki netijäni alyp bolmaýar. Sebäbi olara duýgurlyk pes. Bu antibiotikleriň giňişleýin, tertipsiz ulanylmagy bilen düşündirilýär. Antibiotikler çagalaryň ýaşyna görä bellenilip, täçjagaza her 4 sagatdan 0,5 göterimli nowokain ergini bilen goýberilýär.

Çagalara ýarym sintetiki ýa-da emeli serişdeler (ampisillin, oksasilin, metisillin, eritromisin) ýokary netijeleri berýärler. Çagalara te-trasiklin toparyndaky serişdeleri ulanmak (esasan per os) rugsat edil-meýär, sebäbi olar allergiki täsirleşmelere getirip bilýär. Ol serişdeler per os ulanylanda disbakterioz getirip, agyz boşlugynda stomatitler peýda bolýar. Antibiotikler sulfanilamit serişdeleriniň täsirini ýokar-landyranlygy üçin olary bilelikde ulanmak maslahat berilýär.

3. Bedeniň zäherlenmesine garşy göreş – bedene suw-duz çalşygyny sazlap durýan suwuklyk goýberilýär. Ýeňil ýagdaýda köp suwuklyk bellenilýär. Agyr näsaglara damardan natriý hloridiň izoto-niki ergini, ringeriň ergini, poliglýukin, gemodez aşgar erginleri gör-kezmeye boýunça goýberilýär.

4. Giposensibilizirleýji bejergide – antigistamin serişdeleri ýaşyna görä ulanylýar.

5. Umumy ýagdaýyny berkidiji serişdeler – kadaly ukyny ýola goýmaly (rahatlandyryjy we agyry aýryjy derman serişdeleri), görkezmelere görä, ýürek-damar ulgamynyň işjeňligini sazlamaly. Bejeriş ýimiti bellenilýär: suwuk ýimit iýilip, ondaky gerekli madda-lar we witaminler ýaşyna görä bolmaly, görkezmelere görä, işdä açyjy dermanlar ulanylýar. Çaganyň bolýan otagyny şemalladyp durmaly. Sünkdäki ýaranyň bitmegini tizleşdirýän dürli-dürli serişdeler (pro-teolitiki fermentler, pentoksil, dibazol, apilak, gematogen we ş.m.) ulanylýar.

6. Çagalardaky ýiti iriňli sowuklama hadysasynyň immuno bejergisi – ýaşawyş görkezmesine görä geçirilýär. Ýaş aýratynlygyny göz önünde tutýan immunitetiň umumy ýetmezçiligi işjeň we haýal täsirli immun serişdelerini ulanmagy gadagan edýär.

Odontogen osteomielitiň ýiti döwründe bejerişin fiziki fak-torlary. UWÇ bejergi 8-10 gezek ulanylýar. Gyrgyzn, ýyladyjy sargy-lar maslahat berilmeýär (ýyladyjy sargy, gyzdyryjy, sollýuks), sebäbi gyrgyznlyk ýiti hadysanyň işjeňligini ýokarlandyryp, ýüzüň ýumşak dokumasyn-da iriňli ojaklaryň emele gelmegine ýardam edýär we onuň kliniki geçişini agyrlaşdyrýar.

Netije. Ýiti osteomielit öz wagtynda we dogry bejerilende çaga doly suratda sagalýar. Şeýle hem onuň ýiti görnüşi dowamly görnüşe

geçip bilýär. Agyr ýagdaýda bolsa, ýiti odontogen ýitileşme meningit hadysasyna utgaşyp, ölüme getirip bilýär.

Dowamly odontogen osteomielit

Etiologiýasy, patogenezi, patomorfologiýasy. Dowamly odontogen osteomielit ýiti osteomielitiň netijesinde döräp bilýär. Ululardan aýratynlykda ýiti döwürden dowamly görnüşe geçmek çagalarda çalt we gysga wagtyň dowamynda bolýar. Dowamly osteomielit ýiti tapgyrsyz hem döräp bilýär, ýagny, ilkinji dowamly. Çagalarda şeýle keseliň sebäbi: gowşak bedendäki bakterial, wirusly flora bolup, onuň süňke uzak wagtyň dowamynda ýetmegi. Meselem, dowamly periodontiti bejerenlerinde.

Dowamly iriňli alawlamanyň esasynda süňk maddasynyň gurluşynyň üýtgemegi durup, onda süňküň elementleri ereýär we nekrozly meýdan emele gelýär. Çagalarda dikeldiji hadysalar fiziologiki dartgynlylyk ýagdaýynda geçýär we esasan süňk elementlerinden süňküň endosty (süňküň endostal gurluşy) we süňk üsti gyjynmanyň netijesinde süňk önümleriniň (süňküň periostal gurluşy) emele gelmegi bolup geçýär. Çagalarda gan damarlara baý galyň periost süňk maddany gatlakly süňk görnüşinde öndürýär. Äň we eňek süňkleriniň dowamly odontogen osteomielitine hemişelik dişleriň düwünçegine gatnaşyp, ölen düwünçek özüni sekwestr ýaly alyp barýar we sowuklamany saklaýar.

Dowamly osteomielitde süňk maddasynyň ýa-da onuň gurluşynyň ölmek hadysasyna baglylykda 3 sany kliniki rentgenologiki görnüşini tapawutlandyrýarlar: destruktiv, destruktiv–produktiv, produktiv.

Destruktiw görnüş. Bu görnüş hadysanyň agyr ýiti döwründen soňra emele gelýär. Ýaş çagalarda keseliň dowamly döwre geçmegi başlanýandan 7-10 günden soňra ýüze çykyp başlaýar. Ýiti alawlama hadysalary peselýär. Çaganyň umumy ýagdaýy gowulaşýar, gyzgyny subfebril sanlara çenli peselýär, alawlama ojagynda agyry aýrylýar. Ýöne keseliň ähli döwürlerinde bedeniň umumy intoksikasiýasy dowam edýär. Ýumşak dokumalardaky çişme gaýdyp, alawlama infiltrasiýasy azalýar, käwagt doly ýitýär. Limfa düwünleri ulalan we

agryly bolýar. Alweolýar ösüntginiň nemli bardasynda içinden iriň bölünip çykýan deşikler we granuliýassıyaly çısmeler peýda bolýar. Deşikleri dürtgüçläp, süňküň ýagdaýyny, sekwestrlerde bolsa, süňküň hereket edýän meýdanyny kesgitläp bolýar. Deşikler alweolýar ösüntginiň iki tarapynda-da bolup bilýär. Ýokarky äňe zeper ýeteninde ol kentlewükde ýerleşýär. Deşikler deride hem bolup bilýär.

Ýüzüň süňkleriniň rentgenogrammasynda sorulan gabyk we ýygırtly maddanyň giňişleýin meýdanyny görmek bolýar. Süňk elementleriniň bolmagy we ýaýramagy tiz geçýär hem-de hadysa süňk boýunça ýaýraýar. Zeper ýetmäniň gutarnykly serhedi giç başlanan keseliň ikinji aýynyň soňunda – üçünji aýynyň başyndan anyklanylýar. Destruktiw görnüşinde uly ölçegli sekwestrler emele gelýär.

Sklerozirleşmegi. Yzygiderli alnan rentgenogrammalarda süňkdäki sekwestrleriň sklerozirlenen meýdany ulalyp, sekwestri gurşap alan süňkde trabekulýar suratyny ýitiren durulyk görünýär. Destruktiw görnüşň ähli döwürlerinde süňküň periostal gurluşy gowşak görünýär. Rentgen suratynda endostal gurluşy anyklanylmaýar.

Odontogen osteomielitiniň destruktiv görnüşi seýrek duşýar, ol ýokanç keseller – dümew, gyzamyk, täjhoraz, iç geçme netijesinde gowşak çagalarda ýüze çykýar.

Destruktiw- produktiv görnüşi. Bu görnüş hem ýiti odontogen osteomielitiň netijesi bolup, keseliň ýiti döwründen soňra döreýär. Şonda süňk maddasynda gutulmak we ölmek hadysalary deňagramlylykda ýaly bolýar. Süňk maddasynyň eremegi ýaýrawly geçip, uly bolmadyk ojaklarda köpsanly ownuk sekwestrleri emele getirýär. Ownuk sekwestrler ýaş wagty sowulýar ýa-da deşiklerden iriňli ekssudat bilen bölünip çykýarlar ýa-da hirurgiýa bejergisi edilenden soň çykýar. Şonuň üçin, bejeriş meýilnamasy üçin rentgen barlagy hökmandyr. Periostda bolsa, süňk maddasynyň işeň gurluşy geçip, rentgenogrammada ol süňküň gatlaşmagy görnüşinde görünýär. Eňekdäki periostyň alawlama täsirleşmesi keseliň 9-10 gününden soň bildirip başlaýar. Gijiräk geçirilen rentgenogrammada süňk

endostynyň gurluş hadysasyny görüp, ondaky osteokleroz meýdany zeper ýeten ojak bilen gezekleşýär we süňk erbet görnüşe eýe bolýar.

Öndüriji (giperplastiki) görnüş. Bu görnüş diňe ýaşlyk we çagalyk ýyllarynda bolup, olaryň ýüz skeletleriniň depginli ösüş döwrüne gabat gelýär. Köplenç 12-15 ýaşly çagalarda duş gelýär. Kesel näsaga bildirmän başlaýar, haýal ýiti alawlamalaryň alamatlary bilen oňa ilkinji dowamly hadysa hem diýilýär. Bu osteomielitde ýerli üýtgeşmeler we umumy beden täsirleşmesi bolmaýar. Çaga ilkibaşda agyry duýmaýar. Keseli ene-atasy ýüzüň assimetriýasynyň netijesinde aňyp başlaýar. Şonda çişme emele gelip, ol ulalyp ýa-da kiçelip bilýär. Süňküş göwrümi ýuwaş-ýuwaşdan ulalýar, deri örtükleri üýtgededik, deşikleri ýok. Palpasiýada biraz agyryly, dykyz, tegelek dömmäni anyklap bolýar. Regionalimfa düwünleri ulalan, hereketli we agyryly. Hadysa aşaky ände ýüze çykar.

Äňň ilkinji – dowamly odontogen osteomielitiniň rentgen suratynda süňk dokumasynyň endostal we periostal hadysalary netijesinde süňküş göwrüminiň ulalandygyny görmek bolýar. Bu görnüşde sekwestrlar bolmaýar. Zeper ýeten ojakda kesgitsiz serhetli ojaklaryň osteokleroz meýdany bilen gezekleşýändigini görmek bolýar. Süňküş gabyk gatlagy ossifisirlenen periostal gatlaklar bilen birleşýänligi üçin görünmeýär. Zeper ýeten ojagyň üstündäki dişde dowamly alawlama ojagy bar. Köplenç rentgen barlaglarynda kanallaryň ýeterliksiz petiklenmegi kesgitlenilýär. Şeýle dişleriň periodontal yzlary giňelen, köküş töwereginde süňk dargama hadysasy görünýär. Şeýle rentgenologik görnüş, köplenç, eňeginiň dürli bölümlerinde, käwagt bolsa – ýokarky ände göz asty töwereginiň gýralarynda ýa-da çekge alweolýar kekeçde duş gelýär.

Çaga hirurgik stomatologiýasynyň amalynda giperoplastik osteomielitiň ikinji rentgenologik görnüşü duş gelýär, ony köp wagtyň dowamynda aktinomikoz osteomielitine degişli edipdirler. Häzirki wagtda bu kesel aktinomikozyň seljerilmegi esasynda aýratynlaşdyrylýar. Şeýle topardaky çagalarda alawlamanyň ýaýramagynyň odontogen ýoluny ýüze çykarmak kyn bolýar.

Produktiw osteomielitiň ilkinji rentgenologik şekilinde süňküş gatlakly periostal gurluşy, şeýle hem ownuk sklerozlenen ojagy we

inçe ýerleşen süňk taýajykly süňk maddasynyň näzik trabekulýar suraty bolýar. Äňdäki zeper ýetmäniň ýaýran meýdany görünip, ol sagdyn süňkden inçe tekiz görnüşinde tapawutlanýar. Başlangyç döwründe (keseliň başlangyç 2-3-aýynda) ände beýleki alawlama hadysalaryna meňzeş süňk gatlakly periostal gurluşy bolmaýar. Bu bolsa, hadysany süňküň çişine ýakyn edip görkezýär. Keseliň giçki döwründe (6-8 aýdan soň) rentgen suraty üýtgeýär: süňküň sklerozy we zaýаланan ojakdaky endostyň gurluşy üýtgeýär. Süňküň periost gurluşynyň näzik suraty ýaş süňküň gatlakly ossofirleýiji periostit suratyna öwürülýär. Şu ýagdaýda keseliň rentgen suraty dowamly osteomielitiň ilkinji produktiw görnüşinden tapawutlanýar.

Osteomielitiň ikinji rentgenalogik suraty diňe aşaky ände, köplenç şahalarynda, burçlarynda bolup, intekt dişlere geçýär.

Dowamly osteomielitde ganyň we peşewiň tejribelik barlagynyň uly ähmiýeti bardyr. Kesel dowamly tapgyra geçeninde, ak ganyň üýtgemegi azalýar: leýkositoz peselýär, ganyň nusgasy çep tarapa süýşýär.

Alawlama hadysasynda ak gan ýitileşip bilýär. Gyzyň ganda gipohrom anemiýanyň alamaty peýda bolup, gemogloblin 50-40 birlige çenli peselýär, ak gan bedenjikleriniň mukdary azalýar, anizositoz we poýkilositoz peýda bolýar. EÇT 10-15 mm/sag. çenli peselýär, hadysa ýitileşende, ol beýgelýär. Osteomielitiň ilkinji dowamly görnüşinde gandaky üýtgeşmeler az bolýar.

Çagalarda äň we eňek süňkleriniň dowamly alawlama hadysasynyň uzak wagta çekmegi netijesinde böwreklere zeper ýetip bilýär, peşewde belok, silindrlar, ak gan bedenjikleri peýda bolýar. Çaga näçe kiçi bolsa, şonça-da böwregine ýetirilýän zyýan uly bolýar.

Çagalarda dowamly odontogen osteomielit ýyllarboýy dowam edip bilýär. Bedendäki dürli täsirleriň netijesinde (ýokanç keselleri geçirmegi, alawlamak) dowamly hadysa ýitileşip bilýär: gyrgyzlygy 38°C çenli beýgelýär, agyry peýda bolýar, süňküň çişmegi artýar, derisi gyzarýar. Süňkdäki patologiki meýdany gurşap alýan ýumşak dokumada abscessler we flegmona emele gelip bilýär. Rentgende ilki süňküň durulygynyň meýdany ulalýar, soňra periostal gatlaklar köpelýär. Birnäçe ýyldan süňküň sklerozlirleşmesi güýçlenýär.

Tapgyrly alnan rentgen suratynda sünk dokumasynyň ownuk halkaly tertipsiz bölekleri köpeliýär. Käbir böleklerde süňküň dykzlygy gabyk gatlagyň dykzlygyna ýakynlaşýar. Kesel näçe haýal we uzak geçse, şonça-da süňke ýetýän zeper köp bolup, süňk maddasynyň aşa zeperlenmegine getirýär we giperostoz döreýär. Patologiki ojakda ýerleşen intak dişiň pulpasy ölüp hem bilýär.

Anyklanylyşy. Kesel anamneziň belgileri, kliniki we rentgen barlagy esasynda goýulýar. Süňk maddasynyň sorulmagy netijesinde ösüp gelyän süňküň üýtgemegi, döwürleriň gowşamagy we güýçlenmegi bolup geçýän dowamly osteomieliti uly öýjük çişiniň litiki görnüşinden, retikulýar sarkomadan, Ýuingyň sarkomasyndan tapawutlandyryýarlar. Osteomielitiň ilkinji dowamly görnüşini äňň we eňeňiň fibroz displizasiýasyndan we osteogen sarkomadan tapawutlandyrmaly. Keseliň gutarnykly anyklaýjysy açyk biopsia etmek bilen anyklanylýar. Intakt pulpasy EOD usuly bilen kesgitlenýär.

Bejerilişi. Dowamly odontogen osteomielitiň bejergisi uzak wagtlap we ulgamlaryň ýerine ýetirilmeli. Bejerişde keseliň alawlamasy bolan “sebäpli” dişleri aýrylyp, umumy berkidiji we alawlama garşy bejergi ulanylýar. Hadysanyň ýitileşmegine göre 2-3 aýdan çagany hassahana ýatyrýarlar. Pulpasy ölen intakt hemişelik dişleri arassalap petikleýärler. Dowamly osteomielitiň beterleşen döwründe antibiotik bejergi patologiki hadysa az täsir edýär, ýöne olaryň täsirinden süňkde reparatiw hadysalar gowy geçýär. Antibiotikleri 10-12 günün dowamynda yzygider ulanýarlar. Antibiotikler esasan hadysanyň ýitileşen wagty we hirurgiýa bejergisi goşulanda ulanylsa ähmiýeti uludyr. Gan goýbermek we gany çalşyýjy suwuklyklary ulanmak bedeniň goraýjylyk güýjüni ýokarlandyryýar. Bejerişiň dowamynda 2-3 gezek gan goýbermek ýa-da desensibilizirleýji terapiýany, ak gan suwuklygyny ulanmak bolýar.

Çagalarda äňň we eňeňiň dowamly osteomielitiniň esasy serişdesi fizioterapewtik usullar bolup durýar. Haýal geçýän hadysalary kaliý ýodly elektroforez gowy bejerýär. Ultramelewşe şöhlemenme umumy berkidiji täsiri berip bilýär.

Rentgen bejergini alawlama garşy ulanmak maslahat berilmeýär, sebäbi rentgen bejergi zeper ýeten äňň ösüşini togtadýar.

Witaminler toplumyny (A, D, C, B) ýaşyna görä belleýärler, to-mus we güýz aýlary witamin serişdeleri süýt önümleri, ýumurtga, kăşir, gara smorodina, kelem bilen çalşyrylsa gowy bolýar.

Dowamly osteomielitde hirurgiýa bejergisiniň goşulmasy berk görkezmeler boýunça ýerine ýetirilýär. Rentgen barlagynda ölen hemişelik dişleriň düwünçeginde sorulmaga ukyply bolmadyk, iri ölçegli sekwestrler bolanynda ýa-da böwregiň ýerine ýetirýän işi bo-zulanynda sekwestrektomiýa ulanylýar. Ol çagalarda ýatymlaýyn şertlerde narkozyň täsiri astynda geçirilýär. Näsagy hirurgiýa bejer-gisine taýýarlanlarynda antibiotikler ulanylýar. Sekwestrler aýrylan-da patologiki ojakdan çykmaz ýaly edip geçirmeli. Hadysa ýitileşip, absses, flegmona döräninde ýarany drenaž edip, goşmaça ojaklary açylýar. Produktiw görnüşde täzedem gelen esasy maddany aýyryrlar we dowamly alawlama ojagy giňişleýin açýarlar. Bu usul patologiki gan aýlanşygyny gowulandyryp, derman serişdeleriniň ýaýramagyna oňaly täsir edýär. Hirurgiýa bejergisine çenli, zeper ýe-ten äniň meýdanyndaky zaýаланан dişleri arassalap, kök kanallaryny petikleýärler. Hirurgiýa bejergisi wagty dişiň kökleriniň depejiklerini rezeksiýa edýärler.

Ambulator we stasionar bejeriş döwründe çaga arassa howada köp bolup, bellenen iýmit düzgünleriniň kadalaryny doly berjaý et-melidir.

Netije. Dowamly osteomielitiň klinik-rentgenologiki görnüşine bagly. Öz wagtynda başlanan toplumlaýyn bejergi alawlama hadysanyň geçişini bozsa-da hemişelik dişleriň düwünçegini ýitiren çagalaryň ýüzleriniň skeletiniň deformasiýasyna getirip biler. Onuň destruktiv görnüşinde süňk meýdanynyň giňişleýin ölmegi netijesinde gyşarma, äniň gözasty gyrasynda we çekge alweolýar kekejinde, aşaky äniň burçlarynda we şahalarynda döräp bilýär. Ýumry ösüntgisiniň ölen ýagdaýynda aşaky eňegiň süňküniň ösüş hadysasy togtaýar. Köp ýagdaýlarda gowy netijäni destruktiv-produktiw görnüşden soň gör-mek bolýar. Onuň sebäbi hem, hadysanyň aşaky eňegiň töweregin-de ýerleşip, görnükli gyşarmany galdyрмаýanlygydyr. Bu ýagdaý giperostozyň ösmeginiň netijesinde sklerozly süňküň emele gelmegi bilen gutarýar.

Ýüz süňkündäki dowamly alawlama hadysasyny geçirýän çagal-
lar äniň we eňeğiň süňkleriniň gurluşyna zeper ýetirmezlik üçin uzak
wagtlap ulgamlaryň bejergini almalydyrlar.

Öňüniň alnyşy. Odontogen osteomielitiň öňüni almak üçin esa-
san kariýesiň döremeginiň öňüni almaly, süýt dişlerinde döräninde
bejermeli we onuň pulpite, periodontite utgaşmazlygy üçin çagalarda
iriň başlanmasy süňke zeper ýetirjek bolsa, onda azy dişlerini sogur-
maly. Keseliň gaýtalanmagynyň öňüni almak wagtynda başlanan we
ýatymlaýyn alynýan bejeriginiň göwrüminiň ýeterlikligine bagly bol-
ýar.

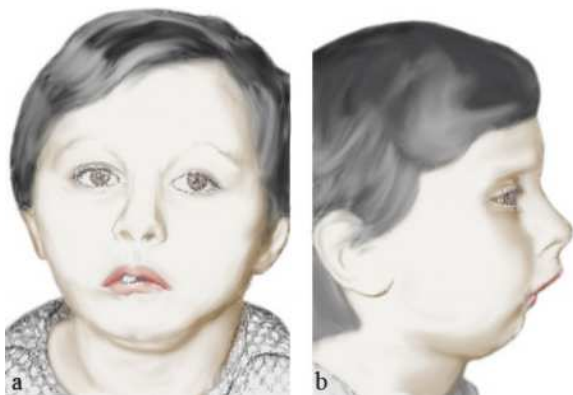Ýüz süňkleriniň gematogen osteomieliti

Gematogen osteomielit – ýokanç keseliň gematogen ýoly bilen
zeper ýeten ojakdan uzakda ýerleşýän süňke düşmegi netijesinde
alawlama hadysasydyr. Ol täze dogulan we 2-4 ýaşly çagalarda duş
gelip, eňege garanynda äne has köp zeper ýetirýär.

Etiologiýasy we patogenezi. Çagalardaky süňküň gematogen
osteomielitiniň esasy sebäbi bedeniň septiki ýagdaýa uçramagy we ol
septikopiemiýanyň bir görnüşi bolup durýar. Keseliň çeşmesi bolup
göbeğiň alawlamasy, çaganyň derisiniň iriňlemegi, çaga doglanynda
döran alawlamanyň erbetleşmegi ýa-da mastit we beýleki ýene-de
duş gelýän iriňli kesellerdir. Käbir ýagdaýlarda ýokanç kesel düşer
ýaly açyk derwezeleri (şikesi) anyklap bolmaýanlygy üçin, keseliň
sebäbini anyklamak kyn bolýar. Köp çagalaryň iriňli ojaklarynda bol-
sa (65-91%) altynsow ýa-da ak stafilokoklar duş gelýär (32-nji surat).

Ýokanç keseliň gematogen ýollar bilen ýaýramagyna ýaş we
täze doglan çaganyň fiziologiki aýratynlyklary we süňkleriniň ösüş
anatomiyasy täsir edýär. Täze doglan çagalaryň nerw, böwetlik, lim-
fatik, gistositar we endokrin ulgamlary entek ösüp ýetişmedikdir.
Şonuň üçin olaryň ýokanç kesele garşy göreşijiligi pes bolýar. Çaga
bedeniniň ýokanç kesele garşy gyjyndyrylygy dürli hili bolup, bakte-
riýalar köpelende hadysa septiki gyjynyjylyk görnüşinde geçýär.

Çaganyň ýaşynyň ulalmagy bilen bedeniniň işjeňligi ýokar-
lanýar.



32-nji surat. 9 ýaşly gyzjagazyň eňeginiň ýaşyna görä doly ösmedik ýagdaýy. 4 ýaşynda odontogen osteomiýeliti geçiren (dargadyjy görnüş bilen bogun ösüntgisiniň çüýremegi).

Gematogen osteomiýelitiň içki tapgyrda emele gelmegi bedeniň ýokanç kesellere garşy durnuklylygyna bagly. Ony bedeniň sensibilizasiýasynyň usulynda alnan tejribelik osteomiýelit hem görkezýär. Şonda osteomiýelitiň etiologiýasynda we patogeneziinde diňe ýokanç keseliň bir özi däl-de, eýsem alawlamanyň ýüze çykyş we geçiş aýratynlyklaryna hem baglylygyny anyklanylmalydyr. Ol faktorlara: şikes, bedeniň üşemegi we ýiti ýokanç keseller (gyzamyk, täjijhoraz, horezek) degişli.

Ýüz süňkleriniň gematogen osteomiýelitiniň esasy ýerleşýän ýerleri ände, çekge we burun süňklerine ýaýramagy bilen çekge we maňlaý ösüntgisinde, eňekde, bogun ösüntgisinde bolýar. Bu bölümler äň süňküniň ösüntgisiniň işjeň meýdany bolup, onda ösüş ýagdaýy doly suratda gutarmadyk. Olaryň süňk maddasy fiziologiki oýanyjylyk ýagdaýynda bolýar we onuň özboluşly gan üpjünçiligi bar. Täze doglan we ýaş çagalaryň kesele garşy göreşijiliginiň pesligi sebäpli ýokanç keseliň döremegi üçin ýeterlikli ýagdaý döräp patologiki ojak emele gelýär.

Klinikasy. Ýiti gematogen osteomiýeliti birden başlaýar: çaga aglap, gygyryp başlaýar, ukusy bozulýar, hiç zat iýmeýär. Umumy ýagdaýy agyrlaşyp, gyzgyny 40°C çenli galýar, gaýtaryp başlaýar, tutgaýy bolýar, aşgazan içege ýollarynyň işjeňligi bozulýar we özüni

bilmeýär. Eger-de äňe zeper ýeten bolsa, gözastynyň töwereginde we burnunyň gapdal taraplarynda çiş döreýär. Çiş tiz ýaýrap, ýüzüniň dokumasynda alawlama infiltrasiýasynyň döremegine getirýär we deri asty kletçatkasynyň alawlamagy netijesinde ekzoftalm döräp bilýär. Äňde dörän ýerli ýagdaý tiz üýtgeýjiligi bilen tapawutlanýar. Kesel başlanyndan 2-3 gün soňra süňküň gabyk gatlagyny iriňli ekssudat eredip, süňk üstüne çykýar we iriň ojaklarynyň döremegine getirýär. Äňiň çekge ösüntgisindäki ekssudat çekge süňküne ýaýraýar we ol iriň gözüň aşaky gyralaryna hem ýaýraýar. Bu ýagdaý kentlewük ýada agzyň westibulýar tarapyndan alweolýar ösüntginiň üst ýüzünde deşijikleri emele getirip bilýär. Hadysa maňlaý osüntgide we äňde ýada gözüň aşaky gyrasynda ýerleşse, iriň gözüň içki burçuna açylýan deşigi emele getirip, ol hem burçuň gapdallaryna ýaýraýar. Şeýlelikde süňküň iki ykjam plastinkasy geçýän destruksiýanyň netijesinde ereýär we iriň burun we ýokarky äň boşlugyna akýar.

Hadysanyň bogun ösüntgisinde bolmagy ýerli alamatlary kän ýüze çykarmaýar. Kesel 3-4 günden soň gulakýany çeyneýşi töwereginde çişiň döremegi netijesinde dogry anyklanylýar. Iriňli ekssudat aşaky eňekde daşky çeyneýji dişiň girelgesine ýaýraýar we onuň aşaky diwarynyň süňküniň eremegine getirýär. Çekge ýaýynyň aşaky gyralary kesilip, iriň açylanynda deride deşijikler emele gelýär.

Iriňiň özbaşdak çykmagyna ýumşak dokumanyň ýogyn gatlagy päsgel berýär.

Geçişi. Täze doglan we emýän çagalaryň umumy ýagdaýy agyrlaşyp, bedenleriniň umumy intoksiýasiýasy ýüze çykýar. Şonuň üçin şeýle çagalar hökman lukmanyň gözegçiliginde bolmalydyrlar. Öz wagtynda başlanan we işjeň bejeriş geçirilmese, köp çagalaryň süňklerinde ýada beden agzalarynda täze iriňli ojaklar emele gelýär. Keseliň agyr görnüşinde retrobulbar boşlugynda flegmona emele gelip, iki tarapa-da diffuzlaýyn zeper ýetirýär. Ýüz süňkleriniň köpsanly zeper ýetmeleri hem duş gelýär. Mysal üçin, şol bir wagtda osteomielit ojaklary boşlukly (but, egin) süňkde, ýaýrykda we ökje süňkünde bolup bilýär. Köp çagalarda pnewmoniýa ýüze çykýar. Täze iriňli ojaklaryň emele gelmegi we pnewmoniýa çaganyň ýagdaýyny birnäçe sagadyň dowamynda erbetleşdirip, ölüme çenli eltip bilýär.

Çaganyň umumy ýagdaýy iriňli ojaklar aýrylandan soň derrew gowulaşmaýar, 3-4 hepdeäniň dowamynda geçirilen güýçli bejergi ölüm howpuna aradan aýyrýar. Şonuň üçin keseli ýiti tapgyrda bejermek köp çagalarda başartmaýar. Köplenç osteomielit dowamly görnüşe geçýär we giňişleýin sekwestrleriň emele gelmegine getirýär, süňkdäki dikeldiji hadysalar gowşak bolýar. Diş düwünçegine zeper ýeten ýeri ölüp, sekwestrlenýär. Käbir ýagdaýlarda düwünçek ösüp kemala gelýär, muny gaty dokumadaky syrçanyň gipoplaziýasy kesgitleýär (Turneriň dişleri).

Ýaş çagalaryň gematogen osteomielitinde olaryň süýt dişleriniň düwünçegine zeper ýetýär.

Dowamly alawlamany uzak wagtyň dowamynda geçirilen bejergi arkaly doly aýryp bolýar. Eger-de kesel dowamly tapgyrda anyklanylyp, ýöne bejergini dogry almadyk ýagdaýynda, osteomielit uzak ýyllara çekýär.

Ýiti döwürde ganyň we peşewiň tejribe barlaglary geçirilende agyr alawlama mahsus bolan üýtgeşmeler ýüze çykýar. Dowamly tapgyrda ganyň we peşewiň yzygiderli barlanylyp durulmagy, bejerilişiň meýilnamalaşdyrylmagyna we keseliň dogry anyklanylmasynyň goýulmagyna ýardam edýär.

Ýiti tapgyrda rentgen barlagyny geçirmek kyn. 6-7-nji günde äň we eňek süňkleriniň eremeginiň diffuz ojaklary tapylýar. Şu wagta çenli süňküň emele gelmeginiň gowşak alamatlary ýüze çykyp, ony eňekde görüp bolýar. Keseliň 3-4-nji hepdesinde kesgitläp bolýar. Olar gözüň aşaky gyrasynda, äňiň öňki diwarynda, kentlewükde, bu-run süňkjagazlarynda ýerleşip bilýär. Ände süňküň emele geliş hadysasy gowşak geçýär. Eňekde ýumry ösüntgisiniň gurluşy üýtgeýär.

Anyklanyşy. Ýokarky äňdäki ýiti gematogen osteomieliti gözüň we göz hanasynyň ýiti alawlama keselinden, dowamly tapgyrda dak-roisistitden tapawutlandyrmagy başarmaly. Keseliň eňekdäki ýiti we dowamly görnüşini, ortaky gulagyň alawlamasyndan tapawutlandymaly. Şeýle ýagdaýlarda kesel eňeňiň ýumry ösüntgisiniň we şahasynyň rentgen barlagy esasynda anyklanylýar. Ýaşlykda bu ösüntginiň zeper ýetmeleri gulagyň we çekge-eňek bogunlaryndaky emzik görnüşli ösüntginiň iriňli hadysalarynyň ýaýramagyndan döreýär.

Bejerilişi. Gematogen osteomieliti bejermek berlen hirurgiki kömege, alawlama garşy geçirilen işjeň bejergä, umumy intoksikasiýa garşy göreşe, umumy berkidiji bejerilişe, çaganyň ýokanç ke-sele garşy durnuklylygyny beýgeldýän serişdelere bagly. Täze dog-lan çagalarda umumy hirurgiýa bejergisi we stomatologiki bejergisi çaga stasionarlarynyň özünde reanimasiýa toparyny jemleýän bölü-minde geçirilýär. Hirurgiýa kömegini göz keselleri lukmany berýär, eger-de iriň göz hanasyna ýaýran bolsa, hirurg-oftalmolg bilen bi-lelikde bejerýärler. Hirurgiki bejergisi iriňli ojaklaryň açylmagyny we ekssudatyň akymyny üpjün edýär. Agyr alawlama infiltrat ýag-daýynda hem hirurgiýa bejergisi goşulmaly.

Antibiotikleri keseliň septik fonuny göz önünde tutup, beden etine, agyr näsaglarda bolsa, çetki damaryň içine goýbermeli. Gan çalşylýar, antibiotikleri, derman erginleri, suwuklyklar glýukoza bi-len bilelikde ulanylýar. Kiçi çagalarda bolsa, periferik damarlarynyň ýaş anatomiki aýratynlyklaryny göz önünde tutup, derman erginleri ýaýjyk asty damaryna ýa-da sünkün içine goýberilýär.

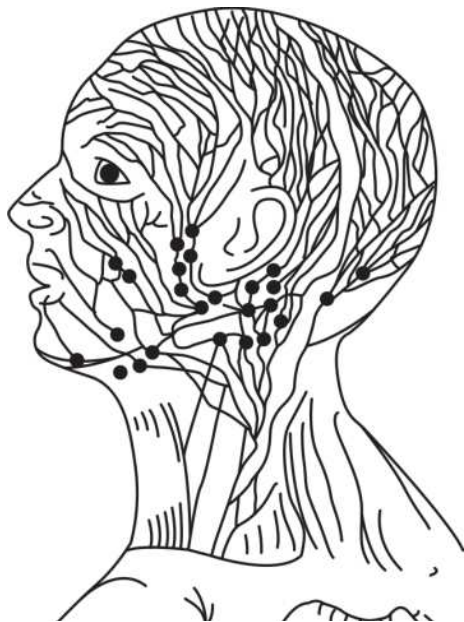Uly ýaşly çagalarda bejergi çaga stomatologiýa stasionarlarynda geçirilýär.

Netije. Gematogen osteomielitiň kliniki görnüşi öz wagtynda geçirilen dogry we doly göwrümli bejergä bagly bolýar. Käbir süňklerdeki septikopiemiki we toksiki görnüşler köplenç halat-larda ölüm bilen gutarýar. Ýüz-äň-eňek töwereginde keseliň 3-nji görnüşi ýüze çykýar. Onda köplenç kesel beýni boşlugyna ýaýrap, içki birleşmä getirýär we çaga ölýär. Gematogen osteomielit alawla-ma hadysasynyň tamamlanmagy bilen togtaýar.

Çagada geçirilen dowamly gematogen osteomielitden soň, äňiň deformasiýasy galýar we ol ösüp ýetişmeýär. Ände gök gan damarlaryň ýüze çykmagy gözün aşaky defektini emele gelýär, süýt ýa-da hemişelik dişleriň ölmegi netijesinde bolsa, diş hatarlaryň de-fekti ýüze çykýar. Äňiň käbir bölümleri ösüp ýetişmeýär. eňekde bol-sa, onuň gurluşynyň ösüp ýetişmezligi mahsusdyr. Şeýlelikde, hadysa ikilenji deformirleýji osteoartrozy ýa-da çekge-eňek bognunyň anki-lozy bilen tamamlanýar.

Ýüz-äň-eňek töwereginiň ýumşak dokumasyndaky alawlama keselleri

Limfadenit. Regionar limfatik düwünleriniň sowuklama ýokanç keseliň giriş derwezesi: ýüz we kelle derisi, agyz boşlugynyň nemli bardasy, kariýes dişler, hapgyrtma, rinit bolýar. Çagalarda limfadenit odontogen alawlamanyň netijesinde döreyär (pulpit, periodontit, osteomielit). Mundan başga-da, limfadenit çaga ýokanç keselleriniň netijesinde döreyär (täjijhoraz, gyzamyk, garamyk). Bakteriýalar limfa düwünlere limfa ýollary (deşijek, kapillýar, akymlyar) ýa-da gematogen ýoly bilen düşýär. Çagalarda limfadenitiň döredijisi iriňli, özboluşly däl ýokanç kesel (streptokok, stafilokok, diplokok), ýöne, virus (ýokanç keselli monunkleoz) ýa-da özboluşly – aktinomikoz, inçe kesel netijesinde döräp hem bilýär (33-nji surat).



33-nji surat. Çagalarda ýüzüň we boýnuň limfatiki düwünleriň ýerleşişiniň görnüşi.

Ýiti limfadenit klinikasy. Ýiti mahsus däl limfadenit limfa düwünleriň ulalmagy we olarda agyrynyň peýda bolmagy bilen

başlanýar. Näsagyň gyzgyny 38°C çenli ýokarlanýar, çaga özüni bi-
rahat duýýar, işdäsi kesilip, ukusy bozulýar. Alawlama keselleri 1-2
günden ýaýrap, peria-denite getirýär. Bu bolsa, aýratyn regionar limfa
düzünleriniň birleşmegidir.

Öz wagtynda we dogry suratda bejerilen limfadeniti we peria-
deniti yzyna serpikdirip gaýdýar. Emma hadysa beterleşende, abses
döräp, ol hem töweregindäki kletçatka ýaýraýar we adenoflegmonany
emele getirýär. Çagalarda ýiti limfadenitler eňek, käwagt eňek we
gulakýany töwereginde ýerleşýär.

Keseliň anyklanyşy. Köp halatlarda ýiti limfadeniti anykla-
maklyk kyn däl. Ýokanç keseliň derwezesini tapyp bolmadyk ýag-
daýda kynçylyk döreýär. Şeýle ýagdaýlarda ol limfa ulgamynyň
anatomiýasyny bilmek arkaly başardýar. Eňegin we gulakýany
töwerekleriniň ýiti limfadeniti anyklanylanda ýiti siaoladenitinden
tapawutlandyrmagy başarmaly. Antibiotikler kadasyz ulanylanda
keseliň geçişi üýtgeýär we dowamly hadysa öwürlip bilýär.

Bejerilişi. Bu kesel çagalarda düwünleriň gaýtalanyp gelýän
ýokanç keseli netijesinde ýüze çykýar. Netijede düwnüň, alawlama
keselleri giperplaziasy we onuň gatamagy bolup geçýär. Dowamly
limfadenit sebäpli dowamly odontogen alawlama keselleri, dowam-
ly tonzillit, rinit, gaýmorit, otit bolup biler. Köp ýagdaýlarda eňek
we boýun limfatik düwünlerine zeper ýetýär. Şonda çaganyň umu-
my ýagdaýy agyr däl, gyzgyny kadalaýyk bolýar. Palpasiýada ulalan,
çala agyryly, hereketlenýän limfa düwünlerini kesgitlemek başardýar.
Olar boýunda, döş- ýaýjyk-emzijek görnüşli etiniň iki tarapynda hem
ýerleşýärler. Dowamly limfadenitde bedendäki inçekesel zäherlen-
mesini aradan aýyrmaly. Şeýle-de düwünleriň ulalmagy limfogranu-
lematozda, dowamly leýkozda, inteksion monolukýozda, limfatiki
diতেзде düş gelinýär. Dowamly limfadenit bejerilende keseli dörediji
sebäpleri aradan aýyrmaly, ýagny esasy keseli bejermeli.

Absses. Ýumşak dokumalardaky kesgitlenen araçäkli tegelenen
alawlama keselleri, çagalarda ol limfatik düwünlerine iriňli zeper ýet-
mesi netijesinde bolýar. Käbir lukmanlaryň pikirine görä, ony akti-
nomiset hem döredip biler. Absses köplenç äňiň we eňegin birinji
hemişelik molýarlaryň dowamly periodontitinde bolýar we äňasty
limfatik düwünlerinde düş gelýär. Köp halatlarda gulakýany we

eňekýany damarlara hem zeper ýetýär. Absses döräninde dokumanyň belli bir böleginde giperemiýaly infiltrat emele gelip, deri ýukalýar we flýuktuasiýa peýda bolýar. Soňra özbaşdak deşilip abssessi açylýar we limfa düwnüň ölen dokumalary ondan akyp çykýar.

Bejerilişi. Alawlama keselleriniň ojagyny açyp, “sebäpli” dişi sogurýarlar. Ýöne kesel käbir ýagdaýlarda hirurgiýa bejergisi kömeginden soň hem dowam edýär. Deşikler (fistula) emele gelýär. Şeýle ýagdaýlarda patologiki dokumany kesip aýyrýarlar we tikýärler. Eger keseli dörediji aktinomikoz bolsa, zeper ýeten düwni kesip aýyrýarlar we onuň garşysyna toplumlaýyn bejergi geçirýär.

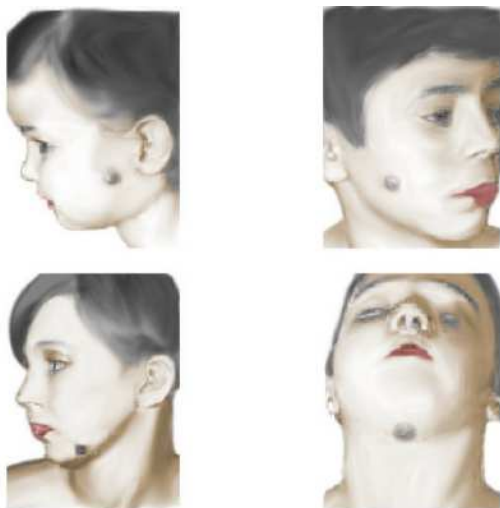
Boýnuň limfatik düwünlerindäki abssesde, inçekesel zeper ýetme barada oýlanýarlar. Şeýle ýagdaýlarda inçekeseliň barlygyny ýada ýoklugyny barlaýarlar, eger kesel anyklanylsa, inçekesele garşy bejergi geçirýärler.

Etara we fassiýara boşluklarynyň abssesleri

Abssesler äniň we eňeňiň osteomielitinde, äň süňküne ýakyn ýerleşýän töwereklerde, äň osteomielitinde, gözhanasynyň ýanynda, burnuň gapdal taraplarynda, çekgäniň deri asty ýag kletçatkasynyda, eňeňiň osteomielitinde – dilasty boşlugyň eňek-dilasty çukurjygynda döräp bilýärler. Bu töwereklerde infisirlenmek limfogen, gematogen we ýerodontogen ýollary bilen geçýärler. Ganat şekilli – äň boşluklaryň abssessi mandibulýar anesteziýa geçirlen wagty aspetikanyň düzgünleri bozulanynda ýüze çykýar. Diliň abssessi onuň dokumasyna zeper ýetende ýa-da dil badamynyň netijesinde döräp biler (*34-nji surat*).

Agzalyp geçilen töwerekleriň topografiýasy, klinikasy, bejeriş ugurlary W.I.Zausaýewiň stomatologiýanyň hirurgiýa bejergisi baradaky kitabynda görkezilen (1981). Çagalaryň abssessini bejermek we keseli anyklamak uly adamlaryňkydan az tapawutlanýar.

Flegmona. Deri asty, etara we fassiýara ýag kletçatkalarynyň iriňli ýiti alawlamasy. Flegmona çagalarda ýiti iriňli limfadenite (adenoflegmona) ýa-da äniň we eňeňiň ýiti osteomielitine utgaşyp biler. Flegmonadaky alawlama keselleri ojagynda strentokokk, stafilokokk, diplokok duş gelýär.



34-nji surat. Ýeke-täk limfatiki düwünleriň dowamly abssestirlenen limfadeniti.

a) gulakýany, b) ýañakýany, c) äň üsti, d) eňegasty.

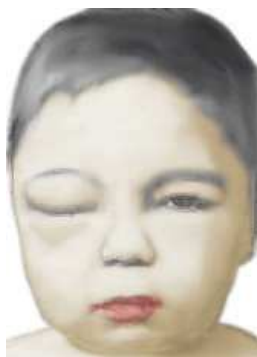Adenoflegmona. Köplenç 3-7 ýaşly çagalarda duş gelýär. Bu keseliň özeni alawlan limfatik düwünleridir. Adenoflegmonada limfatik düwnüniň eräp, ol zeper ýeten düwüni gurşap alýan ýag kletçatkasynyň iriňli ýiti şikesine getirýär. Bu ýagdaý limfadenit başlanyndan 2-4 gün soň ýüze çykýar. Onuň ilkinji alamatlary: agyry beterleşip çaga ýatmaýar, işdäsi tutulýar, ýagdaýy agyrlaşýar. Zeper ýeten töweregiň derisi dykyzlanyp giperemirlenýär we dartylyp durýar. Alawlama keselleri infiltratynyň merkezinde flýuktirlenýän ýumşak ojak döreýär.

Bejerilişi. Toplumlaýyn: hirurgiýa bejergisiniň kömegi, bakteriýal alawlama keselleri garşy gönükdirilen bejergi, bedeniň umumy intoksikasiýasynyň önüni almak işleri. Adenoflegmonaly çagalary stasionarda bejeryärler. Hirurgiýa bejergisiniň kömegi gaýragoýulmasyz görkezmeler boýunça umumy agyrysyzlandyрма ýagdaýynda geçirilýär. Bakteriýalara we alawlama kesellerine garşy ýerli bejergi hirurgiýa bejergisinden soň ýarany drenažlamak, aseptiki şertlerde melhem daňylaryny daňmak bilen utgaşdyrylýar. (Wişnýowskiý melhemi, slitomisin emulsiýasy). Ýara haýal bitip, onda nekrozlanmak

ýagdaýy bolsa, ony proteoletik fermentler (himopsin) bilen ýuwyýarlar. İçmek üçin bolsa sulfanilamid serişdeleri (sulgadimezin, sulfadime-toksin) ulanylýar. Agyr ýagdaýlarda sulfanilamid serişdeleri antibio-tikler bilen bilelikde ulanylýar. Kalsiý glýukonaty içilýär (0,5 g-dan günde 3 gezek) ýa-da damara goýberilýär. (1-2 ml/sut). Adenofleg-monada bedeniň umumy intoksikasiýasyna garşy köp suw içirilýär. Hirurgiýa bejergisinden soň çaganyň umumy ýagdaýy gowulaşýar. Bedeniň gyrgyzny kadalaşýar, işdäsi açylýar, ukusy kadalaşýar. Ça-gany hirurgiýa bejergisinden 1-2 gün soň stasionardan ambulator bejeriše goýberýärler (35-nji, 36-njy suratlar).



35-nji surat.
Aşaky eňegasty töwereginiň
adenflegmonasy.
V1 dişiň dowamly periodontiti.



36-njy surat.
Göz gabagygyň
flegmonasy, äňň ýiti
odontogen osteomieliti

Äňň we eňeginiň ýiti osteomielitiniň netijesinde döreýän flegmona

Sünkdäki hadysa agyr gaýraüzülmä getirýär. Flegmona osteomielitiň geçişini kynlaşdyrýar we çaganyň bedeniniň umu-my intoksikasiýasyny ýokarlandyrýar. Iriňli hadysa osteomielitde süňk üstüniň eremeginiň netijesinde süňkden damarara we fassiyara boşluklar boýunça ýumşak dokuma, käwagtlar olar limfogen we ge-matogen ýollary bilen yaýraýar. Täze doglan we emýän çagalarda ýo-karky äňň gematogen osteomielitiniň gaýryüzülmesi göz boşlugynda ýa-da retrobulbar boşlukda flegmonany emele getirip biler. Çagalar-daky odontogen osteomielitde ýüzleý flegmona döreýär. Çagalarda çuňňur etara boşluklaryň flegmonasy az duş gelýär. Olar diňe uzak wagtyň dowamynda süňk hadysalary bejerilende ýüze çykyp biler.

Ýüz-ňň-eňek töwereginiň flegmonasynyň anyklanyşy, aýratyn anatomiki töwereginiň topografiýasy, zeper ýeten ojagyň operasiýasy W.I.Zausaýewiň stomatologiýanyň hirurgiýa bejergisi kitabynda görkezilýär (1981). Çagalardaky flegmonany bejermegiň umumy ugurlary ýiti odontogen osteomielitiň bejerilişi bilen birmeňzeşdir.

Çagalaryň ýüz-ňň-eňek töwereginde odontogen alawlama keselleri sebäpli diş aýrylanda, operasiýa geçirilende granuloser indeksiniň mukdaryny göz önünde tutmak, gelejekde gaýraüzülmeleriň önüni almagyň hem-de dikeldiş döwründäki immun bejergisiniň zerurdygy G.A.Gulgeldiýew tarapyndan (1991-2001ý.) geçirilen «Çagalaryň äň-ýüz süňkleriniň alawlama keselleriniň kliniki-immunologiki aýratynlyklary» atly ylmy işlerinde belenilip geçirýär.

Ýüz-ňň-eňek töwereginiň alawlama keselleri bilen kesellän çagalar ilki maşgala lukmanlaryna, soňra saglyk öýlerindäki stomatologlara ýüz tutýarlar, ilkinji kömekler berilýär, emma keselli çagalaryň immun görkezijileriniň anyklanmaýanlygy sebäpli käbir ýagdaýlarda ýüz-ňň-eňek töwereginiň süňkleriniň tiz wagtyň dowamynda osteomielit keselinden soň dargamagyna getirýär. Operasiýa wagtynda immun ulgamynyň we gan öýjük düzüminiň işjeňligi gowşak çagalarda esasanam aşaky äňiniň birtaraplaýyn süňk dargamasyna duşulýar we rezeksiýa operasiýasy geçirmek mejburlygy ýüze çykýar. Şeýlelikde, bu geçirilýän bejergiden soň, çaga bedeninde süňk kemtiginin emele gelýändigini sebäpli ýüz-ňň-eňek çeýneýiş ulgamynda anatomiki we fiziologiki ýetmezçilikler peýda bolýar. Bu bolsa geljekde dikeldiş plastiki operasiýalarynyň zerurlygyny döredýär.

Çagalarda ýiti alawlama keseliniň başlangyç döwürlerini anyklamak maksady bilen barlaglar geçirilýär, operasiýadan soňky döwürüň we garaşylýan netijelerini, çaklaýyş granuloser indeksiniň mukdaryny ölçemek we onuň ösüş depgininiň üýtgemegi çagalaryň alawlama keseliniň geçişini we netijelerini çaklamaga ýardam berýär.

Ganyň umumy kliniki barlaglarynyň görkezijileriniň derejesiniň üýtgemegi kiçi ýaşly mekdep okuwçylarynyň bedeniniň alawlama hadysalaryna has ýiti täsir edýändigini ýüze çykaryldy. Bu görkezijilere belli bir derejede çagalaryň ýaşy we jynsy degişli, ýagny, kiçi ýaşly oglanlaryň hem-de uly ýaşly gyzlaryň has doly we çalt kliniki we gematologiki görkezijileriniň özgermegine täsir edýär.

Türkmenistanyň yssy klimatik şertlerinde mekdep ýaşly çagalaryň ýüz-äň-eňek töwereginiň kesellerinde immun ulgamynyň orta derejede we wagtlaýyn ýetmezçiligi döreýär. Şol ýetmezçiligiň häsiýeti we çuňňurlygy çaganyň ýaşyna we jynsyna görä tapawutlanýandyr. Kiçi ýaşly çagalarda T-limfositleriň otnositel we absolyút sanlary uly ýaşly mekdep okuwçylaryňka garanynda ýokary derejede bolup, immunoglobulin peselýär, uly ýaşly çagalarda şu görkezijiler beýgелýär. 6-10 ýaş aralykdaky oglanlaryň we 11-15 ýaş aralykdaky gyzlaryň immun ulgamynyň ýetmezçiligi howpsuz bolýar.

Düzgün bolşy ýaly, öz wagtynda başlanan we köp ugurly bejergiş çişme hadysanyň geçişiniň önüni alýar, ýöne hemişelik dişleriň düwünçegini ýitiren çagalarda ýüz skeletiniň deformasiýasy dörap ýa-da ösüşden yza galyp bilýär. Deformasiýa görnüşde ýüz keşbiniň gyşarmasy, süňk ýaşayyş ukyplylygyny ýitiren bölekler aýrylmagy netijesinde ýüze çykýar. Ýokarky ände, gözasty gyrasynda, çekge alweolýar kekeçde, aşakdaky burçlarda we şahalarda dörap bilýär. Eňek şahasynda süňkün ýaşayyş ukyplylygyny ýitiren maddalary aýrylanda ösüş hadysasy togtayar.

Ýüz süňkündäki alawlama hadysasy bolan çagalar uzak wagtlap, ulgamlayyn gözegçiligiň täsirinde bejerilmeli, ol çagalaryň ýüz skeletiniň kemtiklerinden döreýän maýyplygyň önüni almaga kömek berýär. Ýüz-äň-eňek töwereginiň alawlama keseli bolan mekdep ýaşly keselli çagalarda hökmany suratda immunologiki barlaglary geçirmeli, şol sanda T we B limfositleriň sanyny, A we M immunoglobulinleri barlamak zerur. Çagalaryň keseliniň agyrlyk derejesini anyklamak üçin periferiki ganyň giňişleýin leýkositar formulasyny, şol babatda granulositar indeksini anyklamaly. Granulositar indeks näsagyň ýagdaýyna görä üýtgeýär. S.A.Pleskonowskaýa tarapyndan çagalaryň ýüz-äň-eňek töwereginiň alawlama kesellerinde bedeniň kesele garşy işjeňlik jogaby işlenilip teklip edilen çet ýer ganyň dänejikli öýjükleriniň jeminiň onuň dänejiksiz öýjükleriniň jemine bolan gatnaşygynyň netijesi hökmünde granulositar görkezijini hasaplamak esasynda kesgitlenen.

Granulositar indeksiň mukdary çaganyň ýagdaýynyň agyrylyk derejesini we geçirilen bejerginiň ýeterlikdigini tassyklaýan görkezijidir. Töwerek ganyň neýtrofillerindäki miýeloperoksidazalaryň işjeňligi näsag çagalaryň agyrylyk derejesini kesgitlemäge we operasiýadan soňky döwrüň geçişini we netijesini anyklamaga mümkinçilik berýär. Şonuň üçin, şu barlaglary wagtynda geçirmegi we şolaryň netijelerine görä bejermegi howply toparlara maslahat berilýär.

Ýumşak dokumalarda alawlama alamatlarynyň geçişi we onuň tapawutlandyryş anyklanylyşy

Ýumşak dokumalarda çişme keselleriniň ýiti we dowamly görnüşleri alawlama keselleriniň öýjük infiltrasiýa tapgyryndan başlanýar.

Morfologiki taýdan bu tapgyr çişme keselleri prosesiniň görnüş bolup, bu «alawlama keselleri infiltraty» üçin lukman tarapyndan pазologiki birlik hökmünde garalyp bilinmez. Çagalarda ýüzüň derisiniň giperemiýasy we alawlama keselleri infiltraty ýiti iriňli periostite getirip, perifokal görnüşinde ýüze çykýar. Infiltratyň ýüze çykyş derejesi we ýerleşşi boýunça äňň we eňeňň osteomielitiniň ýa-da periostitiniň geçişiniň kliniki agyrylygyny anyklamak bolar. Gözasty we burun töwereklerindäki alawlama keselleriniň infiltraty ýüzüň damarlarynyň flebiti bilen gutaryp bilýär. Iriňli ýiti periostit bejerlenden soň, ýüzüň ýumşak dokumasyndaky alawlama keselleri, infiltrary uzak wagtlap saklanyp bilýär. Bu bolsa keseliň agyr geçirilendigini ýa-da osteomielitiň nädogry anyklanylandygyny subut edýär.

Ýumşak dokumalarda alawlama keselleriniň infiltraty iriňli ýiti limfadenitiniň bir tapgyrynda ýüze çyksa, alawlama keselleri limfatik düwünleriniň kapsulasynyň daşyna ýaýrandygyny görkezip, ondan adenoflegmona döräp biler. Bu ýagdaýda keseliň esasy patologiki görnüşü limfadenit ýa-da periadenit. Şeýle ýagdaýlarda lukman adenoflegmonanyň döremeginiň önüni almalydyr.

Çagalarda çekge, dodak alawlama keselleriniň infiltrasiýasy ýumşak dokumalara zeper ýetirenden soň döreýär we patologiki görnüşli ýumşak dokumalara zeper ýetmeler lukmanyň gözegçiliginde bolmaly.

Ýumşak dokumalaryň öýjük infiltrasiýasy deriniň giperemiýasy bolup, çişň ösüş alamatyna ýakyndyr.

Ýumşak dokumanyň öýjük infiltrasiýasynyň etiologiýasy we patogenezi beýleki kesellerden tapawutlanyp, kesel anyklananda we bejerilende örän seresaply çemeleşmelidir.

Käbir lukmanlar alawlama keselleriniň infiltratyny aýratyn patologiiki görnüş hökmünde tapawutlandyrýarlar. Tejribeler ýüzüň ýumşak dokumasynda döreýän lifiltratyň özbaşdak patologiiki birlik bolup bilmeyändigini görkezdi. Şonuň üçin keseli näsagyň arzy esasynda anyklamaly. Kesel kliniki taýdan gutarnykly anyklanylanynda onuň esasy patologiiki görnüşli görkezilmeli we şol esasyda çaganyň bejerilişiniň meýilnamasy düzülmelidir.

Lukmanlar ýumşak dokumalaryň kesellerini nädogry anyklap, “alawlama keselleriniň infiltraty” diýen kesel kesgitlemäni goýan hallatlarynda çaganyň ölümüne getirip biljek ýagdaýlary döredip bilerler.

Aktinomikoz

Aktinomikoz - şöhle şekilli kömelekleriň dokumalarda döreýän ýokanç keselidir. Kesel dokumalarda we agzalarda aýratyn mahsus granulýomalaryň emele gelmegi bilen häsiýetlendirilýär.

Sebäbi we patogenezi. Keseli dörediji şöhle şekilli kömelekler ýa-da aktinomisetler, olar tebigatda giňden ýaýrap, diş etiniň kisejiklerinde we ş.m duş gelýärler. Olaryň aglabasy agyz boşlugyndaky saprofitlerdir. Kesel döräninde aerob saprofitler anaerob görnüşine geçýärler.

Aktinomikoz bedeniň ýokanç kesellere garşy ýerli we umumy täsirleşmesiniň bozulmagynyň netijesinde döreýär. Kesel dörände bedene şöhle görnüşli kömelekler garşy ýokary duýgurlyk kesgitlenilýär. Kömelekleriň bedene düşmegi üçin derwezeler: odontogen ojaklar, agyz boşlugynyň nemli bardasy, sülekey mázleriň akymlyry, ýüzüň we boýnuň derisi. Bedene aktinomisetler galtaşyk arkaly gematogen, limfogen ýollary bilen ýaýraýarlar. Çagalarda esasan limfogen ýollar bilen ýaýramagy duş gelýär. Aktinomikoz köplenç gowşak birleşdiriji dokumalarda ýüze çykýar. Çagalarda ol boýnuň, ýüzüň

we eňegiň limfatik düwünlerine zeper ýetirmek bilen häsiýetlenýär. Keseliň gizlin döwri birnäçe günden 2-3 aýa ýetip, ondan hem uzaga çekýän wagty bolýar.

Kliniki suratlandyrylyşy. Keseliň agzalarda we dokumalarda ýerleşişine laýyklykda aktinomikozyň birnäçe görnüşini tapawutlandyrýarlar: deri, deri asty, nemli barda asty, nemli bardadaky odontogen aktinomikoz granulyomasy, deri asty etara limfatik düwünleriň, periostyň, äň we eňek süňkleriniň, agyz boşlugynyň agzalarynyň aktinomikozy. Aktinomikozyň geçişi hemme adamlarda birmeňzeş bolmaýar. Ol köplenç dowamly ýa-da dowamly däl görnüşini ýitileşmesi gönüşinde geçýär. Çagalarda aktinomikozyň ýiti görnüşü seýrek duşgelyär.

Aktinomikozyň deri asty görnüşü. Keseliň bu görnüşü köplenç çekgede ýerleşýär. Onuň araçäkleri aýdyň çäklenen we dykyz infiltratyň kömegi bilen kesgitlenýär. Kesel bedeniň gyzgynynyň 37,0-37,5°C-a çenli ýokarlanmagy bilen başlanýar. Daşky absessi kesip göreniňde ganly iriň akyp, onuň düzüminde aktinomisetleriň duzlarynyň barlygy anyklanylýar. Boşlugyň diwarlary granulirlenen. Abssesiň boşlugynyň öz-özünden ýitip gitmegi hem mümkin, ýöne käbir halatlarda ol beýleki deri astynda ýaýrap bilýär. Deri asty ojagy ýuwaş-ýuwaş derini ýukaldyp, ol gök ýa-da goňur reňke eýe bolýar. Barmagyň bilen basyp göreniňde flýuktuasiýanyň alamaty bildirýär.

Anyklanylyşy. Aktinomikozyň deri asty görnüşü abssesiň kliniki alamatlaryny berýär. Ony hökmany suratda inçekeselden tapawutlandyrmaly başarmaly. Inçekeselde deri asty ojaklar dargap başlaýar we ýara örtükleri döreýär.

Tapawutlandyrmak üçin has amatly usul tuberkulin synagydyr. Aktinomikozyň haýal geçýän görnüşini leýşmaniozdan tapawutlandyrmaly. Leýşmaniozda ilki çäklenen tümmejik döräp, ol tümmejik tizara başa geçýär we gyralary tekiz bolmadyk ýara öwrülýär.

Gistologik barlagda epitelioid, plasmatik, neýtrofil öýjükleriň arasynda köp sanly mugthorlaryň (borowskiniň bedenjikleri) tapylmagy has tapawutlandyryjy alamatdyr.

Limfatiki düwünleriň aktinomikozy

Boýnuň limfatiki düwünleriniň aktinomikozy: äňasty, eňegasty, boýnuň gapdal böleklerinde, çagalarda, çekge, burun-dodak, gulakýany töwereklerinde duş gelyär. Kesel abssesdirleýän giperplaziýaly limfadenit görnüşinde geçýär. Çagalarda keseliň bu görnüşi onuň beýleki görnüşleriniň başlanmagyna sebäp bolýar.

Kesel ýuwaş-ýuwaşdan ýüze çykýar. Limfatik düwünleri haýal ulalýar we ýanyndaky dokumalar bilen sepleşýär. Eliň bilen basyp göreniňde düwün az agyryly, tegelek şekilli, süňk üsti etara dokumalary bilen sepleşenligi üçin hereketi çäklidir. Köp halatlarda düwün iriňläp agyry, bedeniň gyzgynyň ýokarlanmagy, peşewiň köpelmegi ýaly alamatlar peýda bolýar.

Aktinomikoz adenoflegmonasy birnäçe limfatik düwünleriniň zeperlenmesinden ýüze çykýar. Ol adaty adenoflegmonadan haýal geçýänligi bilen tapawutlanýar. Çagalarda seýrek duş gelyär. Kesel ýaýraýan häsiýete eýe. Kesel abssesleşýän döwründe ýiti häsiýete eýe bolup, bedeniň gyzgyny 38-39°C çenli ýokarlanyp, üşütme we zäherlenmäniň beýleki alamatlary peýda bolýar.

Ojak ýarylyp, iriň akanyndan soň ol kiçelýär, ýöne bütinleý ýitip gitmeýär.

Anyklanylyşy. Hökmany ýüzüň we boýnuň limfatik düwünleriniň aktinomikozy şol düwünlerde bakteriýalaryň döredýän kesellerinden, ýüzüň we boýnuň dogabitdi ýara ötüklерinden tapawutlandyrmaly. Onuň üçin hökmany suratda näsagyň anamnezini bilmeli. Keseli doly tapawutlandyrmaga rentgenoskopiki we gistologiki barlaglar kömek berýär.

Ýüzüň we boýnuň dogabitdi ýara öýjükleri özüniň ýerleşşi bilen tapawutlanýar. Olary dürtgüç we kontrast rentgenografiýa barlaglarynda doly anyklamak başardýar.

Äniň we eňegiň periostynyň we äň-eňek süňkleriniň aktinomikozy

Beýleki görnüşlere garanynda äniň we eňegiň periostynyň aktinomikozy seýrek duş gelyär. Ol esasan hem eňegiň ön tarapynda gabat

gelyär. Keseliň birnäçe görnüşi bolup, onuň ýiti görnüşinde bedeniň gyzgyny 37-37,5°C ýetip, gowşak agyry bolýar. Agyz boşlugyna seredip görenimizde onuň alyn ýerinde (vestibula oris) aşaky sol-gungyzyň reňkli esasynda gowşak agyryly gögümtil dörtburçly bolup infiltrat kesgitlenýär. Kesilende ak gan az möçberde suwuklyk bölünip çykýar. Süňk üsti dokuma, wagtyň geçmegi bilen galňaşýar we göwrümi ulalýar. Barlaglar eňeňiň bedeniniň aşaky gyrasynyň ulandygyny görkezýär.

Çagalarda äň we eňek süňkleriniň aktinomikozy seýrek duşgelyär. Kesel esasan hem eňekde köp duş gelip, süňkleriň destruksiýasyna getirýär. Keseliň ýiti görnüşiniň ilkinji alamatlary dowamly ýitileşmegi, agyry, çeyneýiş etleriň infiltraty, eňeňiň hereketiniň çäklenmesi bilen başlanýar. Äňiň göwrümi galňap, ol hemişekilerden 3-4 esse ulalýar. Agyz boşlugynyň nemli bardasynyň reňki üýtgemeyär. Äň we eňek süňklerinde mahsus granulyomalaryň emele gelmegi bolsa süňkleriň kiçijik boşluklar görnüşinde eremegine getirýär. Uzak wagtlap periostyň gyjyndyrylmagy onuň galňamagyna we süňkleşmegine getirýär. Äňiň ilkinji aktinomikozy uzak wagta çekýär (birnäçe ýyllara).

Rentgen eňeňiň destruktiv aktinomikozynda gyalary бүдүрсүдүр owal görnüşli süňk egmekligiň boşluklary görünýär. Çagalaryň köpüsünde şeýle ojaklar periostyň galňamagy bilen utgaşyp gelyär. Eňeňiň süňküniň esasyňyň we süňk üsti dokumasynyň üýtgemegi onuň ösüntgilerine ýaýrap, deformasiýasyna we giperplaziýasyna getirýär.

Anyklanylyşy. Eňeňiň süňküniň we süňk üsti dokumasynyň ilkinji aktinomikozyňy dowamly osteomielite mahsus zeperlenmelerden, döme alawlama kesellerinden tapawutlandyrmaly. Aktinomikozyň geçişi äňiň osteomielitiň geçişine meňzeşräk. Olary tapawutlandyrmak diňe dürli allergenli immun anyklaýyş barlagy arkaly mümkin. Sitologiki we morfologiki barlaglar aktinomikozy süňküň merežýel keselinden tapawutlandyrmaga kömek berýär.

Aktinomikozyň produktiv, destruktiv görnüşlerini döme alawlama kesellerinden (fibrozdisplaziýa, eozinofil granulyoma) we howply täze döremelerden (fibrosarkoma, osteogen sarkoma, ýuinganyň sarkomasy) tapawutlandyrmaly.

Fibrozly displaziýada süňkde zeperlenen ojaklar örän köp bolup, näsagyň endokrin ulgamynda hem bozulmalar kesgitlenýär. Eozinofil granulýomany dişden punksiýa alyp, insizion bigasiýada, skeletiň beýleki böleklerini rentgen surata düşürüp anyklamak bolar. Çagalaryň eňegi howply täze döremesiniň uzaga çekýänligi bilen tapawutlanmaýar. Ýöne ol çaltlaşyp çişme hadysasyny hem ýatladyp bilýär. Howply täze döremäni gistologiki, rentgen we kliniki alamatlarynyň aýratynlygynyň kömegi bilen anyklap bolýar.

Aktinomikozy anyklamakda. patomorfologiki, rentgenologiki, mikrobiologiki we immunologiki barlag usullaryny ulanmaly. Hasam rentgen barlaglarynyň mümkinçilikleriniň wajyp orny bar. Mikroskopiýa arkaly iriňň düzümini barlap görmeli. Immunologik barlagy derä aktinolizaty sançmak arkaly geçirilýär.

Bejerilişi. Bejergi toplumlaýyn geçirilýär, näsagyň bejergisiniň meýilnamasy düzülende hökmany suratda onuň bedeniniň funksional aýratynlyklaryny, mahsus we mahsus däl täsirleşmelerini (duýgurlygyny) ilkinji we ikilenji immun ýetmezçiligini göz önünde tutmaly.

Toplumlaýyn bejergi şu aşakdakylardan ybarat:

1. Hirurgiýa bejergisine görkezmeler boýunça: periodontdaky dowamly alawlama ojaklary bolan diş düwünçegi we dişler; äňýany ýumşak dokumalaryndaky aktinomikoz ojaklaryň ilkinji hirurgiýa bejergisi, arassalanylyşy; kesel uzaga çekende süňkdäki içki ojaklaryň nekrotomiýasy; ýaralara antiseptik erginleri (streptokokk we stafilokokk bakteriofagy, stafilokokka garşy plazma, proteolitiki fermentler, şipowniňň oblepihanyň ýaglary) pürkmek ýa-da dializini geçirmek; fiziki usullar (ýatgy, kibrid kalsiý, dimeksidiň elektroforezi) degişlidir.

2. Ilkinji ýa-da ikilenji immun ýetmezçiliginde bedeniň ýokary duýgurlygynda (allergiýa), immun ulgamynyň bozulmalarynda bedene mahsus däl gorag güýçlerini ýokarlandyrmak. Gemo-; witamino-; fito bejergiler, gurplandyryjylar (metil urasil, pentoksil) ulanylýar.

3. Aktinolizat, mahsus däl immun ulgamyny modelirlenýän lemmazol bilen immun ulgamynyň bejergisini geçirmeli, aktinolizaty 2 ml-den etiň içine hepdede 2 sapa sançmaly. Jemi 20 sanjym.

4. Bakteriýalara garşy geçirilýän bejergi: antibiotikler we sulfanilamidler.

5. Bedeniň ýokary duýgurlygyna garşy gönükdirilen we simptomatiki bejergi.

Netijesi. Toplumlaýyn bejergisi 1-2 tapgyrdan ybarat bolup, 3-7 aýyň dowamynda bejerilýär. Süňküň aktinomikozynyň bejergisi uzağa çekýär. Kesel ulularda beýnä ýa-da öýkene metastaz berip bilýär. Aktinomikozly çagalar bejergi geçirilenden soň, 2 ýylyň dowamynda gözegçilikde bolmalydyr.

Öňüni alyş çäreleri. Aktinomikozyň öňüni alyş çäreleri patogene netiki bolmaly. Agyz boşlugynyň sanasiýasy GBB agzalarynyň umumy berkidiji bejergisini geçirmek aktinomikozyň öňüni alyş çärelerine girýär.

Sülekeý mázleriň alawlama keselleri

Täze doglan çagadaky paratit. Keseliň sebäbi anyklanylmadyk. Patogenezi gowy öwrenilmedik. Seýrek gabat gelýär. Esasan hem wagtyndan öň bolan çagalarda, haýsy-da bolsa bir kesel bilen keselläp, bedeni gowşan çagalarda duşýar.

Kliniki suraty. Kesel ýiti başlanyp, ýaňy doglan çaganyň ilkinji hepdesinde döreýär.

XI BÖLÜM. ZEPER ÝETMELER

Zeper ýetmeler diýlip, daşky täsirleriň çaganyň bedenine birden täsir edip, fiziologiki hadysalarynyň geçişini we dokumasynyň anatomiki bitewiligini bozýan ýagdaýa aýdylýar. Çagalardaky zeper ýetmeleri çaga zeperlenmesi düşünjesine degişli edilýär. Sebäbine we zeper ýetmäniň döreýşine baglylykda çaga şikeslenmesiniň şu aşkdaky görnüşleri bolýar:

1. doglan wagtynda;
2. işde;
3. köçedäki ulaglar sebäpli;
4. bedenterbiýe sapaklarynda;
5. Okuw-önümçilik we oba hojalyk tejribe sapaklarynda we tejribe geçirilýän ýerlerde;
6. duýdansyzlykda.

Olaryň arasynda iň köp duş gelýäni duýdansyzlykda alynýan şikeslenmelerdir. Onuň sebäbi dürli-dürli ýagdaýlardaky hadysalar bolup bilýär. Mysal üçin, çaganyň ýykylmagy, urulmagy, beýiklikden gaçmagy, öý haýwanlarynyň dişlemegi. Ikinji derejede köp duş gelýäni bolsa, ulag sürüjileriniň köçe hereketiniň düzgünlerini bozmaklary zerarly ýüze çykyan zeper ýetmelerdir.

Zeper ýetmeleriň häsiýetleri dürli-dürli bolýar. Kiçi ýaşly çagalarda (3-5 ýaş çenli) ýüzleriniň ýumşak dokumalarynda we agyz boşlugyndaky zeperlenmeler köp duş gelse, uly ýaşly çagalarda dişleriniň, äň, eňek we ýüz süňkleriniň, ýüzleriniň ýumşak dokumalarynyň zeperlenmeleri has köp gabat gelýär.

Kähalatlarda çagalar ýol hereketiniň düzgünlerini bozýarlar we howply ýagdaý döredip, şikeslenme alýan wagtlary bolýar. Şonuň üçin mekdeplerdäki çagalara ýol hereketiniň düzgünlerini öwretmek işleri alnyp barylýar.

Ýüzüň ýumşak dokumasyna zeper ýetmeler

Çagalaryň ýüzleriniň ýumşak dokumasyna zeper ýetmeleriň köp duş gelýäni bolýar. Olar açyk we ýapyk hili bolup bilýärler.

Çaganyň derisiniň maýyşgaklygynyň ýokary we agramynyň pes bolmagy bilen, onuň ýüz süňküne we yumşak dokumalaryna zeper az ýetýär. Ýöne, giňişleýin zeper ýetmelerde anatomiki aýratynlyklaryna görä, ol çişmäni we ganöýmelerini döredip bilýär. Şonuň üçin ýumşak dokumalara zeper ýeteninde olar çişip, çişmäniň içindäki dokuma gan akyp bilýär.

Agyrtma. Agyrtma diýlip, ýumşak dokumanyň ýa-da bedeniň anatomiki bitewüliginiň bozulmagyna getirýän ýapyk mehaniki zeper ýetmä aýdylýar.

Klinikasy. Agyrtma hadysasynda zeper ýetirilen ýerde zeper ýetmäniň täsir ediş güýjüne, çaganyň ýaşyna we onuň ýagdaýyna bagly çişme döreýär we ganaýar. Ol ilki gögerip, soňra ýaşyl reňke öwrülýär. Şol ýerden soň deri ýa-da deri asty ýag öýjükleri aýrylynynda limfanyň we ganöýmesi peýda bolýar.

Şikeslenmeden soňra el bilen barlanyňda ýüzüň ýumşak dokumasynda, dişlerde we agzyň nemli bardasynda agyry duýulýar.

Şeýle ýagdaýlarda eňegastyna we çekgäniň aşaky bognunyň baglanyşdyryjy abzalyna zeper ýetip, eňeňi işjeň hereketinde we hereketsizliginde peýda bolýan agyry döreýär. Eňeňiň döwürlendir diýen çaklamasy rentgen suratynyň kömegi bilen takyklaýarlar.

Bejergisi. Diňe ganöýmeleri emele gelip, ýüz süňklerine ýada beýnä zeper ýetmedik bolsa umumy bejergi hökman däl. Ýüzüň derisiniň ýüzleý zeperlenmesi iriňlemeyär we deride yz galman, tiz bitýär. Ony zyýansyzlandyryjy erginler - furasillin bilen arassalamak maslahat berilýär,

Ýaralar – nemli bardanyň we deri örtügiň şikeslenmesi esasynda olaryň bitewiliginiň bozulmagyna ýara diýlip aýdylýar. Zeper ýetirýän täsir we zeperlenmäniň geçişi boýunça: ýaralar – kesilen, çapylan, ýyrtylan, dişlenen, ok degen we dürtülen görnüşlerde bolup bilýär.

Çyzykly, ýyrtylan, galtaşan görnüşdäki ýarlarda zeper ýüzleý bolýar.

Klinikasy. Ýara üçin şu alamatlar häsiýetli: açylan deri örtügin-den gan akýar, agyrýar. Görnüşi ýaýraň, ýerleşýän ýerine bagly bolup, köplenç ýara 2-5 ýaşly çagalaryň dodagynda, dilinde we kentlewüginde bolup bilýär.

Bejerilişi. Ýüzüň deri örtükleriniň ýarasyndan hirurgiýa bejergisiniň kömegi berlip, kosmetiki tikin goýýarlar.

Ýüze giňişleýin zeper ýetmelerinde, esasan ok degen ýagdaýlarynda ýüzüň skeletiniň süňklerine zeper ýetýär. Şonda ilki bilen ýara buz goýmaly we derrew näsagy stomatologiki klinika äkitmeli. Lukman üç sany beterleşmäniň – asfikasiýanyň, gan akmanyň we şogun öňüni almaly.

Ýüzüň anatomiki gurluşyna we onuň bilen baglanşykly immun ulgamyna, biologiki häsiýetlerine laýyklykda derrew hirurgiki arassachylygy geçirip, tikin goýýarlar we antibiotikleri sançýarlar.

Dokumany tygşytly kesip, diňe ýaşayşa ukyply däl dokumalary aýyrýarlar. Süňk üsti bilen baglanyşygy aýrylýar. Ýüz süňkleriniň süňk üsti baglanyşygyny ýitiren bölejiklerini hem aýyrmaly.

Ýüzüň ýarasy gatlaklaýyn tikilende mimiki myşsalar dikeldil-meli. Esasan deriniň garşysyndan inçe iňne bilen sapagy (kapron, neýlon) çekmän tikmeli. Derini ýaranyň gyralary deň geler ýaly edip ýakynlaşdyrýarlar. Ýaranyň gyralaryny (dodakda burun ganat-jykda, gaşyň ujunda geçýän ýerinde, kirpikde, gulak ýelkeninde) gowy edip birleşdirýärler. Dokumasynyň defekti bolan ýaranyň gyra-laryny birleşdirip bolmaýanlygy üçin plastiki operasiýa edip, tikinler goýulýar.

Dokumasynyň defekti bolan ýüzüň ýarasynnda ilki plastiki hi-rurgiýa bejergisini geçirýärler. Agyz boşlugynda geçýän ýüzüň ýa-ralarynda ýerli dokumalardan plastika üçin alnan derini erkin geçi-rip, nemli bardanyň gyralaryna tikýärler we jebisleşdirýärler. Dişlere, äňe, eňege we ýumşak dokumalara zeper ýeteninde şu aşakdakylary geçirýärler:

1. Aseptiki işler we uly süňkden beden galyndylaryny aýyrmak.
2. Agzyň nemli bardasy bilen agyz boşlugyndaky ýaralary tik-mek, zerur bolsa tampon goýulýar.
3. Äňiň we eňegiň süňk fragmentiniň fiksasiýasy we repozisiýasy.
4. Ýumşak dokumalardaky ýaranyň ilkinji arassalanysyny geçir-mek.

XII BÖLÜM. ÝÜZ WE BOÝUN ÝANYKLARY

Ýananlaryň içinde 3 ýaşa çenli çagalar köp duş gelýär. Şu ýaşdaky çagalar özleriniň üstlerinden gyzgyn suw guýýarlar, ellerini ýakýarlar. Suwuklygyň ýylylyk derejesi ýokary bolmasa-da çaganyň bedeninde I-II derejeli ýanyklary döredýär. Ýüzleriniň we elleriniň ýanyklary gaz we elektrik plitalarynda oýnawaçlaryny gyzdyran wagty döreýär, dodaklarynyň we agyzlarynyň dokumalarynyň ýanyk-lary elektroprowodyň täsirleriniň netijesinde döreýär. 10-15 ýaşly çagalaryň ýüzleriniň we elleriniň ýanyklary ýaryjy serişdeleri oý-nandyklaryndan bolup biler.

Çaga aglaýar, gygyrýar. Giňişleýin ýanykda çaganyň ýagdaýy agyr hem bolsa, özüni rahat saklaýar. Çaganyň deri örtükleri agyrýar,

apatiki ýagdaýda özüni doly bilýär. Kesel pulsunyň çalt we pes bolmagy, el-aýaklarynyň sowamagy, bedeniniň suwsuzlanmagy ýaly agyr alamatlar bilen kesgitlenilip, ýanyk şogunyň bardygyny hem görkezýär. Çagalardaky ýanyk şogy zeperlenmäniň ýagdaýlarynda hem döräp bilýär.

Ýanyk keseli 4 tapgyrdan ybarat: ýanyk şogy, ýiti toksemiýa, septikopiemiýa, rekonwalesensiýa.

Ýanygy anyklamak kyn bolmasa-da ýeten zeperiň derejesini kesgitlemek kyn. Daşyndan çuňňur däl ýaly bolup görünýän ýanygyň, çuňlugyna epitelial dokuma we derma ýaýramagy mümkin.

Bejergisi. Açyk usulda geçirilýär. Deriniň ölen bölegini kesip, işeň hirurgiýa bejergisini geçirip bolmaýar. Ýanykdan arassalanan bölekler derini goýmak bilen ýapylýar.

Ýanyk çagalary ýörite ýanyk merkezlerinde bejerýärler, soňra olary stomatologiki stasionaryna geçirýärler. Ýüzüň ýanyklaryndan soňky deri deformasiýalaryny we defektlerini dikeltmek kyn. Olaryň ölçeği we çuňlugy ýanygyň derejesine we ýanyk bölekleriniň üst ýüzüne bagly. **I-derejeli ýanykdan** soňra hiç hili yz galmaýar, ýöne käwagt zeper ýeten deriniň adaty pigmentasiýasy bozulýar.

II derejeli ýanykdan soňra, deri örtüginini ýogynlygy artýar we tekiz trofiki yz emele gelýär, ol bolsa deriniň relýefini, hereketini, daşky görnüşini bozýar. **III-III A derejeli** ýanyklar gabagyň, ýüzüň bölekleriniň, dodagyň, agzyň burçunyň herekelerini garyşdyrýar, birleşdirýar. Has çuňňur **IIIB-IV derejeli** ýanyklarda diňe bir derä zeper ýetmän, deri asty ýag gatlagyna, ýüzüň etine, äň we eňek süňklerine hem ýaýrap keloid häsiýetli hereketsiz uly yzlary emele getirýär. Has agyr hadysa burnuň we gulak ýelkeniniň deri we kentlewük bölümleriniň ölmegine getirýän ýanykdyr. Şu ýagdaýlarda çylşyrymly usully plastika çalyşmaklygy geçirýärler. Kosmetiki netijeliligi az.

Ýüzdäki we boýundaky keloid yzlary ýüzüň süňküniň proporsional ösüşini bozup, ilkinji süňk deformasiýalarynyň emele gelmegine geitirýär.

Ýüzüň doňmagy. Bu ýagday 0 gradusdan pes ýylylyk derejeleriniň bir ýa-da birnäçe gezek täsir etmegi netijesinde döreyär.

Çaganyň sowugy duýujylyk derejesi onuň bedenine we fiziki sebäplerine bagly. Çagalardaky güýçli doňmaklyk uly bomadyk ýylylyk derejelerinde döräp bilýär. Biologiki faktorlardan – ýaşynyň, iýmitlenişiniň we gan aýlanşygynyň bozulmagynyň täsiri uludyr.

Umumy üşemekligiň we ýerli doňmaklygyň derejeleri bolýar. Umumy üşemeklik az düş gelýär. Ýerli doňmaklyk burundan, gulak ýelkeninden, çekgeden we eliniň barmaklaryndan başlanýar. Deri doňmaklygyň 4 sany derejesi bolýar: I-dereje deriniň gan aýlanşygyny bozýar, ýöne nekroz bolmaýar. II-derejede deriniň üst ýüzüniň ösüş gatlagyna çenli nekrozy bolýar. III-derejede deriniň umumy nekrozy, IV-derejede dokumanyň ählisi süňk bilen ölýär.

Klinikasy. Gan aýlanşygy bozulýar, ýa-da doly kesilýär. Duýujylygy üýtgeýär we zeper ýetmäniň derejesine ýokanç kesele baglylykda ýerli üýtgeşmeler peýda bolýar.

Doňmagyň derejesi, zeper ýeteninden birnäçe wagt soň anyklanýlar, gabarçaklary 2-5 günüň dowamynda ýüze çykýar.

Pes temperaturanyň uzak wagtlap täsir etmeginden döreýän dowamly dermatidiň görnüşine üşemek diýilýär. Kesel köplenç gys wagty, käwagt güýzde döräp, esasan näsagyň çekgesi, burny, gulak ýelkeni, eliniň barmaklary doňýar we gyzyl ýa-da gögümtik reňkli çişme emele gelýär. Zeper ýeten bölegi ýyly ýerde ýakyp barýan ýaly agyryp käwagt titredýär. Sowamaklyk dowam etse deride jaýryklar emele gelýär we infisirlenip bilýär. Emýän çagalar uzak wagtlap sowuk howada saklanylsa çekgesinde gögümtil reňkli kesgitli dykylanma peýda bolýar.

Bejerilişi. Zeper ýeten bölegi ilkinji kömekde sürtýärler, ýöne gar bilen sürtmek bolmaýar. Sebäbi, garyň ýiti kristallary ýüzüň derisine zeper ýetirýär hem-de onuň infisirlenmegine alyp barýar. Iň gowusy gury arassa elin ýa-da mata bölegi bilen sürtüp, gan aýlanşygy dikeltmek üçin zeper ýeten bölege ýyly daňy daňýarlar.

Bejeriş doňmaklyk derejesine baglylykda geçirilýär. Doňmaklygyň I-derejesinde çagany ýyly otaga geçirýärler, ýüzüniň derisine balyk, dermanlyk ýa-da beýleki ýaglary çalýarlar. Doňmaklygyň II-derejesinde gabarçaklary aýyryp, winilinli, katotinli, sintomisinli daňylary goýýarlar. Daňy 5-10 günden soň täzelenýär.

Kwars lampasy, UWÇ ulanylýar. Çagalaryň ýumşak dokumalarynyň doňmaklygy az duş gelýär.

Öňüni almak üçin çagalary daşky gurşawyň sowugyndan goramaly we gyş wagty daşaryk alnyp gidilende çekgelerine ýag çalmaly.

XIII BÖLÜM. DIŞLERIŇ ZEPERLENMELERI

Dişiň şikeslenilmesi diýlip, onuň anatomiki bitewiliginiň bozulmagyna aýdylýar. Beýle hadysada dişi gurşap alan dokumanyň bitewiligi ýa-da diş hataryndaky dişiň ýeri üýtgäp bilýär. Oňa ýiti (derrew täsir edýär) we dowamly (agyry uzak wagtyň dowamynda täsir edýär) şikeslenmesi sebäp bolýar. Her üçünji ýa-da dördünji çagada dişiň şikeslenmesi bolup bilýär. Diş şikeslenmesi duş gelijiligi boýunça kariýesden soňky orny eýeleýär.

Amaly iş ýüzünde süýt dişleriniň şikeslenmesi 1-2 we 2-3 ýaşlylarda duş gelýär we ol çagalaryň aşa bilesigelijiligi bilen düşündirilýär. 8-9 ýaşly çagalaryň süýt we hemişelik dişleriniň şikeslenmesi olaryň köplenç ýykylmagynyň netijesinde döreýär.

60%-i güýz-gyş möwsümünde, oğlanlarda 2 esse köp duş gelýär. Ony hereketleriň köplügi bilen düşündürmek bolar.

Şeýle hem prikusy bozulan çagalaryň 67%-inde duş gelýär. Bu olaryň diş-ň ulgamynyň rezistentliginiň peselendigi bilen düşündirilýär. Anatomiki priwkusy bejermek diş şikeslenmeginiň önüni alynmak bolup durýar.

Uly azy, kiçi azy şikeslenmesi az duş gelýär we onda äň we eňek süňkleri hem döwülip bilýär. Dişleriň şikeslenmesiniň 3%-i kombinirlenen görnüşde bolýar we onda dişiň doly däl çykmazlygy, täjiň döwülmegi duş gelýär.

Dişiniň ýiti şikeslenmesi bar bolan näsagy soraglaýarlar; kliniki we goşmaça (rentgenografiýa, termo we elektrododontodiagnostika) usullardan geçirýärler, lukman näsagyň arzyny ünsli diňlemeli, şikeslenme alan wagtyny, gününü we sebäbini anyklamaly, berlen ilkinji lukman kömegi we onuň netijesini bilmeli. Kāwagt näsagyň şikeslenme alan ýerini, ýeten zeperiň sebäbini, göwrümünü anyklaýarlar. Ol hukuk amalynda ýörite ätiýaçlyk hakyny tölemek üçin gerek bolýar. Dişiň dürli şikeslenmelerinde rentgen barlagyny hökman ge-

çirmeli. Koronkanyň köküniň döwülendigi ýa-da çykanlygy anyklaşylymasa kynçylyklar döredýär. Sebäbi koronkanyň bu ýagdaýy dişiň bozulmagy alamatyna ýakyndyr. Süýt dişleriniň şikeslenmelerinde hemişelik dişlere zeper ýetirilmezligi göz önünde tutulmaly. Şonuň üçin hemişelik dişleri zepersiz saklamak üçin süýt dişlerini aýyrýarlar. Hemişelik dişleri aýyrmak aýratyn ýagdaýlarda rugsat edilýär (alawlama keselleri hadysasynyň birnäçe gezek beterleşmegi, köküň ýa-da alweolanyň rezorbsiýasy).

Köp çagalaryň dişleriniň şikeslenmesinde toplumlaýyn hirurgiýa bejergisini iç keseller lukmanlary we ortoped alyp barýarlar.

Dişň zeperi

Dişň zeperi prikusda süýt dişleriniň zeperlenmesi 2,5%-inde, hemişelik dişleriň zeperlenmesi bolsa 1,5%-inde duş gelýär. Göterimiň şeýle az bolmagy, onuň zeper ýetmäniň ýeňil görnüşinde lukmana ýüz tutmaýanlygy bilen düşündirilýär. Çagada dişläninde, iýmiti çeynäninde, dişine basanynda agyry bolýar. Klinik barlagyň perkussiýasynda agyry ýüze çykýar, zeper ýeten dişň hereketi az.

Rentgen barlagynda dişler adaty şeklinde görünýär. Pulpanyň elektrooýanyjylygynyň peselmegini dişň öňki şikeslenilmesi bilen düşündirýärler.

Bejerilişi. 3-4 hepde dynç berýärler. Esasan aradan gaty iýmiti aýyrýarlar. Süýt dişleriň zeper ýetmesinde antogonistiň kesiji gyralaryny deňleýärler ýa-da wagtlaýyn prikusy döredýärler (kanna plastika). Köplenç netijesi gowy, käwagtlar pulpa ölüp, pulpit, periodontit dörap bilýär.

Öňüniň alnyşy. Ata-eneler dişleriniň agyrýanlygyna arz edýän çagalaryny hökman lukmana seretdirmelidir.

Doly däl, doly we äň süňküne giren dişleriň çykygy

Bu süýt dişleriniň 58%-inde, hemişelik dişleriniň bolsa 18,5%-inde duş gelýär. Dişiň prikusdan çykmagy onuň durnuklylygynyň pesligi bilen düşündirilýär. Doly däl dişleriň çykmagy periodontal

baglanyşyga bölekleyin zeper ýetirýär. Ol bolsa dişleriň gýşarmagyna getirýär. Dişi doly çykmadyk näsag iýmiti dişläninde, çeynäninde agyry duýýar, garyşýar, hereketlenýär, nemli bardasy ganaýar.

Klinikasy. Zeper ýeten dişi perkussiýa edilmeginde agyry duýýar, gurşap alan nemli bardasy çişýär we gyzarýar. Köplenç zeper ýeten dişiň agyz boşlugy tarapyndaky damar-nerw dessejigine zeper ýetýär.

Rentgende. Girýän dişiň lunka tarapy gyrylýar we gysylýar. Gysylan periodontal deşigi kemala gelmeýär.

Kesiji gyrasy we syrça sement serhedi goňşy dişleriňkiden ýokarda ýerleşýär. Diş köki uzalan ýaly. Diş gyrasyndaky alweolýar lunka okklýuzion tekizligine tarap ýykylýar. Şu ýagdaýlarda periodont deşiginiň giňelen koronkasy pesde ýerleşen. Bu bolsa oral ýa-da westibulýar garyşmasyna getirýär.

Elektroodontodiagnostika 50% ýokary bolýar. Muny näsagyň dinamikasynda görmek bolýar.

Bejergisi. Zeper ýeten doly çykmadyk dişi anesteziýanyň täsiri bilen repozisiýa edýärler we immobilizirleýji üç sany şina goýýarlar. Repozisiýany damar-nerw dessejiginiň ikilenç zeper ýetmeginiň önüni almak üçin, usullyk bilen barmagyň haýal hereketi arkaly ýerine ýetirýärler. Immobilizasiýanyň dowamlylygy dişleriň gýşarmak derejesine, reparatiw hadysasynyň geçiş tizligine bagly bolýar. Köplenç ol 21-28 güne çekýär.

N.A.Semaşko adyndaky çagalar stomatologiýa institutynda simjagazly kompozit gurnamasyndan peýdalanýarlar. Şinany goýmagyň bu usuly diametri 0,6 mm bolan ortodontiki simjagazdan direg ýasap, onuň bilen zeperlenen we ýanaşyk 2-3 dişi gurşap alýarlar. Anesteziýanyň kömegi bilen dişi repozirleýärler we dogry ýagdaýynda hem-de diş koronkasynyň westibulýar ýüzünde saklaýarlar. Diş koronkasynyň westibulýar üst ýüzüniň ortaky bölegini 1 minudyň dowamynda ewikrol turşusy bilen zäherlendirýärler. Turşynyň galyndylaryny suw bilen ýuwup aýyrýarlar. Syrça guranyndan soň, gladilka bilen westibulýar ýüzüne kompozit serişdesini goýýarlar. Şinanyň minimal serhetleri gyýak dişleriniň aralygynda ýerleşýärler. Zeperlenen dişiň gapdallaryndaky dişler bolmadyk ýagdaýynda şinany uzaldyp, molýara ýa-da premolýara berkidýärler.

Simjagazly kompozit gurnamasy aýratynlygy onuň ýönekeýligi we zyýansyzlygy, şeýle hem dişleriň gigienasyny geçirip bolýanlygy bilen tapawutlanýar. Zerur bolan wagty şina aýrylýar. Kompozit serişdesini koronkanyň üst ýüzünden aýyrýarlar. Dişi doly çykmadyk çagany 10-12 günden 1 gezek, soňra 3-4 aýdan 1 gezek barlap durýarlar. Olaryň 30%-inde pulpanyň ölmegi duş gelýär.

Äň süňküne girýän dişleriň çykygy bejergide bolýar. Geçirilen tejribeleriň netijesinde bejermegiň şu usuly maslahat berilýär: süýt we hemişelik dişleriň ösüp ýetişmedik köklerini bejermeli. Emele gelen 3 kökli zeperlenen dişi sogurmaly, hemişelik dişleriň repozisiýasyny we gerek bolsa endotontiki bejergini geçirýärler. Süýt dişleri äň boşlugynda, äňniň bedeninde ýerleşen ýagdaýlarynda hem sogurmaly. Hemişelik dişleri hirurgiýa bejergisi arkaly sogurýarlar we replantirleýärler.

Süýt diş çykanynda onuň alawlama keseliniň önüni almaly. Sebäbi ol hemişelik dişiň ölmegine getirýär.

Doly çykyk süýt dişleriniň 10,6%-inde, hemişelik dişleriň bolsa 6,9%-inde duş gelýär. Hemişelik dişleri replantirleýärler we şina goýýarlar. Bu äňniň we eňegiň dogry ösmegine ýardam edýär.

Diş täjiniň döwürmegi

Beýle hadysa hemişelik dişleriň 67,8%-inde we süýt dişleriniň 6,5%-inde duş gelýär. Şikeslenmäniň şu görnüşleri bar: syrça zolakda täjiň döwürmegi, dentin we syrça zolagynda diş boşlugynyň açylmagy we açylmazlygy bilen döwürmegi.

Zeperlenmäniň bu görnüşinde näsaglar defektlere, ýagny döwürlen syrçanyň gýralary nemli bardany gyýyp bimaza edýänligine arz edýärler.

Bejergisi. Syrçanyň retension punktлары döredilenden soňra ony dürli turşular bilen zäherleýärler. Galyndysyny ýuýýarlar we boşlugy guradyp, oňa kompozit serişdelerini goýýarlar. Ýöne gapajyklaryň kömegi bilen petikleýji belli bir şekil berilýär.

Dişiň täji döwürlende syrça we dentin zolagy diş boşlugy açylmazdan, ýylylyga we mehaniki gyjyndyryjylara agyry bilen jogap

berýär. Täjiň böleginde defekt bolup, ol döwülen sebitdäki dişiň üst yüzüni dürtgüçlände peýda bolýar.

Köki doly emele gelen bolsa täjiň bitewiligini emeli dikeldýärler. Eger dişiň köki emele gelmedik bolsa, täje metal gapajyk girizip, ýalaňaç dentine odontotrop (kalsin, kalmesin) goýýarlar. Onuň esasy maksady–pulpany daşky gyjyndyryjylardan goramak, köküň emele gelip gutarmagyna mümkinçilik bermek, orun tutujy dentiniň toplanmagyna itergi bermek. Bu bolsa 11-13 ýaşdaky çagalaryň diş täjini dikeltmäge ýardam edýär.

Täji dikeltmegiň usuly: fissur ýa-da şar görnüşli bor bilen täjiň medial we distal taraplaryndan dentiniň ýogynlygynda diş boşlugyna parallel çuňlugy 3-4 mm-den köp bolmadyk 2 sany wertikal kanallary geçirýärler. Kanaly medikamentler bilen işläp, oňa fosfat-sement bilen P-görnüşli ştift berkidýärler. Döwügiň üstüne goýulýan fosfat-sementi aýratyn ýagdaýlarda kompozit serişdesi bilen birlikde goýýarlar. Syrçanyň reňkini kompozit serişdesiniň reňkine deň geler ýaly edýärler.

Diş köküniň döwürmegi

Süýt dişlerinde (0,5%) hemişelik dişlerinden (2%) az duş gelýär. Şu ýagdaýlarda iýmiti çeynäninde, dişläninde ýa-da dişine degeninde agyrýar. Döwügiň çyzygy köküň bir bölegine gabat geleninde dişiň täji hereketlenip ýa-da hereketlenmän biler. Barlagda dişiň täji hereketlenýär, käwagt biraz ýerindeň süýşen ýagdaýda bolýar. Perkussiýada dişiň alweolýar ösüntgisi agyrýar. Köküň döwügi rentgenogrammada gara çyzyk görnüşinde bolýar. Dişiň köki döwüleninde onuň damarnerw dessesine zeper ýetýär. Näsaglaryň 50%-inde zeper ýeten dişiň pulpasy ýaşayşa ukyplylygyny saklaýar. Köki döwülen süýt dişleri sogrulýar. Bejerip bolmadyk ýagdaýlarynda hem, ony rezorbirleýärler ýa-da alweolýar öýjüginde çykarýarlar. Hemişelik dişiň döwülen köküniň bejergisi döwügiň geçen çyzygyna bagly. Döwür ortasyna ýa-da depesine düşen bolsa, dişi immobilizirleýärler.

Köküň döwügi kese kesik görnüşinde bolup, agyz boşlugynyň çyzygy bilen gabat geleninde dişi depulpirleýärler we fosfat sementi

bilen petikleýärler. Dişin kökünüň döwürlerini jemläp, ýeten zepere durnuklylyk berer ýaly, oňa metal şifti girizip petikleýärler.

Täjiň boýun üstüniň şikeslenme amputasiýaly döwüginde bejergini aýratyn üns bilen geçirýärler. Şonda kökün pulpasy aýrylan kök kanalyň deşiginiň üçden bir bölegini petikleýärler. Amputirlenen täji dişin kökünde kanalyň fosfat sementi bilen berkidýärler.

Köküniň täji galmadyk diş bolsa dürli gurnawly şiftli dişleri berkitmek üçin ulanýarlar.

Täji dikeldip bolmadyk ýagdaýynda petiklenen köki diş öýjüginde galdyryp, üstüni protez bilen ýapýarlar. Köki saklamak bilen diş hatarynyň deformasiýasynyň we protezlenmeginiň önüni alýarlar.

Dişin ýiti zeperlenmesindäki gaýraüzülmeler

Çagalarda zeper ýetmeden soňky gaýraüzülmeler:

1. Şikeslenmeden alawlama keselleri pulpanyň nekrozyndan kökün dentininiň we sementiniň sorulmasyndan süňkün dokumasy öleninden we diş ýitirileninden soň döreýär. Dişin ýitirilmegi funksional-estetiki antagonist çalşygy protezi goýulmasa defektli diş ýerinden süýşüp, ortodontiki bejergi gerek bolýar. Öňdäki süýt dişleri çykanynda gyýak dişleriň düwünçekleri süşýär.

2. Zeperlenen dişin syrçasy garamtyl-çal reňkde bolup, ol pulpanyň ölendigidinden habar berýär. Syrçanyň gülgüne-gyzyl reňkde bolmagy pulpadaky gan inmäniň yzlaryny görkezýär. Käwagtlar diş täjiniň reňkiniň kadalaşmagynyň duş gelmegi, onuň pulpasynyň ýaşayşa ukyplylygynyň dikeldilendigini görkezýär. Täjiň saralmagy diş boşlugynyň obliterasiýasyndan soň ikilenç dentiniň toplanmagyny aňladýar.

3. Süýt dişleriniň zeper ýetmesi hemişelik dişleriň düwünçeginiň ölmegine getirýär.

4. Dişleriň çalyşmagy we emele gelmegi ýa-da süýt dişleriniň kökleriniň sorulmagy bozulýar.

5. Şikeslenmeden soňky emele gelen odontogen kistanyň bejergisiniň wagtynda geçirilmezligi pulpanyň ölmegine getirýär.

Çagalardaky gaýraüzülmeleriň önüni almak üçin bejergini dowamly gözegçilikde we wagtynda geçirmeli.

XIV BÖLÜM. ÄŇ WE EŇEK SÜŇKLERINE ZEPER ÝETMELER WE OLARYŇ NETIJELERI

Çagalyk döwürde ýüze we ýüz süňklerine zeper ýetmegiň käbir tapawutlary olaryň süňkleriniň gurluşynyň aýratynlyklaryna bagly bolýar. Kiçi ýaşly çagalar oýnanlarynda ýykylýarlar ýa-da başga sebäplere görä bedenlerine zeper ýetirýärler. Zeperlenmeler eňekde seýrek duş gelýär. Bu çaganyň agramynyň pes bolmagy, ýüzüni örtýän ýumşak dokumasynyň ösenligi, şeýle hem urgy güýjüniň pesligine bagly bolýar. Çaganyň süňki inçe, ýumşak we maýyşgak bolýar. Onuň maýyşgaklygy süňkdäki mineral duzlaryň mukdaryna, süňküsti gatlagyň gurluşyna we gan üpjünçiligine bagly. Süňküsti gaty süňküň daşynda futlýary emele getirip, zeperlenmede egrelýär we oňa gorajylyk ukybyny berýär. Bu bolsa çagalaryň ýüzleriniň süňkleriniň ulularyňka garanyňda has maýyşgaklygyny aňladýar.

Ýüzüň süňklerine zeper ýetmeleriň kliniki häsiýetlendirilmesi.

Doglan wagtyndaky zeper ýetmeler

Uzak we patologiki dogmada akuşer atagzylarynyň we wakum ekstraktorlaryň ulanylmagy ýüzüň süňklerine zeper ýetirýär. Köplenç bogun ösüntgä eňegiň kellejigine, duluk ýaýyna zeper ýetýär. Täze doglan çaganyň ähine zeper ýetmesini anyklamak kyn däl. Anyklama zeper ýeten ýüzüň süňküniň deformasiýasynyň we çekge-eňek bogunynyň işjeňliginiň bozulmagynyň esasynda goýulýar.

Süňkleriň we süňk üsti gabygyň zeperlenmegi

Çagalarda süňküsti agyrtmasy zeper ýeten ýerdäki süňkde peristal gurluşynyň güýçlenmegi bilen düşündirilýär. Onda süňk ýognaýar, täzeden emele gelme hadysasy geçýär. Süňk zeper ýetmeden 3-4 hepde soň ýognaýar we rentgen suratynda süňküsti süňküň naplast görnüşindäki çykyntgysy görünýär. Birinji hepdede çykyntgylar näzik trabekulýar görnüşde bolup, soňra dykyz gatlakly süňke öwürülýär.

Süňkleriň agyrtmasy çagalyk we ýetginjeklik aseptiki çişme kesellerini döredýär. “Ýaşyl şaha” ýa-da “Söwüt çybygy” görnüşli döwürler süňküň doly döwügi bolup, onuň bu görnüşiniň aýratynlygy çagalaryň süňkleriniň maýyşgaklygy bilen düşündirilýär. Bogun ösüntgisiniň döwürleri şu aşakdaky görnüşde bolýar. Rentgenogrammada bogun ösüntgisiniň daşynyň egreneligini görüp bolýar. Şonda jebis plastinka we öýjük-öýjük maddasy daşyna ýygrylýar. Jebis plastinkasynyň içki tarapa egrenen ýüzi dowamly bolup görünýär. Içki ýüzde süňküsti özüniň bitewiligini saklaýar we fragmentleriniň garyşmasynyň önüni alýar.

Süňk döwürleri. Döwürlen süňk süňküsti gabygy bilen örtülen. Köplenç süňküsti we süňkasty süňkler çekge süňküň äň bölümünde duş gelýär. Onda süňkler ýerini üýtgetmeýärler.

Şikeslenilme osteoliti

Bu patologiýa eňeňiň kellejigi aýrylanynda bolýar. Hadysanyň gelip çykyşy anyk däl, ýöne ony turba şekilli süňkleriň şikeslenmesi bilen deňeşdirse bolar. Rentgen suratynda eňeňiň sorulma hadysasyny görmek bolýar. Eňeňiň kellejiginiň sudury zeper ýetmeden 2-3 aý soň ýitýär. Soňra süňküň distal ujunyň deformasiýasy eýer görnüşinde ýognap, ýalan bognuň funksiýasyny ýerine ýetirýär. Neoartroz emele gelýär. Eňeňiň hereketi doly göwrümünde saklanýar. Eger-de zeper ýetme 4-5 ýaşynda alnan bolsa, 10-12 ýaşlarynda çaganyň eňeňiniň ösüşiniň yza galandygyny görmek bolar.

Eňeňiň alweolýar bölümüniň we äňiň alweolýar ösüntgisiniň öňdäki bölümleriniň döwürleri

Ýüzüň süňkleriniň zeper ýetmeleriniň içinde döwürler birinji orny eýeleýärler. Onda nemli barda ýyrtylyp, dişler çykygy we döwügi bolýar. Kāwagt alweolýar ösüntgi bilen hemişelik dişleriň follikulalary yerinden süýşýär. Bu bolsa, onuň ölmegine getirýär. Bölümen ösüntgileriň garyşmagy prikusyň bozulmagyna getirýär.

Äňň döwürleri

Çagalarydaky äňň Lefor II we Lefor III çyzyklary boýunça döwürmegi olaryň kelle-beýni zeperlenmeleri bilen baglanşykly. Olarda şeýle zeper ýetmeler beýiklikden gaçyp düşenlerinde we köçe ýol hereketindäki alynýan zeperlenmelerden soňra duş gelýär.

Eňegiň döwürleri

Bu döwürler 7 ýaşdan uly çagalarda ulag we sport betbagtçylyklarynyň netijesinde bolýar. Eňegiň döwürleri zeper ýetirýän güýjüň goýluşyna, ýerleşişine, ululygyna we ugruna bagly. Özboluşly kliniki alamatlary bolan süňküsti we süňkasty döwürleri bolup, olarda döwürleriň süýşmesi hem bolýar.

Çagalyk ýaşlarynda eňegiň döwürleri köp duş gelýär ýa-da bognun ösüntgisiniň döwügi bolup bilýär, şeýle hem ýumry ösüntgisiniň ikitaraplaýyn döwügi duş gelýär.

Çekge süňküniň döwürleri

Hadysa bir özi goragly ýagdaýda duş gelmeýär. Gaty çekge süňki döwürmeýär, ýöne äň boşlugynyň öňdäki diwary bozulýar. Şonuň üçin çekgäniň köpsanly döwügi bolýar. Döwür açyk bolýar. Sebäbi onuň süňk fragmentleri daşky gurşaw bilen baglanşykly bolýar. Onuň esasy alamatlaryna aşakja hereketiniň bozulmagy degişlidir.

Keselden soňky (patologiki) döwürler

Şikeslenme döwürlerden tapawutlylykda äň we eňek süňkleriň bitewiligini bozýar. Kesel döwürleriň sebäbine süňküň täzeden emele gelmegi, käwagtlar osteoliz hadysasy degişlidir.

Çekge-eňek bognunyň çykmagy

Bognuň çykmagyna zeper ýetmeler ýa-da gygyranynda, dişi sogurylanda we beýleki manipulýasiýalarda çaganyň agzyny

giñden açmagy sebäp bolup biler. Çykyga bogun kapsulasynyň we baglanyşygynyň dogabitdi gowşaklygy ýardam edýär. Çykyklar doly ýa-da doly däl, bir ýa-da iki taraply bolýar. Ugruna görä öňdäki, gapdaldaky we yzdaky çykyklar agyr hasaplanyp, olar esasan kelleçanak süňkleriniň döwürleri bilen utgaşyp gelýär.

Öňdäki çykykda çaga agzyny giñden açýar, soňra özbaşdak ýapyp bilmeýär. Palpasiýada eňegin kellejiginiň öýjüginde çykanlygyny we öňe süýşýändigini anyklap bolýar.

Çykmanyň bu görnüşinde eňegi ilki aşaklygyna we soňra yza itip dogrulamaly.

Ýüz süňkleriniň döwürleriniň anyklanylyşy

Süňkler zeper ýetmelerdäki kliniki barlaglarda çagany hemmetaraplaýyn barlamaly. Göwnejaý kliniki barlagyň we palpasiýanyň kömegi bilen süňkleriň doly döwürlerini, prikusyň bozulmagyny anyklap bolýar.

Süňkasty “Ýaşyl şaha” görnüşli döwürleri rentgen barlaglary arkaly anyklaýarlar. Şonuň üçin öz wagtynda geçirilen rentgen barlagynyň peýdasy uludyr. Köplenç burnuň, maňlaýyň proýeksiýaly rentgenogrammasyny we ortopantomogrammany geçirýärler. Döwürleriň ýerleşişini bilmek üçin zeper ýeten ýeriň suratlaryny alýarlar. Esasan, bolup bilýän kelle-beýni zeper ýetmelerine uly üns bermeli. Sebäbi olar äniň döwürmeginiň netijesinde döreýärler.

Süňk zeperlenmeleriniň bejerilişi

Çagalaryň süňklerine ýeten zeperleri ululardaky ýaly bejerýärler. Bejergi ilkinji gaýragoýulmasyz hirurgiki bejergisi we ortopediki kömegi görnüşinde geçirilýär. Berilýän kömek ýeten zeperiň agyrlygyna baglydyr. Alweolýar ösüntgisi döwüründe bejergini ambulator şertlerinde geçirýärler. Çagalaryň äňinde we eňeginde giňişleýin zeper ýetmelerde olardaky kelle-beýni zeper ýetmelerini anyklamak, gaýraüzülmeleriniň önüni almak we öz wagtynda bejergi geçirmek üçin nerw keselleri lukmanynyň barlagy we maslahaty hökmandyr.

Uly we aýyk zeper ýetmelerde bürme keseline garşy anatoksin goýberilýär.

Doly döwülen süňkleriň fragmentleri özara berkidilip, süňkleriň repozisiýasyny geçirmeli we süňk fragmentlerini berkitmeli. Zeper ýeten bölege doly dynç berýärler. Repozisiýa we süňk fragmentiniň berkidilişi doly agyrsyzlandyrylandan soň geçirilýär.

Çagalyk ýaşdaky süňk döwürlerini fiksirleýän usullaryň köpüsi çagalarda ulanylmaýar. Ol süňk dişleriniň anatomiki gurluşyna we olaryň ýetmezçiligine, şeýle hem ösüp gelýän süňkleriň aýratynlyklaryna bagly bolýar. Süýt dişleriniň prikusynda we olar çalşylanynda simjagazly şinalary ulanmak bolmaýar. Äň we eňek süňkleriniň ösýän döwründe fiksasiýa usullarynyň ählisi ulanylýar. Äňiň alweolýar ösüntgisiniň ýa-da eňegiň alweolýar böleginiň döwürlerinde berkidilýän hususy plastmassaly dişüsti şina-Kanna ulanylýar. Bu usulyň kömegi bilen döwülen ýa-da çykan dişleri berkitmek we onuň alweolýar bölümni saklamak başardýar.

Äňiň we eňegiň döwüginde diş etiniň üstünden fiksirlenýän hususy plastmassaly menoblok görnüşindäki şinalary ulanýarlar. Şeýle şinalar süýt dişleri bolan ände gowy saklanýar. Äňiň döwüginde goýulýan diş etiniň üstündäki şinalary şina çeşmesi bilen bilelikde ulanýarlar. Ony gaty daňy bilen hem daňsaň bolýar.

Hirurgiki bejergi lukmany plastmassa şinalary öz-özünden gataýan plastmassadan taýýarlap bilýär. Has gowusy olary barlaghana usuly bilen taýýarlamakdyr. Sebäbi şeýle usulda taýýarlanan şinalar dişiň gaty dokumasyny az zeperlendirýär. Döwürleriň hirurgiki bejergisini özüniň berk düzgünlerine laýyk edilip geçirilmeli, ýogsa prikusda äň we eňek bir-birine dogry gabat getirilip bilinmez. Şeýle hem gödek funksional bozulmalaryň, bogna zeper ýetmeleriň we ownuk bölekli döwürleriň bolmagy mümkin. Olar hususy şinalar bilen tikilýär. Ilkinji we birleşdiriji dokuma we osteoid gabarçagy gysga wagtyň dowamynda emele gelýär. Olaryň süňk gabarçagyna geçmegi we enolýusiýasy edil ulularyňky ýaly geçýär. Şonuň üçin süňk fragmentleriniň berkitme wagtyny gysgaldyp bolmaýar. Wagtyndan öň follikulasynyň üstünden geçmeýän ýagdaýynda ösüş wagty tizlenýär ýa-da süňk fragmentiniň repozisiýasynyň zyýan edeninde

aýrylýar. 7-9 ýaşly çagalaryň döwüginin konsolidasiýasynyň geçişi haýal bolýar. Konsolidasiýa hadysasy rahatli, inçekeselli çagalarda we açyk zeper ýetmelerde haýal geçýär.

Konsolidasiýa hadysasynyň gowulygy we döwügin tiz wagtyň içinde bitmegi näsagyň umumy ýagdaýyna baglydyr. Äňň we eňegin döwürleriniň bitmeginiň gaýraüzülmegine şikeslenme osteomieliti degişlidir.

Ýüz süňkleriniň şikesden soňky osteomieliti

Şikeslenme osteomieliti ýüz süňkleriniň açyk döwürleriniň bitmegini beterleşdirýär. Süňkdäki ýaranyň infisirlenmegi mikroýyrtylmalara ýa-da nemli bardadaky, burundaky we äň sinusdaky ýyrtylmalara getirýär.

Kliniki geçişi boýunça ýiti we dowamly şikeslenme osteomieliti bolýar.

Ýiti şikeslenme osteomielitde ýiti odontogen we gematogen alawlama keselleri ojakda, merkezi, süňk maddasynyň gizlin boşlugynda döreyär. Ýiti hadysa başlanynda süňkün içindäki basyş ýokarlanýar, ol bolsa zäherlenmäni we kelle agyryny ýüze çykarýar. Odontogen we gematogen osteomieliti ýiti ýokanç keseli görnüşinde geçýär.

Olardan tapawutlylykda şikeslenme osteomielitde hadysa açyk süňkde geçýär. Alawlama keselleri eksudaty süňkün daşyna çykyp bilýänligi üçin umumy we ýerli zäherlenilmäniň alamatlary ýüze çykmaýar. Ýiti osteomielitiň ýiti tapgyry duýulman geçýär. Onuň soňky alamatlaryna bolsa, ýumşak dokumalardaky flegmona we abses degişlidir.

Şikeslenme osteomieliti dowamly tapgyrynda anyklaýarlar. Şu döwürde onuň proliferativ ossifisirleýji hadysasy ösýär. Agyz boşlugynda iriňli eksudatly deşikler emele gelýär. Patologiki ojakda ýerleşen hemişelik dişleriň düwünçegi ölýär. Rentgen barlagynda periostyň täsirleşmesini görmek bolýar. Döwügin çyzygy özüniň anyk araçägin ýitirýär, sekwester az duş gelýär. Hemişelik dişleriň ölen düwünçeginiň zolagyndaky anyk sudurlar ýitýär, süňk destruksiýasy

artýar. Ýiti we dowamly şikeslenme osteomieliti odontogen hadysalaryndaky ýaly bejeryärler. Süňk fragmentiniň berkidilmegine we berilýän dynçlygyna üns bermeli. Şu ýagdaýlar üstünlikli bejerginiň şertidir. Düwünçeği ölen dişleri soguryarlar.

Şikeslenme aseptiki osteomieliti (aseptik şikeslenilme nekroz) çagalarda we ýaşlarda duş gelýär. Klinikasy rentgen alamaty boýunça osteomieliti ýada salýar. Süňk maddasynyň aseptiki alawlama kesellerine süňkün agyrmasy ýa-da jaýrylmagy sebäp bolýar. Hadysa gözün aşaky gyrasynda, çekge süňkünde ýa-da agzyň burçunda we şahasynda ýerleşip bilýär. Keseliň ilkinji alamatlary zeperlenmeden 2-4 hepde soňra ýüze çykýar we süňk ýognap başlaýar. Patologiki ojakda gowşak agyry peýda bolýar we agyry gijesine güýjeýär. Süňkün palpasiýasy agyrysyz bolýar.

Rentgenogrammada gubkaly maddanyň we gabyk süňk rezorbisiýasynyň giňişleýin hadysasyny görmek bolýar. Käbir ýerlerde osteoskleroz bölekler döreyär. Süňkün daşynyň periostal gatlakly gurluşyny görmek bolýar. Kesel näçe uzak dowam etdigiçe, şonça-da süňkün gurluşy we proliferasiýasy artýar.

Anyklamak kyn we kesel seljermegiň kliniki we rentgen alamatlarynyň kömegi bilen anyklanylýar. Köplenç şikeslenme aseptiki osteomieliti süňkdäki çişli hadysalardan tapawutlandyrylarlar.

Alawlama kesellerine garşy ulanylýan dermanlar, fizioterapewtik emli bejergileri gowy netijeleri berýär. Çaganyň äň we eňek süňkleriniň açyk döwüginde duş gelýän şikeslendirilme osteomielitiň önüni öz wagtynda we dermanlardan dogry ulanylyp geçirilen bejerginiň kömegi bilen alyp bolýar. Bejerginiň aýratyn netijeleri: äňiň ýa-da çekgäniň döwüklerindäki süňkler gabat getirilip dogry goýulmasa, gözün aşaky gyrasynda we çekge töwereginde deformasiýalar döräp bilýär. Eňeğiň döwüklerinden soň, dişleriň aýratyn ýerleşişiniň anotomiýasyny, dişiň ösüşiniň haýýallygyny görmek bolýar. Bogun ösüntgisine ýeten zeper neartrozy, ilkinji deformirleýji osteartrozy döredýär. Agyrmadan soň emele gelýän süňkün giperplastik gurluşy giperostoz bilen gutaryp bilýär.

XV BÖLÜM. ÝÜZ SÜŇKLERINDÄKI WE ÝUMŞAK DOKUMALARDAKY TÄZE DÖREMELER. ÇAGALARDA DÖREÝÄN TÄZE DÖREMELERIŇ AÝRATYNLYKLARY

Çagalardaky täze döremeler özüniň emele gelişi, patoformologiki gurluşy we kliniki aýratynlyklary bilen tapawutlanýarlar. Çagalarda hem edil uly adamlardaky ýaly howpsuz we howply täze döremeler bolýarlar. Çagalardaky täze döremeleriň 12,4%-i ýüz-äň-eňek töwereginde duş gelýär. Şolaryň 95%-i howpsuz täze döremeler bolup, galan 5%-i bolsa howply täze döremelerdir. Çagalardaky täze döremeler dizontogenetiki häsiýetli hasaplanylýar, ýagny olar öýjükli bölünişiğiň genetiki maksatnamasy ýa-da düwünçegiň ösüş we emele geliş hadysasy bozulanda ýüze çykýar. Täze döreme 5 ýaş çenli çagalarda döräninde beýleki beden agzalarynyň ýetmezçiligini emele getirip bilýär. Şol sanda mehanizmal emele gelmegi bolýar (epetelial duş gelmeýär diýen ýaly).

Täze döremeler ýerleşşi boýunça ýüzüň ýumşak birleşdiriji dokumasynda bolup, ýüz süňküne geçip bilýär. Olar agzyň agzalary we dokumalary emele geleninde deri örtüğinden we diş emele getiriji dokumadan, tüýkülik we nemli mázleriň epiteliýalaryndan, käwagt birleşdiriji dokumadaky gan we limfatik damarlaryndan emele gelýärler. Şeýle-de neýrogen täze döremeleri hem bolýarlar.

Äň we eňek süňkleriniň täze döremeleri we çiş görnüşli emele gelmeleri 7-12 ýaşda, käwagtlar 12-16 ýaşda, örän seýrek ýagdaýda 1 ýaşly çagalarda duş gelýär. Agyz boşlugy emele geleninde döränleri 1 ýaşly çagalarda 12-16 ýaşly çagalardakydan köp duş gelýär. Dizogenetik tebigatly täze döremeler çaga doglanyndan ýa-da ömrüniň birinji ýylynyň dowamynda ýüze çykýar. 7-11 ýaşdaky täze döremeleri ýüz süňküniň işjeň ösüşi bilen düşündirýärler. 12-16 ýaşynda bolsa, olaryň endokrin işjeňligi ýokarlanýar. Täze döremeleriň görnüşleri çaganyň ýaşyna hem bagly bolýar. Meselem: çagada gemangioma, limfangioma, melanotiki, neýroektodermal täze döremesi 5 ýaş çenli duş gelýär. Uly ýaşly çagalarda äň we eňek süňkleriniň howpsuz täze döremeleri, osteosarkoma, ýunga çiş duş gelýär.

Käbir täze döremeler we displastik hadysalar çaganyň jynsyna hem bagly bolýar. Oglanlarda uly öýjükli täze döremeler, limfangioma, angiofibroma, limfa ulgamynyň howply täze döremesi, gyzlar-da gemangioma, teratoma, agzyň nemli bardasynyň papillommasy, Olbraýtyň sindromy duş gelýär.

Çagalarda täze döremäniň ösüşi çalt geçýär. Bu bolsa, howpsuz täze döremäni howply täze döremesi bilen çalşyp, keseli anyklamagyň ýalňyşlyklaryna getirýär.

Çagalyk ýaşdaky täze döremeleriň esasy aýratynlygy nesle geçijiligi yzarlamagy, dil etiniň fibromotozy, neýrofibromotoz, neruwizm, äň we eňek süňkleriniň ostematozy hem-de gematoma şulara degişlidir. Şeýle täze döremeleri ene-atada anyklamak, çagalarynda önüni almak aňsat bolýar.

Käbir täze döremeleriň geçişi özbaşdak häsiýetli bolýar. Meselem, gemangiomanyň infiltrirleýji ösüşi bolup, goňşy agzalara geçip bilýär we şeýle täze döremeleri aýyrmak kyn bolýar. Şeýle ýagdaýy rabdamionda görmek bolýar. Eňegin gistoplastikasynyň ösüşiniň fibroma häsiýetli alamaty osteogen sarkoma meňzeş bolýar. Käbir täze döremeleriň özüne mahsus aýratynlygyna (agzyň nemli bardasynyň papillomatozy, limfangioma, gemangioma) regressiýa degişli. Äň süňkleriniň aşagyndaky patologiki ossifikasiýa hadysasy jynsy taýdan kemala gelmeden soňky gabat gelýän neruwizmde bolýar.

Anyklanyşy. Çagalarda giç bilinýär, sebäbi pato-anatomiki rentgen alamatlary ýüze çykarylmaýdyk bolýar. Ýaşayşynyň başynda aýratyn patologiki hadysalar ýüze çykmaýar. Neýrofibromotozyň we limfogranulematozyň kliniki alamatlarynyň bolmanlygy üçin bejergide we anyklanylanda uly ýalňyşlyklar goýberilyär. Irki anyklanyş onkostomatolog çaga ýasynda esasy orny eýeleýär. Çaga stomatolog düşnüksiz alamatly doly anyklanylmadyk keseliň täze döreme bolmak mümkinçiligini ýatda saklamaly. Şonda: 1) çagalyk ýaşda köp duş gelýän täze döremeleriň irki alamatlaryny bilmeli (esasy ýerleşýän ýeri: dodak, dil, gaty we ýumşak kentlewük, alweolýar ösüntgi, äň we eňek süňkleri, dilasty töweregi, ýumşak kentlewük, tüýkүlik mазleri); 2) täze döremäniň dispanser gözegçiligi, stomatolog çagany pediatr bilen barlanynda dogabitdi boýun kistalary, ýara

örtükleri, dermoidleri, diliň mioblastmasyny, ýüz dokumasynyň gemangiomasyny, limfangiomasyny, neýrofibromatozy anyklaýarlar, barlagy 1 ýaşynyň dowamynda her aýda, 5 ýaşa çenli her ýylda 3-4 gezek, soňra her ýylda 1 gezek geçirilýär; 3) täze döremesi anyklanan çagany stomatologik edara iberýärler; 4) stomatolog ýüz tutan çagany gowy barlamaly, ýüz-äň-eňek töweregindäki onkologik keselleri ýüze çykarmaly. Şu aşadakyly howpsuz täze döremeleri aýyrmaga we howply täze döremelere garşy önüni alyjylykly çäreleri geçirmäge ýardam edýär.

1. Çişň käbir görnüşleriniň nesilden-nesile geçmegi.

2. Döwünçeğiň antenatal goragy (göwrelilige edilýän täsirleri aýyrmak).

Çagalardaky täze döremesi anyklanylanda deontologiýanyň kanunlaryny ýatdan çykarmaly däl. Bir tarapdan, ene-ata çaganyň ýagdaýyna gowy düşünmeli, beýleki tarapdan bolsa çaga kömek berip biljekdigini ýadynda saklamaly. Çaga bilen gürleşilende seresaplylygy elden bermeli däl, sebäbi çaga her sözüňi üns bilen diňläp, özüniň ýaşaaýşyna howp abanyandygyny bilmegi mümkin. Şonuň üçin näsaga ünsli, edepli, mylaýym ýüzlenmelidir. Kesel giç we nädogry anyklananynda netijeleri erbetdir.

Täze döremeleriň toparlary

Bütindünýä Saglygy goraýşy guramasy tarapyndan täze döremaniň halkara gistologiki toparlara bölünişi 6 toparda berilip, ol täze döremaniň gurluşy, ýerleşşi, gistologiki gurluşy, kliniki geçişi esasynda düzülen. «Ýumşak dokumanyň täze döremesiniň gistologiki toparlary» (№3), «Agzyň we agyz-bokurdagyň täze döremesiniň gistologiki toparlary» (№4), «Süňküş täze döremesiniň gistologiki toparlary» (№6), «Tüýkülik mäsiniň täze döremesiniň gistologiki toparlary» (№7), «Deriniň täze döremesiniň gistologiki toparlary» (№12) toparlarda täze döremeler howply we howpsuz täze döremeler toparlaryna bölünýärler. Her täze döreme özüniň gelip çykyşy boýunça hem toparlara bölünýär.

Howpsuz täze döreme

I – Epitelial täze döremeler.

II – Ýumşak dokumanyň täze döremeleri.

III – Sünkleriň we ýumşak dokumanyň täze döremeleri.

IV – Limfoid we gan emele getiriji dokumanyň täze döremeleri.

V – Garyşyk genezli täze döremeler.

VI – Toparlanmaýan täze döremeler.

VII – Çişe meňzeş döremeler.

Howpsuz täze döreme haýal ösýär, metastazy bolmaýar. Doly ýarylanda redusirlenýär. Şeýle täze döremäniň öýjükleri ýokary derejede tapawutlanan we şöhlä duýgur däl.

Ýaş dokumanyň morfologiki gurluşyny öwrenmek kyn, ýagny ol ýetişen, ýöne tapawutlanmadyk dokumany ýa-da howply täze döremäni aňladýar. Şeýle-de uly çaganyň ýa-da ýetginjegiň howply we howpsuz täze döremeleriniň arasyndaky araçägi aýyrmak kyn. A.N.Paçes (1983) täze döremeleriň aralyk toparlary baradaky düşüňjani orta atýar. Olara desmoplastiki fibroma, osteodisplaziýa fibrozum proliferleýji görnüşi, osteoblastoklastomanyň litiki görnüşi degişlidir. Köpüsi döreme we täze döreme görnüşli toparlara hem bölünýärler.

OHGK-da görkezilen patologiki hadysalaryň ähli görnüşleri çagada iş ýüzünde duş gelip duranok. Olaryň köpüsi morfologiki barlag esasynda anyklanylýar.

Töwreginiň ähli emele gelmeleri 3 topara bölünýär: 1) agzyň, ýüzüň we boýnuň ýumşak dokumasynyň täze döremeleri we täze döreme görnüşli zeper ýetmeleri (55%); 2) tüýkülik mätzleriniň täze döremeleri (5%); 3) äň we eňek sünkleriniň täze döremeleri, displaziýasy (40%).

Agzyň, ýüzüň we boýnuň ýumşak dokumasynyň täze döremeleri

Agzyň, ýüzüň we boýnuň ýumşak dokumasynyň täze döremeleri anyklanylmasynda anamneziň we keseliň alamatlarynyň uly ähmiýeti bar. Şonuň üçin çagadan we ene-atadan sorap çaganyň arzyny, anamnezini we keseliň ösüş taryhyny öwrenýärler.

Çagalar ýüz-äň-eňek töweregindäki täze döremesine ýa-da täze döreme görnüşli emele gelmelere arz edip bilýärler (dilasty, eňegasty). Çaganyň dili ulalýar (makroglossiýa), gürrüňi düşnüksiz, dişleriň gatnaşygy we özara ýerleşşi üýtgeýär.

Dem alanynda we ýuwduňanynda kynçylyk döräp, gaty iýmitlerden ganasa, bokurdagyň täze döremesi ýa-da diliniň kökünüň adenomasy ýaly täze döremeleriň bolmagy mümkin.

Çagalardaky täze döremeler dogabitdi kemislikler bilen baglanyşykly bolýar. Meselem, limfangioma, gözün dogabitdi kataraktasy, diliň ujunyň iki gelmegi, diliň gysylmagy, eňegiň alweolýar böleginiň ortasynyň gizlin giňelmegi, aýagyň dogabitdi patologiýasy, ýüregiň dogabitdi kemisligi, içki sekresiyaly mázleriň funksiýasynyň bozulmagy. Käbir täze döremeler çaga doglanynda döreyär (damarly dermoidler, mioblastomioma).

Täze döremeleriň gizlin döwri dişde çiş döräninden tä kliniki alamtary ýüze çykyança dowam edýär.

Täze döremede fizioterapewtiki emleri maslahat berilmeýär. Olar täze döremäniň ösüşini tizleşdirýärler, şeýle hem kliniki alamatlaryny üýtgedýärler.

Ýüz-äň-eňek töweregindäki täze döremelerine şöhle bejergisi oňat täsir edýär.

Barlag. Ýüzi, agyz boşlugyny we boýny barlap, gerekli anyklaýyş maglumatyny alyp bolar. Meselem, ýüzün gemangiomasynynda deriniň reňki ilki açyk gyzyly bolýar we soňra gara-gyzyly reňke öwrülýär. Gözün daşky burçunda we burnuň ujunda dermoid kistalary duşýar.

Ýüzün konfigurasiýasynyň bozulmagy uly tüýkülik mázleriniň damarly täze döremesinde, embrional kistada, neýrofibromatozda, şeýle hem beýleki täze döremesi däl tebigatly kesellerde ýüze çykýar.

Agyz boşlugyndaky täze döremeleriň ýerleşişiniň hem uly ähmiýeti bar.

Emýän çagalaryň alweolýar ösüntigleriniň nemli bardasynyň aşagynda köplenç gowy hilli mioblastomalar bolýar (däneli, öýjükli miablastonalar). Diliň sepgidinde gabat gelýän fibromany köplenç galkan görnüşli mäziň embrional galyndysyndan ýa-da onuň esasy maddasyndan tapawutlandyrmaly. Diliň gapdal etinde rabdomioma

döreýär. Dilde howply täze döreme - fibrosarkoma, gemangiosarkoma, rabdomiosarkoma we ş.m. döräp bilýär.

Ýumşak dokumada, gaty we ýumşak kentlewükde, gulakýany tüýkülik mázlerde tüýkülik mázleriniň täze döremesi bolýar. Dodagyň nemli bardasynda gematoma, kiçi tüýkülik we nemli mázleriň retension kistalary döreýär. Çekgäniň nemli bardasynda, diş hatarlarynyň çyzygynda fibroma, papilloma döreýär. Şonuň üçin agyz boşlugyndaky dişleri, diş etiniň emzijeklerini, nemli bardasyny barlaýarlar. Dişleriň ýerleşişiniň bozulmagy ýumşak dokumalaryň täze döremelerinden bolup, onda täze döreme diş we alweolýar ösüntgini basýar. Äniň we eňeğiň howpsuz we howply täze döremeleri köplenç gemangioma, fibromatoz, retikulýar sarkoma, eozinofil granuloma netijesinde alweolýar ösüntginiň süňküniň bozulmagyna getirýär.

Palpasiýa barlagy. Palpasiýanyň kömegi bilen zeperli ojagyň konsistensiyasyny, onuň üst ýüzüniň häsiýetini, täze döremäniň araçägini, daşky dokumalar bilen gatnaşygyny, infiltrasiýasynyň çuňlugyny we ornuny, garyşganlygyny, agyrysyny anyklaýarlar. Ýüzüň ýumşak dokumasynyň we agyz agzalarynyň palpasiýasyny bimanual usulda amala aşyrýarlar. Çiş ýumşak konsistensiyaly bolsa, onda oňa süňksüz ýa-da alawlama keselleri häsiýetlidir. Çişin ýogynlygyndaky palpasiýa onuň gan damarlar bilen üpjünlenmegidir.

Limfatik düwünleriniň palpasiýasynda olaryň ululygyny, görnüşini, agyrylygyny, hereketlenişini, konsistensiyasyny, daşyny gurşayan dokumalar bilen gatnaşygyny bilip bolýar. Düwünçekleriň ulalmagy we olardaky agyry howply täze döremelerde bolýar we limfatik ulgamyna metastazlaryny berip bilýär.

Palpasiýada ösen düwünleriň kesgitlenmegi onuň kliniki anyklanylmasynda şübhe döretmeýär we kesel önünden anyklanylýar.

Gutarnykly anyklanylma. Anyklanylma anyk patomorfologiki barlagynyň netijesinde goýulýar. Esasan insizion ýa-da punksiion biopsiýa usulyndan peýdalanylýar. Punktat serişdesi boýunça giperplastiki hadysalary zeper ýetmelerinden tapawutlandyrmak kyndyr. Şonuň üçin bir uly ýa-da birnäçe kiçi limfatik düwünleri aýyryp, insizion biopsiýany geçirýärler. Çaga stomatology çagalaryň dişiniň biopsiýasyny ýörite stasionar şertlerinde geçirmelidir.

Çagalaryň embrionynyň dokumasynyň blastomatozynyň, täze döreme şekilli giperplaziýalarynyň täze döremelere meňzeş bolmagy patologoanatomiki anyklanmada kynçylyk döredýär.

Gutarnykly anyklama çaganyň arzy, anamnezi we barlaglary (rentgenografiýa, punksiýa, biopsiýa) öwrenileninden soň, onuň umumy ýagdaýy we ýaşy göz önünde tutulyp goýulýar.

Anyklaýyşda kompýuter rentgenografiýanyň ähmiýeti uludyr.

Bejergisi. Bejergini çagalardaky täze döremäniň geçişine laýyklykda esasan hem onuň ýerleşişini, gistologiki görnüşini, kliniki geçişini, çaganyň ýaşyny we umumy ýagdaýyny göz önünde tutup geçirmeli. Täze döremesini bejermek üçin hirurgiýa bejergisi, şöhle bejergisi, himiýa bejergisi usullaryndan peýdalanylýar. Onuň usuly we geçiriljek ýeri näsagyň ýaşyna we onuň täze döremesiniň häsiýetine, patologiki hadysanyň ýerleşişine we ýaýraýyş tizligine, kliniki geçişine we hususy aýratynlyklaryna baglydyr. Mekdep ýaşyndaky we mekdep ýaşyna ýetmedik çagalaryň agyzlarynyň ýumşak dokumalarynyň, agzalarynyň täze döremeleriniň bejergisi saglyk öýleriniň hirurgiýa bejergisi bölümlerinde, körpelerde bolsa stasionar şertlerinde geçirilýär.

Bejeriş usulynyň meýilnamasy düzülip ýa-da kombinirlenen görnüşde bolup, onuň bejermek dozasyny, ritmini, dowamlylygyny, yzygiderliligini bilmeli, howply täze döremeleriň bejergisi onkologiki merkezinde geçirilýär.

Çagalarda esasy bejergi usuly hirurgiki bejergidir. Hirurgiki bejergisi ähli barlaglardan soň, gaýrygoýulman edilýär.

Onda iki şert berjaý edilmeli: 1-nji şert - hirurgiki bejergisiniň düýplüdigini üpjün etmek üçin, göwrümi önünden bellenen bolmaly we howply täze döremesi bölekleýin, howpsuz täze döreme tutuşlaýyn aýrylyp, bejerginiň netijesini gowulandyrylmaly. 2-nji şert - aýrylan ähli täze döremeler gistologiki barlag makroskopiki usulynda geçirilmeli.

Şöhle bejergisi – howply täze döremeleri bejermegiň bir usuly (rentgenoterapiýada, distansion gammaterapiýa).
Şöhle bejergisine görkezmeler:

a) morfologiki anyklanylma biopsiýa barlagynda goýulyp, hirurgiýa bejergisiz, şöhläniň kömegi bilen üstünlikli bejerip bolýan bolsa;

b) hirurgiýa bejergisinden soň täze döremäniň residini bejermek üçin;

ç) düýpli hirurgiýa bejergisi üçin kynçylyk dörän ýagdaýynda.

Täze döremäniň bejergisinde derman serişdelerinden, himiki we gormonal bejeriş usullaryndan peýdalanýarlar.

Papilloma – ähli ýaşlarda duş gelip, köp gatlakly epiteliýadan döreýän howpsuz täze döreme köplenç ýaňy doglan we 7-12 ýaşyndaky çagalarda bolýar. Gyzlarda ol dilde, çekgäniň kese bardasynda, alweolýar ösüntgisinde, käwagt aşaky we ýokarky dodakda, agzyň burçunda, ýumşak we gaty kentlewükde bolýar. Täze döreme siňňilli ýa-da reňkli kelemi ýada salýar. Dänäniň ululygynda bolýar. Papillomanyň giň esasy ýa-da aýajygy bolýar, çagalarda esasan giň esasly görnüşi duş gelýär. Papillomanyň üst ýüzünde inçejik süýümjagazlar bolup, olar käwagt şahalanyp hem bilýärler. Ol ýeňil zeperlenýär we alawlaýar. Kiçi ýaşly çagalaryň papillomasy ýumşak birleşdiriji dokumanyň emziklerinden ybarat bolan köp gatlakly epiteliadan durýar. Dykyz siňňili ýada salýan kelem görnüşindäki papilloma uly ýaşly çagalarda we ýetginjeklerde duş gelýär.

Alweolýar ösüntgide ýerleşen papillomany hususy kistadan tapawutlandyrmaly.

Bejerilişi. Papillomany nemasty gatlagy bilen bile kesip aýyrmaly.

Agyz boşlugynyň ýumşak dokumalarynyň fibromalary

Olar ýetişen süýümli dokumada ýerleşýärler. Ýumşak we dykyz fibromalar bolýarlar. Köplenç 7-15 ýaşlaryndaky çagalarda duş gelip, käwagt emýän çagalarda şar görnüşli fibroma bolup bilýär. Goňşy dokumadan aýratynlanyp, aýajygy ýa-da giň esasy bolýar. Ýalpyldawuk nemli barda bilen örtülen papillomadan tapawutlylykda fibromanyň üst ýüzi ýylmanak we gülgüne reňkde bolýar. Ol nemli barda bilen agyrsyz garyşýar we haýal ulalýar.

Emýan çagalaryň alweolýär ösüntgisinde ýerleşen fibromany mi-oblastomadan tapawutlandyrmaly.

Bejerilişi. Çişä sagdyn dokuma bilen aýyrmak gowy netije berýär.

Lipoma – ýagly dokumanyň ýetişen öýjükerinden durýan täze döreme. Ol diliň nemli bardasynyň aşagynda, çekgede, aşaky dodakda, ýüzüň ýumşak dokumasyna ýerleşýär we göwrümi uly bolmaýar. 3-10 ýaşyndaky çagalarda duş gelýär.

Agyz boşlugyndaky lipoma diliň arkasynda ýa-da ujunda, etiň nemasty gatlagynda, agyz boşlugynyň düýbünde, eňek-dilasty etiň aşagynda ýa-da üstünde, başga-da ýumşak we gaty kentlewükde, diş etinde, çekge etiň töwereginde duş gelýär.

Çekgedäki lipomany gulakýany akymynyň kistasyndan tapawutlandyrmaly. Diliň ýogynlygynda ýerleşen fibroma ýa-da eremedik gumma bolýarmy gaty ähtimal. Diliň ýogynlygynda ýerleşen lipoma beýleki dokumalardan aýratyn görnüşli we hereketli bolýar. Serologiki täsirleşmeler netije bermeýär. Gaty kentlewügiň lipomasyny “garyşan” täze döremeden tapawutlandyrmaly.

Bejerilişi. Täze döremäni kapsulanyň kömegi bilen aýyrmaly.

Rabdomioma – kese çyzykly etiniň dokumasyndan döräp, az duş gelýän täze döremelere degişlidir. Ol diňe ganat şekilli etlerinde, gulagyň yzky töwereginde ýerleşip bilýär. Rabdomioma – dizontogenetik tebigatly täze döremelerdendir. Çaga doglanynda anyklanylýar, ösüşi haýallanylýar. Köplenç 3 ýaş çenli çagalarda duş gelip, bu makroskopik täze döreme et dokumasyna meňzeş, ýöne biraz dykyz, konturasy anyk däl.

Bejerilişi. Hirurgiýa bejergisi. Kelläniň we boýnuň çuň anatomiiki boşluklarynda ýerleşen rabdomiomanyň anyklanylmasy kynçylyklary döredýär.

Gemangioma - çagalaryň ýüzüniň we agyz boşlugynyň dokumasyndaky damarly täze döremäniň giňden ýaýran görnüşi. Dizatgenetiki häsiýetli bolup, damaryň proyeksiýasy hasaplanýar.

Kliniki geçişi we morfologiki gurluşy boýunça gemangiomanyň birnäçe görnüşleri bolýar.

Limfangioma – agyz boşlugynda, dodakda, çekgäniň nemli bardasynda, äniň we eňeğiň alweolýär ösüntgisinde, onuň nemli bar-

dasynda we dilde ýerleşip bilýär. Çagalyk ýaşynda agyz boşlugynyň kapilýar we kawernoz gematomalary duş gelýär.

Moskwanyň N.A.Semaško adyndaky lukmançylyk institutynyň ÇDTBS kafedrasynda şu usullar ulanylýar: sklerozleýji bejergi, pio-bejergi, elektrokoagulýasiýa. Olar hirurgiýa bejergisi bilen bile, şeýle hem aýratyn ulanylýar. Bejerigde onuň ýeke-täk şahasy düzülýär. Bejerginiň usuly täze döremäniň tapawutlylygyna bagly bolýar.

70% etil spirtli sklerozleýji bejergi kawernoz we gipertrofik kapilýar gemangiomalarynda giňden ulanylýar. Bu usulda antiseptiki alawlama keselleriniň ojagy döräp, ol yz emele getirýär.

Şu dermanhana hatyndan peýdalanýarlar:

Rp: trimekaini- 1,0 spirtus vini rektifilati 96%-780,0

Aq. destil- 29,0

D.S: inýeksiýa üçin

Spirt kawernoz görnüşinde damarly emele gelme boşluga, gipertrofiki gemangiomada emele gelen damaryň ýogynlygyna goýberilýär. Ergin dykyz infiltraty emele getireninden soň 0,5-1,5 sm çenli çykýar, goýberilmegi bes edilýär. Spirt goýberilenden soňra ýüzüň ýumşak dokumasyna basyjy daňy, gaty kentlewüğe tampon ýa-da basyjy plastmassa plastinkasy goýulýar.

Spirt goýberilenden soň ýüzüň dokumasynyň nekrozy, bedeniniň gyzgynynyň ýokarlanmagy, allergik täsirleşmäniň (krapiw-nisa ýaly) döremegi mümkin. Çagalarda alkogol ýalňyşlygy bolýar. Şonuň üçin spirtli sklerozirleýji bejergini çagalarda ägä bolup geçirmeli.

1 ýaşly çagalara 2 ml spirtli ergin, 1-5 ýaşly çagalara bolsa, 5ml spirtli ergin goýberilýär. 5 ýaş a ýetmedik çagalarda trimekain goýberilip, ol umumy agyrysyzlandyrmak ýagdaýynda geçirilýär. Sklerozirleýji bejergi kawernozly gemangiomada netije bermeýär.

Howpsuz gemangioendotelioma – damarly täze döremäniň bir görnüşi, köplenç dilde, käwagt agyz boşlugynyň beýleki töwereklerinde bolýar. Ol aýratyn düwünli ýa-da egrem-bugram köp düwümlü çiş görnüşinde bolup, gyzylymtyl-çal reňkli we ýumşak konsistensiýaly, ony örtýän üýtgeşmedik nemli bardadan egrelip, giňelen damarlary görmek bolýar.

Diliň gemangioendoteliomasy iýilmegi ukyply, sebäbi onuň düwünleri nemli bardanyň aşagynda ýerleşýär. Zeper tiz ýetýär. Gemangioendotelioma 11-15 ýaşyndaky çagalarda bolýar.

Bejerlişi: kombinirlenen (şöhle terapiýasy we hirurgik kesip aýyrmak) usulda.

Limfangioma – dizembriongenetiki hilli täze döreme. Köplenç 1 ýaşyna ýetmedik çagalaryň ýüzüniň ýumşak dokumasynnda, boýnunda, dilinde bolýar. Klinikomorfologiki häsiýeti boýunça kapilýar – kawernozly, kawernoz, kistozkawernoz görnüşlerde bolýar.

Ýumşak dokuma kapilýarkawernozly limfangiomada hamyr ýaly çişýär, adaty ýygýrtlary ýazylýar. Deri adaty reňkde ýada deri asty damarlar görünýär. Täze döreme kistoz ýada kistozkawernozly kesgitli görnüşinde ýada daşyna we agyz boşlugyna çykyp bilýär. Deri adaty ýada gök reňkde bolup, kistoz saklaýanlygy üçin ýaýran. Üst ýüzi ýylmanak, egrembugram damarly, palpasiýada agyryсыз, zybleniýa alamatyny anyklap bolýar (37-nji surat).



37-nji surat. Ýüzüň, boýnuň we agzyň dokumalarynyň limfangiomasý:

a) ýokarky dodagy kapilýarkawernozly limfangiomaly näsag; b) eňeğiň töwerekleri, boýny, diliniň düýbi, agzy, kistokawernozly; limfangiomaly näsag; ç) diliň limfangiomasý. Prikus öňki böleklerde, prognatiki çuň, gapdalda prognatiki – laterognatiki çuň.

3-nji tablisa

Çagalyk ýaşyndaky synalaryň we dokumalaryň gemangiomasynyň esasy alamatlary

				Alamatlar	Alamatlar
1	2	3	4	5	6
Gemangiomanýň görnüşü	Reňki	Palpasýadaky konsistensýasy	Daşky görnüşü	Reňkiniň ýitmegi	Gysmak, doldurmak we guýulmak

1	2	3	4	5	6
Kapilýarly	Gyzyl, goýy – gülgüne, gara-gyzyl	Agyz boşlugynyň zeper ýetmedik böleklerinden tapwutlanmaýar	Zeper ýetmedik derejesi ýokary, anyk, sertleri bolmaýar	Položitel	Gowşak položitel
Gipertrofiki kapilýarly	Gyzyl, gara-gyzyl	Dykyz-elastik	Nemli bardasy üýtge-medik, derejesi ýokary	Anyk däl	Otrisatel
Kawernozly	Gyzyl, gara-gyzyl, gara-gök	Ýumşak elastik ýada hamyr ýaly	Nemli bardasy üýtge-medik, derejesi ýokary, üst ýüzi egrembugram sudury anyk	Otrisatel	Položitel
Şahalanýan	Gök, gara-gök	Ýumşak elastik, pulsasiýa we galma-gal kesgitlenilýär	Zeper ýetmedik derejesi ýokary, anyk serhetleri bolmaýar		

1	2	3	4	5	6
Kombinirlenen (kapilýar-kawernozyly)	Gyzyl, gara-gyzyl, gök	Ýumşak elastik	Nemli bardasy üýtge-medik, derjesi ýokary anyk sudury ýok	Anyk däl	Položitel bolup biler
Teleangioektaziýa	Gyzyl, gara-gyzyl	Ýumşak	Dokuma zeper ýetmedik, dokuma derejesi ýokary däl, anyk serhetleri bar	Položitel	Gowşak položitel

Agyz boşlugynyň nemli bardasynyň limfangiomasynyň esasy alamatlary onuň köp sanly gabarçaklarynyň ownuk birlik teňňe ýa-da däne görnüşinde bolmagy. Ol gan ýa-da dury we nemli barda boýunça ýaýran ýa-da retromolýar töweregine, dilde toparlanýar. Gabarçaklaryň ölçeginiň ululygy we sanynyň köpelmegi täze döreme keseller hadysasy ýa-da şikeslenme bilen baglanşykly.

Ýüzüň agyz boşlugynyň we boýnuň limfangiomasasy 3-12 ýaşly çagalarda, ýagny olaryň ýiti resperator ýa-da ýokanç keselleri bilen köp keselleýän wagty duş gelýär. Keseliň esasy çeşmesi dowamly tonzillit.

Ýüzüň, agyz boşlugynyň, boýnuň limfangiomasyna residiwirleýji täze döreme keselleri häsiýetli bolup, dowamlylygy we ýüze çykyş derejesi boýunça dürli-dürli bolýar. Ösüş döwründäki ýüzüň limfangiomasynda äň we eňek süňkleriniň gysylmagynyň netijesinde ýüz skeletiniň himiýa deformasiýasy ýüze çykýar.

Diliň limfangiomasy makroglosiýa we eňegiň uzalmagyna we priwkusyň bozulmagyna getirýär. Dem alyş, gürleýiş, ýuwdunmak funksiýalary bozulýar.

Limfangiomanýň kliniki ýüze çykyşynyň dürli-dürlüdigine garamazdan, oňa käbir aýratyn poto-anatomiki alamatlar degişli bolýar:

1) doglanyndan ýa-da irki ýaşda ýüze çykmagy;

2) ölçeginiň durnuksyzlygy;

3) alawlama kesellerine we iriňli ekssudatiw hadysalaryna utgaşmaga ukyply;

4) agzyň nemli bardasynda gabarçaklarynyň içi serozly ýa-da ganly örgünleriň bolmagy.

Limfangiomaný we gemangiomaný neýrofibromatozdan, boýnuň gapdal we ortaky kistasyndan, agzyň düýbünüň dermoid kistasyndan tapawutlandyryýarlar. Ýokarky dodagyň limfangiomasyny Melkersson-Rozentalyň sindromyndan tapawutlandyrmaly. Alawlama keselleri limfangiomaný ýiti alawlama keselleri hadysasynyň infiltratly tapgyryndan tapawutlandyryýarlar.

Bejerilişi. Limfangiomanýň görnüşine, ölçegine we çaganyň ýaşyna görä kesgitlenilýär. Köp näsaga toplumlaýyn bejergi geçirýärler: agzyň, bokurdagyň sanasiýasy alawlama keselleri garşy konserwatiw, hirurgiki bejergi, ortodontiki bejergi, logobejergi. Hirurgiki bejergisi 2 ýaşynda geçirilýär. Beýleki punksiýa, sklerozleýji bejergi ýaly usullar kömekçi, goşmaça bolup durýar. Agzyň, bokurdagyň sanasiýasy-limfangiomanýň döremeginiň önüni almaga ýardam berer.

Miksomanemli dokumalardan durýan täze döreme

Ol agyz boşlugynda az duş gelýär. Täze döreme tegelek ýa-da düwün görnüşli, bulaşyk çal ýa-da sary reňkli, ýumşak konsistenssiýalydyr. Miksomaný fibromadan, newromadan we papillomadan tapawutlandyryýarlar. Takyk keseliň kesgidi gistologiýa barlagyndan soň goýulýar.

Bejerilişi. Täze döremäni sagdyn dokumadan kesip (bölüp) aýyryýarlar.

Mioblastomanyň iki görnüşi bolýar: däneli öýjükli we dogabitdi mioblastoma.

Däneli öýjükli täze döreme az duş gelýär. Ol tegelek görnüşde, käwagt bölekleyin gurluşly bolýar. Mioblastomany täze doglan çaganyň kellesi ýaly ölçegde bolýar. Köplenç ol dilde hem alweolýar ösüntgide döreyär we ol emýän çagalarda hem-de 3-12 ýaşly çagalarda bolýar.

Bejerilişi: hirurgiki bejergi usuly bilen.

Dogabitdi mioblastoma

Ol täze döremäniň az duş gelýän görnüşi, köplenç täze dogulýan çaganyň diş etinde deşik ýa-da üljäniň şanigi ýaly şekildäki ölçegde duş gelýär.

Dogabitdi mioblastoma alweolýar ösüntgiden emele gelýär we odontogen epiteliýanyň aýajygy ýaly bolýar. Dogabitdi mioblastomany fibromadan tapawutlandyrýarlar.

Bejeilişi: hirurgiki bejergi usuly arkaly.

Diliň täze döremesi – çaganyň diliniň täze döremesini embriogeneze bilen baglanyşykly bolan aýratyn uly topara bölýärler. Diliň öňdäki üçden iki böleginde papilloma, nerwinoma (mioblastoma) duş gelýär. Ol dogabitdi hadysa bolup, eňeğiň öňdäki alweolýar böleginiň patologiýasy bilen baglanyşyklydyr.

Diliň üçünji yzky bölegindäki täze döreme we çiş görnüşli emele gelmeler, dil - galkan görnüşli akaryň embriogenezinini aýratyn bölegi bolup durýar. Olar diliň kökünde, galkan görnüşli maziň esasy etinde saklanyp, miksedomany döredýär. Şeýle ýagdaýlarda endokrinolog barlamalydyr.

Anyklanylmasy we bejerilişi. Keseli anyklamak üçin galkan görnüşli mäze we diliň köküne skanirlemeler geçirilýär. Rugsat berlenden soň, hirurgiki stomatologiýa bölümünde bejergi edilýär.

Täze döremä meňzeş emele gelmeler

Emzijek görnüşli giperplaziýa (papillomatoz). Emzijek giperplaziýa agzyň nemli bardasynda köpsanly emzijek görnüşli ösüntgi

şekilinde bolýar. Daşyndan papilloma meňzeýär. Elementleriň esasy giň, reňki gyzyň bolup, özara birleşýärler we 1-1,5 sm ölçegdäki diametri emele getirýärler. Köplenç dodagyň, çekgäniň nemli bardasynda agzyň burçunda ýerleşýärler. Emzijekli giperplaziýa hadysasy reaktiw ýagdaý hasaplanylýp, ol mehaniki gyjynma netijesinde dörap bilýär.

Ol reaktiw, neoplastiki papillomatoz görnüşlerde bolup bilýär.

Bejerilişi. Reaktiw papillomatozda gyjyndyryjyny ýok etmeli. Neoplastiki görnüşinde hirurgiki bejergisi usulynda kesilip aýrylýar.

Fibroz çişme giperplaziýasy

Bu giperplaziýa agyz boşlugynyň nemli bardasynyň dürli böleklerinde dowamly gyjyndyрма täsiriniň netijesinde döreýär. Dodagyny, dilini we çekgesini dişleýän çagalarda fibroz ösüntgileri dürli görnüşde bolýarlar. Ýylmanak nemli barda bilen örtülen dişiň etindäki fibroz ösüntgisi nädogry petiklemegiň ýa-da döwülen dişiň ýiti gyralarynyň gyjyndyrmagynyň netijesinde dörap bilýär. Oňa “Fibroz epulis” diýilýär.

Bejerilişi. Gyjyndyryjy täsiri aýyrmaly, ösüntgini kesip aýyrmaly.

Diş etiniň fibromatozy: 11-15 ýaşly çagalarda köp duş gelýär. Ol özboluşly egrem-bugram görnüşli dykyz fibrozly dokumanyň ösüntgisi bolup, diş etiniň köp bölegini eýeleýär we alweolýar ösüntgini iç we daş tarapdan örtýär.

Diş etiniň fibrtomotozynda äň we eňek süňkleriniň deformatsiýasy ýüze çykýar. Gürleýşi düşnüksiz, kynlyk bilen çeyneýär. Rentgende süýt we hemişelik dişleriniň bölekleyin adentiasy görünýär. Käýerlerde alweolýar ösüntginiň süňk dokumasynyň bozulmagy, dişleriň hereketlerinde peýda bolýar. Ony gipertrofik gingiwitden tapawutlandyrmaly. Keseli döredýän ýagdaýlara şular degişli:

- a) bedeniň reaktiwliginiň üýtgemegi, meselem diş ösende;
- b) predubertant döwründäki endokrin täsirler.

Bejerilişi. Giňişleýin hirurgiki bejergisi ösüntgide birnäçe tapgyrda geçirilýär.

Ksantogranulema. Bu granulýoma ýiti we dowamly bolýar. Ksanulema öýjükleriň dürli mukdardaky garyndysyny saklaýar. Oňa äňň we eňegiň fitreksantomasy hem diýilýär.

Peýugengtanulema: (sinonimy-betriumikema, langiekta-tiki granulema). Granulýasiýon ösüntgisi bolup, damarlaryň boýunda aýajykda durýar. Açyk gyzyr reňkli, az ganaýar. Etiologiýasy belli däl, köplenç diş etinde, dilde, dodakda ýa-da agzyň burçunda döreýär. 3-14 ýaşyndaky çagalarda duşýar. Olaryň gyzgyny ýokarlanyp, limfongoit, regional limfodenit peýda bolýar. Uzak wagtlaý dowam eden granulemada dişler garyşýar we rentgende alweolýarlaryň ýerli rezorbsiýasy görülýär.

Bejerilişi. Granulýomany sagdyn dokumadan bölüp aýyrmaly. Doly aýrylmadyk ýagdaýynda resiwiwe getirýär.

Çetki gigant öýjükli granulema: (gigant öýjükli epulis). 8-14 ýaşyndaky çagalarda duş gelip, tegelek, ellipsoid görnüşli bolýar. Üst ýüzi ýylmanak, ýumşak ýa-da elastik konsistensiyaly, reňki gara we gyzyr öwüşginli, agyrysyz, zeperlenende ganaýar, epitelial örtügi üýtgedik. Granulemanyň üst ýüzinde diş – antagonistleriň yzy bolýar. Granulema dişň aşaky alweolýar böleginde emele gelýär. Ony fibroz we angiomatoz epulisden tapawutlandyrýarlar.

Bejerilişi. Sagdyn dokumadan kesip aýyrmaly we mümkin boldugyça dişleri saklajak bolmaly. Dermoid kistasy teratogen topara degişli bolup, bedeniň dürli agzalarynyň dokumalaryndan döreýär. Käbirlerini kistanyň boşlugyndaky deri we ýagy teratoid emele gelmelere degişli edýärler. Makroskopiýada dykyz ak reňkli birmeňzeş çiş, onda ýumşak, käwagt kitirdewük konsistensiyaly süňk dokumasy hem duş gelýär.

Bejerilişi. Hirurgiki bejergi usuly bilen. Ol şöhle bejergisine duýgur däl. Monomorfadenoma ýa-da adenoflegmona tüýkülik mäsiniň dizontogenetik täze döremesi bolup, gulakýany tüýkülik mäsiniň ýerleşýär. Mäsde we limfoid komplement bilen häsiýetlendirýär. Ol 12-16 ýaşda duşýar. Kliniki alamatlary polimorf öýjükli adenomadan ýa-da kistadan az tapawutlanýar. Hirurgiki bejergisi gowy netije berýär.

Muksoenidermoid: Täze döreme tüýkülik mäsindäki emele gelmedir. 12 ýaşdan uly çagalarda duşýar. Geljegi gowy.

Adelakistoz karsinoma (silindroma) – gaty we ýumşak kentlewükde, diliň kökünde we uly tüýkülik mäslerinde duş gelyär. Ýerli we dowamly agyry keseliň esasy alamatlary bolup durýar. Gaýtalanyp bilner, metastazy gematogen ýoly bilen geçýär.

Bejerilişi. Muksenidermal täze döremesini we adenokistaz karsinomany kombinirlenen usulda bejerýärler, hirurgiki bejergisinden öň uzak wagtlap distansion gamma bejergi geçirýärler.

Sülekeý mäsleriniň we olaryň akymynyň kistalary

Gelip çykyşy boýunça sülekeý mäsiniň we akymynyň retensiýon we dogabitdi kistasy bolup bilýär. Ýerleşşi boýunça olar uly (dilasty, eňek mäsleri) we kiçi (dodak, kiçi kekirdewük we dil) sülekeý mäslerinde duş gelyär.

Dilasty mäsiniň kistasy: öňdäki bölümde – dilasty ellijigiň kesiginde, eňegiň iç ýüzünde ýerleşýär. Kista ýumşak agyryly, çişe çalymdaş görnüşde bolýar. Üst ýüzi ýylmanak, gögümtil reňkli, edebiýatda oňa “Ranula” diýilýär. Kista haýal ösýär we 5 sm diametrli ölçeglerine çenli bolýar. Kiçi çagada uly ölçegli kista emmäge, ýuwduňmaga päsgel berýär, onuň dem alyşy kynlaşýar, uly çagalaryň bolsa gürläýşi bozulýar. Täze döreme agyryly. Esasan kista 4-5 ýaşly çagalarda duş gelyär. Emýän we uly ýaşly çagalarda kän gabat gelmeýär. Dilasty mäsiniň kistasyny limfangiomadan, dermoid kistasyndan tapawutlandyryrlar.

Bejeriş usuly çaganyň ýaşyna we täze döremäniň ölçegine bagly: 1,5 sm çenli kiçi ölçegdäki kistalarda sistektomiýa geçirilýär. Uly ölçegdäki kistalarda stasionar şertlerinde geçirilen hirurgiýa bejergisi gowy netije berýär.

Eňegasty tüýkülik mäsini akarynyň kistasy we kistoz giňelmegi zeperlenmäniň we alawlama keselleriniň täsirleri netijesinde emele gelyär. Kistoz giňelmegi dogabitdi döreýär. Kista yzky bölümde, kistoznyň giňelmegi bolsa dilasty töwereginiň aşaky bölümünde

ýerleşýär. Anyklanyşda sialo we sistografiýa usullaryndan peýdalanýarlar. Kistany kistoz ýa-da kawerinoz limfangiomadan tapawutlandyrmaly.

Bejerilişi. Mäziň aşaky ujunyň akarynyň giňelmeginde sistotomiýa geçirýärler, retensiýon kistada bolsa ony mäs bilen bilelikde aýyrýarlar. Kiçi tüýkülik mäsleriniň kistalary agyz boşlugynyň nemli bardasynyň dürli böleklerinde ýerleşip bilýär. Köplenç halatlarda dodak we kiçi dil mäsiniň kistalary duş gelýär.

Kista gök reňkli, tegelek görnüşli bolup, içinde goýy sary suwuklyk saklaýar. Aýrylanynda guratmak usulyndan peýdalanýarlar. Öňdäki dil mäsiniň kistasynyň içi nemli süýri görnüşde bolup, daşy ýylmanak, ýalpyldawuk nemli barda bilen örtülen. Ölçeği 0,2 sm-den 2-3 sm-e çenli ulalyp bilýär. Kiçi ölçegli görnüşlerini doly aýyrýarlar, ulý kistalarda sistotomiýa geçirýärler.

Ýüzüň ýumşak dokumasynyň we deriniň täze döremeleri. Gemangioma

Ol çagalardaky täze döremeleriň arasynda has köp gabat gelýär. Täze döremäniň birnäçe gistologiki görnüşlerini tapawutlandyryrlar: kapilýar, ýetginjekleriň gemangiomasy, kawernoz, welez, çüý görnüşlileri (şahaly arterial, wenoz, arterial-wenoz). Şeýle hem etiň giçki gemangiomasy, ulgamly gemangiomatoz, angiomioma ýaly görnüşleri bolýar. Ol häzirki wagta çenli doly çözülmedik, çylşyrymly mesele bolup, käbir awtorlar ony howpsuz dogabitdi damar täze döremesine degişli edýärler.

Gemangiomanyň doglan çagalarda duşmagy onuň dizontogenetiki çykyşyny düşündirýär. Käbirinde bolsa dogabitdi kemisligiň netijesinde döreyär. Ýüzüň gemangiomasy az duş gelip, deride kapilýar şekilli açyk gyzyly ýa-da gyzylymytyl-gök reňkli tegmil görnüşinde bolýar.

Köplenç kawernoz gemangiomasy duş gelýär we ol ýüzüň ähli dokumasyna zeper ýetirýär. Ýerleşşi boýunça ol deride, deri asty ýagly kletçatkada, muskulda, agyz boşlugynyň nemli bardasynda, äň we

eňek süňklerinde, gulakýany tüýkülik mäsiniň dokumasynda bolýar we olaryň işjeňligini, gurluşyny bozýar. Kawernoz görnüşinde deri üýtgäp, gögümtil reňki kabul edýär. Ýüzüň zeper ýeten dokumasy ulalýar. Täze döremäniň ölçegleri 1-2 sm-den ýüzüň ýarty bölegine çenli ýeri eýeläp bilýär.

Esasy alamatlary we bejerilişi indiki bölümleriň birinde beýan edilýär.

Kesel deňeşdirmesi kynçylyk döretmeýär.

Bejerilişi. Dürli usullar bilen kombinirlenen. Köplenç, täze döremesini tikýärler. Giňişleýin gemangiomasý bolan çaga dispanser gözegçiliginde bolýar.

Neýrofibromatoz (Reklingauziň keseli)

Bu dogabitdi agyr ulgamlaýyn kesel bolup, deri asty kletçatkada köpsanly neýrofibromalar döreýär. Neýrofibromatozda endokrin we wegetatiw nerwi ulgamlarynyň işjeňligi bozulýar. Ol nesle geçiji häsiýetli kesellere degişli bolup, autosom dominant görnüşinde görkezilýär.

Etiologiýasy doly anyklanmadyk. Esasan hem ekto we mezoderma düwünçeginiň nädogry emele gelmegi baradaky nazaryýete salgylanýarlar. Ektodermadaky nädogrulyklar nerw ulgamyna zeper ýetirýär, mezodermadaky bolsa ulgamyny üýtgedýär. Şonuň üçin gliomatoz ojakly çagalaryň fiziki we akyl taýdan ösüşi göýdük bolýar.

Ilkinji kliniki alamatlary: çaganyň ýüzüniň bir tarapy ulalýar, dokumasy ýumşak we gurluşy boýunça adaty dokumalardan tapawutlanýar. Nemli bardasynyň gurluşy we reňki hemişeki bolşundan tapawutlanýar. Adatça 4-5 ýaşyndaky çagalarda keseliň patogenetiki alamatlary bolmanlygy üçin ony anyklamak kyn. Ony şu alamatlar bilen tapawutlandyryýarlar: bir gulagynyň ýelkeni we burnunyň ýarpysy uly bolýar. Şeýle hem hemişelik ýa-da süýt dişleriniň makrogeniassy gabat gelýär.

Ýaşy gitdigiçe alamatlary hem ýüze çykyp başlaýar. Olaryň ilkinjileri döşde, arkada döreýän pigmentli tegmiller bolýar. Zeper ýeten töwerekde ýüzüň derisiniň reňki “kofe tegmiline” meňzäp, gurluşy hem üýtgeýär. Patologiki deri ir garraýar, ýygryt we pigmentli reňk döreýär. 10-12 ýaşda bu alamat has anyk ýüze çykýar.

Agzyň nemli bardasynyň gurluşy üýtgäp, onuň ýüzi ýylmanak, sarymytl öwsüp durýar.

10-12 ýaşynda çekgäniň ýumşak dokumasynda aýratyn dykyz, agyryly çiş düwünleri döreýär. Nerwiň ýüz şahasyndaky işjeňligi bozulyp, mimiki etiniň ýarym ysmazy peýda bolýar. Ýüz skeletiniň süňkleriniň rentgenogrammasynda äň we eňek süňkleriň emele gelişiniň bozulandygyny we süňkdäki osteohondroz hadysasyny görmek bolýar. Eňekde gigant 3, 4, 5, 6 dişler bolýar.

Çaganyň ömrüniň ilkinji ýylynda ol ýüzüň melanomasýndan tapawutlandyrylýar, 4-5 ýaşynda anyklamak kynçylyk döretmeýär.

Bejerilişi. Düwünleri kesip geçmek we bölekleyin aýyrmak.

Newus-neýroektodermadaky pigment elementleriň çägi onuň MGKO-da 10 gistologiki görnüşlerini tapawutlandyrýarlar. 5-10 ýaşdaky çaganyň derisinde-de pigment newusy duşýar. Ol adaty tegmil ýa-da dykyz, dürli ölçegde we görnüşde ýa-da tüýli gara reňkli emele gelme görnüşlerde bolýar. Kähalatlar ol nemli bardada hem gabat gelýär.

Dogabitdi pigment newusy haýal ösýär. Jynsy taýdan ýetişik döwründe olaryň ösüşi togtaýar. Dogabitdi newus howply täze döremesine geçmegine zeperlenme sebäp bolýar. Şonuň üçin ony uly zeper ýetmeden goramaly. Newus nesilden-nesile hem geçip bilýär. Ol içki agzalarda, nerw ulgamynda, äň süňkünde we dişde döräp, gistologiki endokrin bozulmalaryna getirýär.

Newusy hemişe gyjyndyrylyp durýan ýerlerden aýyrmak maslahat berilýär. Şeýle hem kosmetiki ýetmezçiliklerini düzetmek üçin aýyrmak rugsat edilýär.

Epidermoid kista – dizontogenetiki emele gelme bolup, embrional ektoderma boşlugyndan we deşiginden ösüp ýetişýär we ektodermal emele gelişiniň bozulmagynyň netijesinde döreýär. Dermoid kista epidermis bilen örtülen we onuň keratin, holisterinden ybarat bolýar. Kista burnuň kökünde, orbitanyň daşky we içki burçunda, gaşyň ýüzünde bolýar. Onuň konsistensiýasy ýumşak, tegelek ýa-da süýri görnüşdedir.

Ösüşi haýal, ýöne ýetginjeklik döwründe güýçlenýär. Ol agyz boşlugynda dilasty töweregiň öňdäki bölümünde bolýar.

Bejerilişi. Hirurgiki bejergi usuly arkaly.

Malerbanyň şahalanan epiteliomasy – seýrek duş gelýär we ýüzde, bogunda bolýar. Ölçeği 5 sm-den ýokary däl, hereketli, tegelek ýa-da süýri görnüşli, kämahal deri örtügi pigment tegmilli we onuň residiw genezi anyk belli däl. Ol ýag mázlerinden ýa-da tüýli follikulalardan emele gelýär.

Bejerilişi. Hirurgiki bejergisi arkaly.

Ýüz süňkleriniň täze döremeleri we displaziýasy, bejermegiň we anyklaýşyň umumy usullary

Äň we eňek süňkleriniň täze döremesiniň anyklanyşynyň kynçylygy, olaryň emele gelmekleriniň irki tapgyrynda belli bir alamatlaryň ýüze çykmaýanlygy bilen düşündirilýär. Agyry alamatyny dişiň keseli, odontogen gaýmorit, alawlama keselleri bilen baglanyşdyrýarlar we gaýtadan täze döremäniň ösüşini güýçlendirijikli serişdelerden peýdalanýarlar (dişi aýyrmak, alawlama keselleri garşy umumy bejergi, fizioterapiýa). Täze döremäniň sebäbi anyklanylmagynda toplumlaýyn barlaglaryň netijesi, ýagny, kliniki, rentgenologiki we morfologiki barlaglarda näsagyň arzy, täze döremesiniň ýerleşiş aýratynlygy we ölçeği aýgytlaýjy roly oýnaýar.

Anamnezi. Ene-atalaryň çagalarynyň arzynda (mysal üçin, agyra) alan zeperlenmesine, eňeginiň hereketine hiç bir üns bermeýän wagtlary bolýar, ýöne keseliň başlananlygy bilinse tapawutlandyrmak kän bir kynçylyk döretmeýär.

Zeperlenme alnanda onuň häsiýetini, intensiwligini, zeper ýeten ýerini bilmeli. Sagdyn ýere zeper ýeteninde agyryly çiş döräp, onuň funksiýasy bozulýar.

Agyry howply täze döremesiniň alamaty bolup, onda äňiň daşky görnüşi üýtgemeyär. Täze döremäniň hili kesgitsiz bolýar we ol deformasiýa, ýüzüň giňelmegine getirýär.

Howpsuz çişler bolsa agyrysysz geçýär.

Çagany barlamak. Howpsuz täze döremeler we displaziýa çaganyň umumy ýagdaýyny erbetleşdirmeyär. Howply täze döremede çaganyň gyzgyny ýokarlanýar, leýkositleriniň, EÇT-niň derejeleri beýgelýär. Bu bolsa osteomieliitmikä diýen netijäni berýär.

Äň we eňek süňkleri çişýär, ýagny olara zeper ýetendigini aňladýar. Täze döreme süňklerde ýa-da süňküň gabyk gatlagynda ýerleşip, äňe hem ýaýraýar.

Täze döreme alawlama keselleri hadysasy köp ulgamlary öz içine alýanlygy, üst ýüzüniň egrem-bugramlygy we kesgitli araçägiň bolmaýanlygy bilen tapawutlanýar. Äňdäki kistanyň pökgerip durandygyndan tanap bolýar.

Çişen ýeriň deri örtüğine, nemli bardasyna, ýumşak dokumalaryň hereketlilikine, damarlaryň giňelmegine üns bermeli.

Ýaňy dörän howply täze döremede deri örtügi hereketli bolýar, soňra dartylyp, deri asty damarlary giňelýär. Ýumşak dokumalar çişýär, gögerýär.

Käbir täze emele gelmelerde deride pigment tegmilleri döreyär (sindrom Olbraýta, neýrofibromatoz). Howply döremeler döräninden 1-2 aýdan soňra onuň rentgen barlagynda we klinikasynda üýtgeşmeler göze ilýär. Howpsuz täze döremeler haýal ösýär. Käbir howpsuz täze döremeler (melanotik neýroektodermal täze döremesi, dismoplastiki, ossifirleýji we ameloblastiki fibromalar, miksoma, litiki gigant täze döremeler) we fibroz displaziýasy çalt ösýär. Olar äň gurluşyny bozýar, ýumşak dokuma ýaýrap, howply täze döremesine geçýärler.

Dişleriň ýagdaýy howpsuz we howply täze döremelerde bozulýarlar. Şeýle ýagdaýlarda köplenç, sarkomada, gigant öýjükli täze döremede, hondromada, fibrozly dizplaziýada, eozinofilgranulemada, dismoplastiki we ameloblastiki fibromalarda duş gelmek bolýar.

Agzy açmagyň kynlaşmagy täze döremesiniň bogunda ýa-da çeyneýji etlerde ýerleşýändigini görkezýär. Howply täze döremede funksional bozulmalar ýüze çykýar.

Rentgen barlagy: bu barlagyň kömegi bilen ýüz süňkdäki täze döremesiniň ýerini, ýaýraýşyny, merkezi we periferiki ýerleşişini, ösüşiniň ugruny, ýumşak dokumalar bilen araçäklenişini kesgitläp bolýar.

Howply täze döremesiniň ösüşiniň ugry tertipsiz, howpsuz täze döremesi bolsa kesgitli tertipde ösýär. Howpsuz täze döremesiniň anyk araçäkleri bolýar, howply täze döremede araçäkler anyk däl. Tiz ösýän, howpsuz dismoplastiki fibroma süňküň giňişleýin bozulmagy-

na getirýär we kompensator täsirleşmesini berýär. Onuň rentgen barlagyndaky suraty osteogen osteoplastiki sarkoma bilen meňzeş. Äňň rentgenodiagnostikasyndaky kesgitlenen täze döremesiniň dynçlyk ýagdaýy onuň çylşyrymly anatomiki gurluşy bilen düşündirilýär. Rentgenografiýa bejergisiniň täsiri döwügiň netijesinde üýtgäp bilýär.

Anyklanylyşy. Eger-de rentgen we kliniki barlaglary gerekli maglumaty bermese, onda patologoanatomiki maglumatlary we biopsiýa esasy orunda durýar. Hirurgiýa bejergisinden öňki biopsiýa gistologiki anyklanylma üçin ulanylýar. Ol punksiýa ýa-da insizion, öňünden ýa-da tizleşdirilen görnüşlerde geçirilýär. Rentgen, morfologiki we beýleki barlaglaryň netijeleri alynýar, soňra kesel kesgidi goýulýar.

Çylşyrymly täze döreme keseliniň anyklanylyşy hirurgiýa bejergisinden soň goşmaça morfologiki maglumatlaryň esasynda goýulýar.

Geljegi. Howpsuz täze döremelerde näsagyň ömri we äňň we eňegiň işjeňligi üçin gowy, howply täze döremelerde – gowy däl.

Bejerilişi. Howpsuz täze döremesini radikal kesip aýyrmaly. Bejerginiň esasy usuly toplumlaýyn bolup, oňa hirurgiki bejergisi, şöhle we himiýa bejergisi degişli. Howply täze döremeleri onkologiýa merkezinde bejerýärler we kesip aýyrýarlar. Howpsuz täze döremelerde eozin ofilgranulomada äňň we eňegiň rezeksiýasyny geçirýärler. Ol doly we bölekleyin bolýar. Äňň bölekleyin rezeksiýasyny täze döremesiniň alweolýar ösüntgisinde ýerleşme ýagdaýynda geçirýärler. Täze döreme ände boşluk bilen örtüleninde doly rezeksiýa ulanylýarlar. Eňekde diňe bölekleyin rezeksiýa geçirilýär. Ol 2 usulda: äň süňküniň üznüksizligini bozup hem-de bozman geçirilýär.

Howply täze döremesinde ände we eňekde doly rezeksiýasyny geçirmeli.

Howpsuz täze döremeler

Oňa süňk dokumasyndan we süňkүн beýleki dokuma elementlerinden gelip çykýan täze döremelere degişli (damarlar, nerw damarlary, periost).

Osteoma. Haýal ösýän howpsuz täze döreme. Ol tapawutlanyp ýetişen süňk dokumasyndan durýar. 15 we ondan uly ýaşlarda gatlakly dykyz osteomatoz bolýar.

Ostemoanyň klinikasy kân ýüze çykmaýar. Beýleki täze döremelerden tapawutlylykda haýal ösýär. Äň we eňek süňklerinden ösen täze döremesi ände we eňekde olaryň deformasiýasy, ýognamagy, çeyneýjikli işjeňliginiň bozulmasy, şeýle hem kosmetiki we funksional üýtgeşmeleri ýüze çykýar. Täze döreme agyryny ýüze çykarmaýar.

Klinikasy. Ýerleşişine, ölçegine, ösüş ugruna bagly.

Rentgende çetki osteomanyň birsydyrgyn artykmaç kesgitli süňk ösüntgisi bolýar. Şekli ýylmanak, köküň sudurlary dogry. Merkezi osteoma tegelek şekilli dykzylaşma görnüşinde bolýar.

Anyklanylyşy. Osteomany fibrozly displaziýadan tapawutlandyrýarlar. Şeýle hem çiş däl tebigatly reaktiw giperostozdan ossifirleýji miozitden aýratynlandyrmagy başarmaly.

Bejerilişi. Täze döremesini sagdyn süňkden aýyrmaly.

Garadneriň alamaty. Nesilden-nesle geçýän simptom toplum bolup, tekiz we turba şekili süňkleriň köpsanly osteomasy, göni içegäniň diffuz polipozy görnüşinde ýüze çykýar. Şeýle hem onda ýokarky toplum dişlerinde odontomalar duş gelýär.

Bejerilişi. Hirurgiki bejergisi arkaly. Täze döremesini hirurgiýa bejergisiniň kömegi bilen sagdyn süňkden düýpli kesip aýyrýarlar. Operasiýany kosmetiki we funksional bozulmalary ýüze çykanynda geçirýärler.

Hondroma. Ol ýetişen kekirdewük dokumasyndan durýar. Mekdep ýaşyndaky çagalarda bolup, bir ýa-da toplumlaýyn ösýär. Ol äň süňkde solitar düwün görnüşinde duşýar. Hondromany merkezi we çetki (enhondroma we ekhondroma) ýaly toparlara bölýärler. Äň we eňek süňkleriň hondromasy bilen baglanyşykly çykýan embrional täze döreme ýokarky ände duş gelýär we onuň kliniki alamatlarynyň biri bolup durýar. Eňegiň hondromasy mekkel keitiwisiň galyndysy bilen baglanyşykly.

Anyklanylyşy. Ony fibroz displaziýanyň aşaky görnüşinden we odontogen kistadan tapawutlandyrýarlar.

Bejerilişi. Hirurgiki bejergisi arkaly. Täze döreme dokumasy doly aýrylanynda gowy netijeleri berýär.

Gigant öýjükli täze döreme. (çal osteoklastoma, osteotlastoklastoma). Çagalýk ýaşda köp duş gelýän äniň we eňegiň täze döremesi.

Täze döremeleriň gistogenezi düşnüksiz. Ol askulizirlenen dokumalara baý we osteoblastlardan durýar.

Kliniki we rentgen alamatlary boýunça öýjükli litik görnüşleri bolýar. Häzirki wagtda süňk kistalaryny aýratynlandyýarlar.

Öýjükli görnüşiniň ösüşi pes. 8-15 ýaşynda duş gelip, onda dykyz çişme bolýar. Süňküň üsti egrem-bugram we diffuz ýognan, äňiň wereteno şekilli görnüşi bolýar. Dişleriň ýerleşşi üýtgemeyär. Alweolýar ösüntginiň bardasy açyk reňkde, ýöne güýçli agyry ýüze çykmaýar.

Rentgende köp sanly ownuk boşluklar ýa-da iri öýjükli boşluk görünýär, olar biri-birinden süňkara germew bilen bölünen, süňk üstüniň täsirleşmesi bolmaýar.

Ameblastoma meňzeş litik görnüşiniň destruksiýaly ojagynda gurulmadyk ýa-da döwülen süňküň deň gyalary bolmaýar. Kortikal gatlagy inçelen ýa-da bolmaýar. Eger periost bozulsa, onda täze döreme gowşap diş aýrylan uşak dokuma geçýär.

Anyklanylyşy. Ony odontogen kistasyndan, fibrozly displaziýadan, oseteogen sarkomasyndan paratit sebäpli osteodistrofiýadan tapawutlandyýarlar. Süňküň ýetişmedik, gowşak gurluşy bolýar. Ol rentgen barlagynda ostrohondroz ýaly bolup görünýär.

Bejერიлиşi. Hirurgiki bejergisi arkaly. Täze döremesiniň residiw ukyplylygy üçin ony radikal geçirmeli.

Gemangioma. Süňküň gemangiomasyň süňkli garyşan we ýumşak dokuma toparlaryna bölýärler.

Klinikasy. Süňküň gemangiomasynda süňküň gurluşy bozulýar. Ýumşak dokumada bolsa bozulmalar az bolýar. Garyşan görnüşinde süňke-de, ýumşak dokuma-da zeper ýetýär. Ýumşak dokumanyň gemangiomasynda süňk üýtgemeyär.

Än we eňek süňkleriniň gemangiomasy az duş gelýär. Äňiň süňkündäki gemangiomasyň içki gemangiomadan tapawutlandyýarlar, palpasiýasy bildirýär.

Eňekdäki täze döreme uzak wagtlap alamatsyz geçýär. Ony diş soguranynda ýa-da äňiň we eňegiň rentgen barlagynda anyklaýarlar. Eňegiň çişmeginiň netijesinde deformasiýa döreýär. Kawernozly gemangiomada çekgäniň derisinde we alweolýar ösüntginiň nemli bardasynda damarlaryň şeklini görmek bolýar.

Rentgen barlagynda kawernozly gemangiomaly süňkde tegelek öýjük görnüşli boşlugy we onuň daşyndaky ownuk süýri ýa-da tegelek boşluklary görmek bolýar. Punksiýa edilen boşlukdan gan gelýär.

Anyklamasynda täze emele gelmäniň kapilýar görnüşini fibrozly displaziýadan tapawutlandyrýarlar, gutarnykly kesel kesgitlemesi açyk hirurgiki biopsiýasyndan soňra goýulýar.

Äň we eňek süňkleriniň gemangiomasy gemangioendete-liýadan tapawutlandyrmak üçin kliniki rentgen bejergisinden peýda-lanýarlar.

Geçiş aýratynlygy boýunça süňkün gematomasy gigant öýjükli täze döremesini, miksomany, eozinofil granulemany ýadyňa salýar.

Bejerilişi. Eňegiň süňk içi gematomasynyň bejergisi 2 usulda: bir wagtda geçirilen süňkün plastikasi we äňler rezeksiýasy bilen bio-logiki, plastiki tamponada geçirilýär. Şöhle bejergisi hem ulanylýar. Ol özbaşdak şeýle hem hirurgiki bejergisi usuly bilen utgaşdyrylan usulda geçirilýär.

Desmoplastiki fibroma

Äň we eňek süňkleriniň desmoplastiki fibromasy – birleşdiriji dokumasynyň täze emele gelmeleri netijesinde döreyän täze döreme bolup, onuň ketirdewük we fassiýal-aponewatiki gurluşy we in-fisirleýji ösüşi bolýar. täze döreme 5 ýaşa çenli çagalarda, köplenç oglanjyklaryň aşaky äňinde bolýar.

Klinikasy. Desmoplastik fibromada äňiň we eňegiň birinde soli-tar täze döremesiniň başlan wagty birden anyklanylmaýdan hiç bir se-bäpsiz, agyry ýüze çykýar. Täze döreme kiçi ýaşly çagalarda tiz ösýär we eýýäm iki aýyň dowamynda uly ölçeglere ýetýär. Täze döreme ikinji aýda aýdyň bildirip başlaýar. Deriniň görnüşü täze döremesiniň ölçegine görä üýtgeýär. Kiçi ölçegli täze döremede deri üýtgame-dik, uly ölçeginde bolsa, deri ýukalyp, gögümtil öwsüp durýar. Täze döremesiniň ösüşiniň giçki tapgyrynda süňk bilen bitişip hereketsiz, dykyz elastiki, üst ýüzi ýylmanak, nemli barda geçen, ak-gögräk reňkde bolup, palpasiýada az agyrýar. Uly ölçegdäki täze döremeleriň egre-len bölekleri bolýar we oňa sähel degileninde ganaýar. Geçiş ýygrydy ýylmanak bolup bilýär. Rentgenologiki barlagynda, dogry däl tegelek

ýa-da süýri görnüşindäki az üýtgän, birmeňzeş emele gelmeleri bolýar. Destruksiýa hadysasy äňňi aşaky gyrasynyň süňküniň deň däl inçelmegi bolýar. Şonda “seçekli periostit” reaktiw osteostogeneziň netijesi ýüze çykýar. Rentgen barlagynda äňňi gomogen kölegesiniň sklerotiki abodogy bolup, gematogen kölege ýagtylmanyň merkezinde ýerleşýär we ony gurşap alýan süňkde bozulma alamatlary anyklanmaýar.

Anyklanylyşy. Sarkomadan we alawlama keselleri hadysasyndan tapawutlandyryp, gutarnykly anyklaýyş kliniki rentgen we mikroskopiýa barlaglarynyň netijesinden soňra goýulýar.

Bejerilişi. Hirurgiki bejergisi arkaly. Äňňi we eňegiň bölekleyin ýa-da doly rezeksiýasy geçirilýär. Şöhle bejergisi netije bermeýär.

Ossifisirleýji fibroma - (fibroostema) MGKO-nyň 5-nji tapgyryna girýär. Täze döreme uly ýaşly çagalarda, köplenç oglanlarda bolýar.

Klinikasy. Ol monoossal fibrozly displaziýany ýadyňa salýar, ýöne tiz ösýär. Täze döremesiniň ösüşi agyryсыз, dişler süýşýär, palpasiýada agyry bar, kreпитasiýa ýa-da kortikal gatlagy bildirmeýär.

Rentgen suratda fibrozly displaziýanyň ojakly görnüşine meňzeş bolýar. Süňk dokumasynyň destruksiýa ojagynyň dogry we anyk şertleri bar. Täze döremesiniň kesigtleýji inçe osteosklerotik gaýmasy bolýar. Destruksiýa ojagynda köpsanly ownuk ojaklaýyn kölegeler kalsifikasiýa ojaklary görünýär. Täze döreme äňňi çişmegine, kortikal gatlagyň inçelmegine we süýşmegine getirýär.

Anyklanylyşy. Ossifisirleýji desmonplastiki fibromadan, ameblastiki we odontogen fibromadan, fibrozdan tapawutlandyryýarlar. Gutarnykly kesel kesgidi kliniki-rentgenologiki we gistologiki barlaglaryň esasynda goýulýar.

Bejerilişi. Radikal kesip aýyrmak.

Neýrolemmoma MGKO-nyň 6-njy tapgyryna girýär (Şwannoma, newrinoma) – nerw sütüniniň şwan öýjüklerinden gaýdýan howpsuz, örän dykyz täze döreme. Newrogen täze döremesi az duş gelýär. Neýrolemmoma eňekde alweolýar nerw damarynyň neýrolemmomasyndan döreýär, eňegasty nerw süňkden daşky şahasyndan ösüp, enegiň merkezinde ýerleşip bilýär. Süňk egrem-bugram bolýar.

Rentgende destruksiya ojagy ýa-da süňküň dargamagy, käwagt sklerozly zolagy görünýär. Anykلامasyny mikroskopiya barlagynyň netijesinde hem goýup bolýar.

Bejerilişi. Hirurgiki bejergisi arkaly. Sagdyn dokumadan kesip aýyrmaly.

Neýrofibroma – süňkde az duş gelýän täze döreme. Ol solitar emele gelip bilýär we äň süňkünde ululy-kiçili destruksiya ojagy ýa-da ýaýran görnüşde bolýar.

Ýüz süňkleriniň täze döremesine meňzeş zeper ýetmeleri

Olara OHGK-nyň 5, 6-njy maslahatynda seredilýär.

Fibrozly displaziya süňküň kemsikli ösüşi bolup, biologiýasy boýunça hakyky täze döremelere meňzeş. Onuň özbaşdak ösüşi bolýar. Residiwe ukyply we 8-15 ýaşda gyzlarda hem oganlarda deň derejede ýüze çykýar. Ol käwagt beýleki kemislik keselleri bilen hem bilelikde duş gelýär.

Klinikasy. Kliniki alamaty boýunça mono we poliossal görnüşi heruizm ýa-da Olbraýtyň sindromy bolýar. Monossal fibrozly displaziýasy hadysanyň ýaýraýşyna we ýerleşişine baglydyr. Kiçijek çagalarda fibrozly displaziya çalt ösýär. Çagada kesel tapgyrly ösýär, köplenç agyry sindromy bolmaýar we diňe ýeňiljek yz bolýar. Onuň esasy alamaty äniň we eňegiň ýognamagydyr. Ände uly bolmadyk ojaklar bolýar. Ol özüne ýakyn ýerleşen agzalaryň işjeňligini bozýar dem alyşy, görşüni, ys alşyny bozýar; ekzoftalm, nemli bardanyň gipertrofiýasy peýda bolýar.

Eňege diffuz zeper ýeten hem bolsa, onuň işjeňligi üýtgemeyär. Palpasiýada dykyz emele gelme anyklanylýar. Gyralary egrembugram ýa-da dogry, agyrysyz. Rentgen barlagynyň netijesi dürli görnüşde. Süňk osteoid dokumanyň ösmeginden ulalýar. Kortikal gatlak inçelýär we ol ýognan ýa-da sklerozly bölekler bilen gezekleşip gelip bilýär. Süňküň gurluşy dykyzlaşan trabekulýar öýjükli häsiýete eýe bolýar.

Rentgende öýjükleriň suraty görünýär. Diffuz görnüşinde süňk tegmili ýa-da “pagta” ýaly bolup görünýär.

Poliossal zeper ýetmeleri az duş gelýär. Ol birbada birnäçe süňklere zeper ýetirýär we alamatsyz geçip, diňe näsag barlagdan geçirilende anyklanylýar.

Heruwizm – ýüz skeletiniň fibrozly diffuziýasynyň aýratyn görnüşi. Keseliň nesle geçijilik häsiýeti bardyr. Ol ene-atasyndan çagasyna geçýär. Kesel soňky nesillerde hem ýüze çykyp bilýär we jynsy tapawudy bolmaýar.

Kesel çaganyň ömrüniň ilkinji ýyllarynda ýüze çykýar. Başlangyjy embrional döwre degişli bolup, ände we eňekde ikitaraplaýyn ýa-da birtaraplaýyn çişmesi peýda bolýar. Ändäki potologiki ojakdan emele gelip başlan dişiň döreýşi, ösüşi we diş hatarlary bozulýar we dişiň gipodentiýasy, retensiýasy ýa-da onuň ir düşmegi bolýar. Mezoektodermanyň ösüşi bozulýar. Rentgende onuň öýjükli häsiýeti görünýär. Öýjükleriň mukdary, görnüşleri, ölçegleri dürlüdürlüdür. Ýaşyň ulalmagy bilen öýjükler kiçelýär, serhetleri anyk däl. Ösüşiň zygiderli döwri 5-7 ýaşda bolýar, jynsy ýetişik döwründe bolsa, ösüş peselýär. Ändäki potologiki ojakda süňküň emele gelmegi bolup geçýär.

Heruwizmde rentgende eňeğiň sag we çep tarapynda dürlü şekildäki we ölçegdäki köpsanly kista görnüşli ýagtylanmalar görünýär. Olar eňeğiň beden bölüminiň burçunda, şahasynda, zynda bolýar. Süňk çişen we inçelen. Öndäki bölümiň potologiki bölekleriniň arasynda sagdyn süňk bolup, ol aýratynlandyrylýar.

Rentgen barlagynyň kömegi bilen hadysanyň gurluşyny we ýaýraýşyny bilip bolýar.

Olbraýtyň alamatyna az duş gelinýär. Onda süňklere zeper ýetýär, deride pigment tegmilleri bolýar, jynsy taýdan ir ýetişmeklik ýüze çykýar. Kāwagt Olbraýtyň alamaty doly däl bolýar, ýagny barlagda iki alamat ýüze çykýar. Bu alamatlaryň sebäbi anyk däl.

Süňke zeper ýetmeler mono – poliossal görnüşli fibrozly displaziýadan tapawutlanmaýar. Jynsy taýdan ir ýetişmeklik we deriniň ojakly gipermentasiýasy fibrozly displaziýa ojağynyň gipotalamus töwereğine agram salmagy bilen bagly. Jynsy ýetişikde hadysa toparlanýar.

Fibrozly displaziýanyň ähli görnüşlerini giperparatireoid osteodistrofiýadan tapawutlandyrmaly.

Bejerilişi. Diňe hirurgiki usuly arkaly. Diffuz zeper ýeteninde ýagny, araçäkleri bozulanda we ossifikasiýa geçmedik ýagdaýynda zeper ýeten bölekleriň rezeksiýasyny edýärler. Ossifikasiýa hadysasynda korigirleýji hirurgiki bejergisini edýärler. Heruwizmde hirurgiki bejergisini ýüzüň şekili üýtgäninde edýärler. Netijesi bejerginiň berk düzgünde geçirilişine bagly bolýar.

Äň we eňek süňkleriniň eozinofil granulemasy (OHGK-nyň 6-njy maslahatynda seredilýär)

Ol az öwrenilen we köp duş gelmeýän kesel bolup, onda paradonta zeper ýetýär. X gistositiz topara “dowamly molositar keseller” degişli. Eozinofil granulema bilen çagalar we ýetginjekler keselleýärler. Köplenç mekdep ýaşyndaky oganlarda gyzlaryňkydan köp duş gelýär. Ýüz skeletinde köpsanly solitar häsiýetli zeper ýetmeler ýüze çykýar.

Ilkinji alamaty – alweolýar ösüntginiň nemli bardasynyň üýtgemegi degişli. Ol çaganyň ýaşyna, çykan dişleriniň barlygyna bagly.

Klinikasy. Emýän çagalaryň diş etinde ýaşylymytyl-çal reňkli ölen dokuma bolup, ol aýratyn hem ýarany, eroziýany döretmäge ukyply. Soňra bu bölkdäki diş wagtyndan ön ösüp, ol hereketli bolýar we potologiki hadysanyň ösmegine ýardam edýär. Ilkibaşda ýaraly stomatik diýlip, ýalňyşlymagy hem mümkin.

Bu kesel dişi bolan çagalarda paradontiti ýada salýar, gingiwitiň, diş etiniň potologiki kisejiginiň bolmagy, agyzdan ýaramaz ysyn gelmegi we dişleriň yrgyldap gaçmagy, nemli bardada eroziýaly ýara bolup, hemişelik dişleriň düwünçeginiň sekwestrasiýasy geçýär. Agyz boşlugyndaky bu üýtgeşmeler keseliň alamatlary bolup durýar. Rentgen suratlarda süňklerde dogry däl ýa-da süýri görnüşindäki defekti görünýär. Ol şlýambur ýaly bolup, alweolýar ösüntginiň gyrasy boýunça görünýär. Dişler bolanda süňk kesejikleri emele gelip, dişara serhetjigi bozulýar.

Anyklanylyşy. Eozinofil granulemany paradontolizden, Lettere-ra-Siwe gistositozdan, Henda-Şýuller-Krisçen keselinden tapawutlandyrmaly.

Bejerilişi. Hirurgiki bejergisi arkaly. Giňişleýin zeper ýetmede rentgeno-bejergisi, himiýa bejergisi (sitostatikler) ulanylýar.

Odontogen täze döremeler we äňniň we eňegin zeper ýetmelerine meňzeş çişler

Bu topara organospektin kesellere degişli bolup, olar diňe äň we eňek süňklerinde duş gelýärler. Gistogenezinde dişi emele getirýän dokuma we kistalar bilen baglanyşykly. MGKO-nyň 5-nji tapgyrynda odontogen däl epidermal kistalar girýär. Ol ýüz skeletiniň çäginin netijesinde emele gelýär.

Ameloblastoma (adamantinoma) – bu odontogen epitelial täze döremesiniň gurluşy uly düwünçeginiň syrça agzasynyň dokumasynyň gurluşyna meňzeş. Çagalarda az duş gelýär. 10 ýaşyndan ýokardakylarda kän gabat gelýär.

Klinikasy. Az häsiýetli bolup, odontogen kistadaky arzlara meňzeş. Äňniň we eňegin deformasiýasy bolýar. Kesel birnäçe ýyla çenli dowam edýär. Palpasiýada süňkde üst ýüzi ýylmanak ýa-da egrem-bugram täze döreme anyklanylýar. Eňegin alweolýar bölümindeki dişler garyşan, birneme hereketli. Dişleriň perkussiýasynda perkutor ses gysga, ýagny dokuma ýokardaky ýaly zeper ýeten.

Ol änden ýokarky sinusyna, burun boşlugyna, orbita geçýär, alweolýar ösüntginiň we gaty kentlewügiň deformasiýasyna getirýär. Gabyk gatlagy bozulanynda palpasiýada täze döremesiniň ýumşak konsistensiyasy kesgitlenilýär.

Gelip çykyşy belli däl. Ol odontogen epitelial ösüntgisinden döreýär. Täze döreme hemişelik dişiň düwünçeginiň, emele gelşiniň bozulmagynyň we dişiň haýal ösmeginiň netijesinde döreýär. 20 ýaşdan ýokarda, özi hem Afrika ýurtlarynda köp duş gelýär. 4%-den ýokary däl. Rentgen alamatlarynyň köp dürlüligi bilen tapawutlanýar. Ondaky polikistozly görnüşi az duşýar. Polikistozly görnüşinde – süňk dokumasynda tegelek ýa-da süýri şekilinde köpsanly ojaklar

emele gelip, “sabyň köpürjigi” döredýär. Destruksiýanyň aşagyndaky sudury anyk. Kistozly görnüşindäki nädogry feston şekilli sudur, süňk dokumasyndaky destruksiya ojagydyr. Iki görnüşi hem äňň we eňegiň çışmegi, gyşarmagy we gabyk gatlagynyň inçelmeginiň netijesinde deformasiýany döredýär. Täze döremesiniň zolagynda ýerleşen dişler garyşan we kökleriniň rezorbrasiýasy geçen. Zeper ýeten ojagyň aşagynda bir ýa-da birnäçe ösmedik dişler duşýar. Anyklamasy kynçylyk döredýär. Keseli kliniki rentgen barlaglary bilen öňünden anyklap bolýar. Sitologiki barlagynyň kömegi bilen ameblastomomy birleşdiriji dokumanyň täze emele gelmelerinden tapawutlandyrýarlar. Şonuň üçin uly biopsiýa ulanylýar.

Bejerilişi. Täze döremesini sagdyn dokumadan kesip aýyrýarlar. Hirurgiki bejergisinde täze döremesini kesip aýyrmak ýaly usul netije bermeýär. Ameloblastik fibromanyň (ýumşak odontoma) klinikasy we rentgen suratda ameloblastomany ýadyňa salýar. Ýöne ondan tapawutlylykda hemişelik dişleriň emele gelyän döwründe çagalarda we ýetginjeklerde duş gelyär. Ol entek doly ösüp ýetişmedik dişde hem ýerleşip bilýär. Geçşi howpsuz. Kāwagt ösüşiň infiltratiw alamaty duş gelyär. Anyk däl araçäkleri, kritikal plastinkasynyň bozulmagy, süňk üstinden çykmagy we egrelmegi bolýar.

Bejerilişi. Infiltratiw ösüşinde äňň rezeksiýasy, ýokary tapawutly gurluşda boşlugyň diwaryny gymakda hirurgiki bejergisi geçirilýär.

Odontoma

Dişiň emele gelişiniň kemligidir. Ol gurluşynyň köpdürlüligi bilen tapawutlanýar. Çagalyk ýaşda az duşup, ol köplenç hemişelik dişleriniň emele gelyän döwründe döreyär. Odontoma çagalarda alyn, premolýar, gyýak dişleriň töwereklerinde, ulularda bolsa akyl dişinde we azy dişlerde ýerleşýär.

Klinikasy. Alamaty az. Esasan ikinji häsiýetli bolup ýüze çykýar.

Çagalyk ýaşda äňň we eňegiň deformasiýasy ýa-da hemişelik dişleriň ösüp çykmagy netijesinde ýüz tutulanynda anyklanylýar. Odontoma haýal ösýär. Şonuň üçin onuň döränligi uly ýaşlarda anyklanylýar.

Mikroskopiýasy dürli görnüşli. Ýetişmedik ýa-da deformirlenen uly toplumy ýadyňa salýar. Olar ýeňil bölünip ýa-da birleşip bilýärler. Täze döreme, fibroz dokumaly kapsula bilen örtülen. Täze döreme suwuklyk bilen doldurylan, ýumşak dokumaly boşlugy emele getirýär. Odontomanyň 2 görnüşi bolýar: ýönekeý odontoma – bir dişiň dokumasyndan emele gelýär, çylşyrymly odontoma bolsa birnäçe dişden döreýär. Onda ähli diş dokumalary aýry-aýry görkezilen. Olar gowy ösen we tertipsiz ýerleşen. Çylşyrymly odontoma äniň öň bölümlerinde bolýar.

Gurluşy. Odontoma dildäki ownuk rudimentar kongoomeratdan ýa-da dişe meňzeş emele gelmelerden ybarat bolup, ol dentinde, syrçada, sementde ýerleşip bilýär. Şeýle odontomanyň düzüminde ýüzlerçe rudimentar täze döremeler duşýar.

Rentgeni. Gemogen we gemogen däl ýokary intensiw idegi anyk egrem-bugram konturly bolýar. Täze döremesiniň gyrasynda süňk dokumasyň bozulmasy görünýär. Kölegeli bölekde dogry däl görnüşli dişe meňzeş emele gelmeler görünýär. Odontoma diş düwünçekleriniň süýşmegine sebäp bolýar.

Ösen täze döreme gabyk gatlagynyň inçelmegine getirýär.

Anyklanylyşy. Odontomany osteomadan tapawutlandyrmaly. Soňky rentgen barlagynda odontomadan tapawutlylykda gomogen kölegesi we dykzlygy pes bolýar. Käwagt odontomany retinirlenen we distrofirlenen dişlerden tapawutlandyrýarlar.

Bejerilişi. Gyryp aýyrmaly, äniň birnäçe ýerine zeper ýeteninde, onuň rezeksiýasyny geçirýärler.

Äň we eňek süňkleriniň miksomasý

Az duş gelýän, ýetginjeklerde bolýan kesel. Çişme differensirlenmedik mezenhima öýjüklerinden emele gelýär.

Dokumanyň konsentirlenen ýeri diş düwünçegi bolup durýar.

Klinikasy. Äň we eňek süňklerine zeper ýeten bölüm ýognaýar. Äň we eňek her hili bolup deformirlenýärler. Çiş palpasiýada dykz we agyrsyz täze emele gelme ýaly bolup, üst ýüzi ýylmanak. Käbir näsaglaryň eňeginde agyryly limfatik düwünleri bolýar. Aşaky alwe-

olýar nerw damaryny basyp göreniňde, Wensanyň alamaty duýulýar. Dişler yrgyldaýar, garyşýar. Rentgende süňk destruksiýanyň süýri tegelek meýdançasý görünüär. Destruksiýanyň görnüşi we ýogynlygy dürli-dürli bolýar.

Anyklanylyşy. Çylşyrymly. Eňegin miksomasyny adamanti-nomadan, osetoblastoklastomadan we follikulýar kistadan tapwutlandyrmaly.

Bejerilişi. Sagdyn süňkden başlap rezeksiýa etmeli.

Sementoma – diş sementine meňzeş, kütäk süýümlü, dykyz dokumasy bilen häsiýetlenýän täze döreme.

Klinikasy. Ýaş wagty ände ýerleşip, soňra beýniniň esasyňa çenli ösýär.

Täze döreme haýal ösýär, äniň deformasiýasyna getirýär. Palpasıyada agyry duýulýar. Käwagt ýokanç keseliň goşulmagynyň netijesinde alawlama keselleriniň hadysasy peýda bolýar.

Sementoma howpsuz täze döremelerine degişlidir.

Rentgen barlagynda tegelek, süýri ýa-da dogry däl görnüşde, dykyz, birmenzeş kölege görünýär. Ol dişiň köküniň ýanynda ýerleşýär we bir bitewiligi emele getirýär. Konturlary dogry, käwagt süýümlü, araçägi anyk, käbir ýagdaýlarda onuň yerliginde ownuk, dykyz däl, däne şekilindäki täze döremeler görünýär. Uly ölçegli dykyz, serhedi anyk däl.

Anyklanylyşy. Mikroskopiki barlagdan soň goýulýar.

Bejerilişi. Äniň we eňegin rezeksiýasy geçirilýär. Käwagt residiw bolýar.

Melatoniki neýroektodermal täze döremesine OHGK-nyň 5-nji maslahatynda seredilýär. Täze döreme epiteliýa we ownuk limfositina meňzeş öýjüklerden ybarat bolup, ol ownuk fibrozly stomada ýerleşýär we düzüminde melanin saklaýar. Täze döreme az duş gelýär, köplenç 1 ýaşa çenli çagalarda bolýar.

Klinikasy. Kesel ýiti başlap, äň çişýär we tiz ösýär. Ol ekzoftalma getirýär, burundan dem alyşy bozulýar we demini alyp bilmeýär. Täze döremesiniň çalt ösmegi burun ýollarynyň gysylmagyna, dem alyş ýollarynyň, agzyň önüniň ýapylmagyna getirýär we netijede dem alyş ýetmezçiligi, gipoksiýa hadysasy peýda bolýar. Ýüz-äň-

eňek töwereginiň damarlarynyň gysylmagy netijesinde güýçli ganna bolýar. Täze döremeden ýaña näsag agzyny ýapyp bilmeýär. Şeýle howpsuz melatoniki neýroektodermal täze döremesini ýüz-äň-eňek töwereginde dörän howply täze döremeden tapawutlandyrmak kyndyr.

Täze döreme 3-5 aýlyk çagalarda ýüze çykýar, olaryň beden gyzgynlygy adaty bolýar.

Rentgen barlagynda tegelek görnüşli gomogen kölege görünýär, äň sinusy garalan, diş düwünçegi garyşan, burun ýollary gysylan.

Bejerilişi. Äňň rezeksiýasy.

Äňň we eňegiň kistalary

Kistalar 3 topara bölünýärler. Epitelial däl kista (alewrizmal we ýönekeý süňk kistasy), epitelial kista (reňkleriň emele gelmeginiň we diş düwünçekleriniň kemisligi) we alawlama keselleri genezli kista (süýt ýa-da hemişelik dişlere çenli).

Epitelial däl kista. Anewrizmal süňk kistasy. Anewrizmal süňkň çişilgini görkezýär. Eňegiň gatnaşyk dişlerinde çaganyň umumy ösüşiniň prepubertat ýa-da pubertat döwürlerinde duşýar. Patagonezi gowy öwrenilmedik. Kistanyň boşlugy fibroz dokumaly barda bilen örtülip, özünde osteoblastiki we osteoklastiki öýjüklerini saklaýar. Kistada suwuklyk bolmaýar, käwagt gemorogiki suwuklyk bolýar. Rentgende ol anyk araçäkli süňk ýagtylanmasy görnüşinde bolýar.

Bejerilişi. Kistanyň bardasyny gyryp aýyrmaly we ýarany tikmeli. Residiw bolmaýar. Ýönekeý süňk kistasy – (şiketlenilmedik, gemorogik kista) çagalaryň eňeginiň skeletiniň ösýän döwürüne duş gelýär (12-14 ýaşynda). Onda äňň deformasiýasy bolmaýar we diňe rentgen barlagynyň kömegi bilen anyklanylýar. Patagenezi az öwrenilen. Käbiri ol skeletiň intensiw ösýänliginiň netijesinde emele gelýär diýýärler. Şeýle kistany turba şekilli süňkleriň epifizinde görse bolýar. Kistanyň bardasy we suwuklygy bolman bilýär. Käbir ýagdaýlarda kistada gemorragik suwuklyk bolýar. Rentgende ony kistadan, gigant öýjükli täze döremeden, ameoblastdan tapawutlandyrmaly.

Bejerilişi. Bardasyny gyryp aýyrmaly, esasan biopsiýadan soň geçirilýär.

Epitelial kistalar – äňň, eňegiň we dişleriň ösüşiniň kemisligi.

Odontogen däl globula maksilýar kista äňň alweolýar ösüntgisiniň gapdal bölümünde kesiji süňküň birleşýän ýerinde emele gelýär we retinirlenen ýa-da distopirlenen gyýak dişde ýerleşýär. Oňa follikulýar kista diýilip ýalňyşlyýar.

Bejerilişi. Kistanyň bardasyny doly aýyrýarlar, gyýak diş galdyrylýar ýa-da ýerleşişine baglylykda sogurýarlar.

Burun-kentlewük we orta kentlewük kistasy

Äňň kentlewük bilen birleşen çyzygy kesiji kanalyň töwereginde ýerleşýär. Ol apomal hadysalarynyň, kistanyň alawlama kesellemesi we iriňlemesi netijesinde döreýär we çagalarda az duş gelýär.

Bejerilişi. Kistanyň bardasyny doly aýyrmaly.

Diş saklaýan (follikulýar) kista üçünji molýaryň follikulasynda döreýär, şonuň üçin ol çagalarda az duş gelýär. Ony alawlama keselleri kistasyndan tapawutlandyrmaly. Äňň we eňegiň alawlama keselleri agzadan döreýän kistalary ýetişen öýjük elementlerinden ybarat bolan çişe meňzeş, täze emele gelmelerdir. Çagalarda köp duş gelýär. Kista esasan 7-12 ýaşdaky çagalarda we köplenç oglanjyklarda duş gelýär. Ol çagalaryň 90 %-iniň süýt dişleriniň molýarynda ýa-da ilkinji hemişelik dişleriniň molýarynda ýerleşýär. Eňegiň dişlerinde 3-4 esse köp duş gelip, ondaky kariýes hadysasynyň ýygylgyna bagly bolýar.

Patogenezi, patogistologiyasy köküň alawlama keselleri kistalary periapikal dokumadaky dowamly ojakda döreýär. Çagalaryň kök kistalary kariýes bilen zeperlenen molýarda duş gelýär. Kök kistasynda gowy görünýän fibroz dokumasynda bardasy bolýar. Özünde granulýasiýaly dokumanyň böleklerini we infisirirlenen limfoid elementlerini saklaýar. Kistanyň käbir böleginiň diwarlary waskulirlenen we ganyň elementleriniň görnüşleri bilen sorulan. Içki diwary tekiz barda bilen örtülen. Ol kub we silindr görnüşli epiteliýadan durýar.

Kista sary reňkli, dury suwuklykdan ybarat bolup, käwagt ýumurtganyň agyna hem meňzeyär. Ýagtylykda suwuklyk holesterin kistalaryny görkezýär. Suwuklyk iriňlemäniň netijesinde bulanýar we käwagt iriňli ekssudaty saklaýar. Wagtlaýyn molýaryň periopikal dokumasyndan dörän kök kistasy ulalýar we hemişelik dişiň düwünçegine degýär. Ölçeği has ulalanda goňşy dişlere hem geçip bilýär. Başga ýagdaýlarda ol hemişelik dişiň koronkasynda emele gelip, köki kistanyň bardasynyň daşynda galýar.

Äňdäki kista süňk dokumasyna garyşyp, ýokarky sinusynyň düýbündäki süňkde deformirleýär. Kistanyň ölçeği uly bolanda sinusynyň düýbi atrofirlenip, hadysa ýokarky sinusa geçip bilýär.

Klinikasy. Hiç bir alamatsyz hem geçip bilýär. Ony rentgen barlagynyň kömegi bilen anyklap bolýar. Käbir ýagdaýlarda dürli alamatlar ýüze çykyp bilýär. Käwagt ände we eňekde dörän howpsuz täze döreme ýaly bolup geçýär. Onda kista agyryсыз we haýal ösýär. Deformirlenen bölegi barda bilen örtülen we çişen ýerinde bozulan bir ýa-da iki dişi görmek bolar. Uly ölçeğdäki kistada dişiň diwary inçelýär we ony palpasiýada anyklap bolýar. Çagalarda pergonit kekirdewügi az gabat gelyär we ol ösýän äniň süňk dokumasynyň maýyşgaklygy we doly gatlagy bilen düşündirilýär.

Kistanyň boşlugy iriňläninde iriňli ýiti periostit emele gelyär we onuň anyklanylmasy iriň açylanynda anyklanylýar. Äňdäki kistanyň kliniki we rentgenologiki alamatlary dowamly gaýmoritdäki ýa-da osteomielitdäki ýaly geçýär.

Rentgen barlagy esasy usul hasaplanyp, onda kök kistasy anyk araçäkleri bilen kesgitlenen tegelek ojak görnüşinde görünýär. Kistanyň zolagyndaky süňk gurluşyny ýitirýär. Süňküň koritkal gatlagy inçelýär we deformirlenýär, uly ölçeğdäki kistada koritkal gatlagynyň yzygiderliligi bozulýar.

Kista iriňlände ýa-da alawlanda ol dykyz kölege görnüşinde görnüp, suduryň anyklygyny ýitirýär. Kömekçi usul hökmünde rentgenografiýa barlagy geçirilýär. Ony äňdäki kistanyň anyklanyşynda ulanýarlar. Çagalarda emele geliş boşlugyny kontrastirleýärler.

Anyklanylyşy. Kök kistalaryny kliniki we rentgen barlagynyň netijesinde anyklaýarlar. Käwagt punksiýa geçirýärler. Iriňlände do-

wamly gaýmoritden, osteomielitden, howpsuz täze döremeden tapawutlandyrýarlar.

Bejerilişi. Hirurgiki bejergisini geçirmek gistelogiki barlagynyň netijesinde çaganyň ýaşyna, kistanyň ölçegine we onuň ýerleşen ýerine bagly bolýar. Süýt prikusda we dişleriň çalyşýan döwründe kistanyň ösüşini togtatmaly, süňk dokumasynyň regenerasiýasyny geçirmeli. Köp kitaplarda bellenilişi ýaly, sistotomiýany esasan eňekde geçirýärler, ände bolsa, kistanyň ölçegi uly bolmadyk ýagdaýynda geçirýärler. Sistotomiýany uly ýaşly çagalaryň hemişlik dişiniň kistasynda hem geçirýärler.

Sistotomiýany dürli ýaşlarda äniň kistalarynda geçirýärler. Ony düýpli hirurgiki bejergisi bilen bilelikde geçirmeli. Uly çagalaryň ändäki we eňekdäki kistalaryň ölçegi 1,5 sm-den uly bolmadyk ýagdaýynda sistektomiýa geçirýärler. Sistotomiýa ýerli ýa-da umumy agyrysyzlandyrmanyň kömegi bilen geçirilýär. Radikal gaýmorotomiýany, sistotomiýany geçirmek üçin çagany hassahana ýerleşdirýärler. Hirurgiki bejergisini endotraheal narkoz astynda geçirýärler.

Netijesi kadaly. Sistotomiýadan soňraky defekti dikeldýärler. Hemişelik dişler ösyär, diş hatarynda dogry ýerleşýär. Käbir çagalarda çalyşýar we şonda ortodondiki bejergini geçirýärler ýa-da priw-kusy dogurlaýarlar. Hemişelik dişin gaty dokumasynyň gurluşyndaky üýtgeşmeler, gipoplaziýasy (Turleriň dişi) görünüşinde bolýar we radikal gaýmorotomiýaly sistektomiýadan soňra döräp bilýär. Radikal gaýmorotomiýaly sistektomiýadan soň diş hatarynda defekt emele gelýär. Öňüniň alnyşynyň maksady kariýesiň we gaýryüzülmeleriň önüni almakdyr.

Howply täze döremeler.

Äň we eňek süňkleriniň howply täze döremeleri

Çaga stomatolog lukmany howply we howpsuz täze döremeleri tapawutlandyryp bilmeli. Olaryň toplumlaýyn bejergisi onkologiki merkezinde geçirilýär. Howply täze döremeli çaga ýöriteleşdirilen onkologiki edara ugradylýar.

Ostogen sarkomadan, süňk dokumasyndan emele gelýän howply täze döreme.

Klinikasy. Keseliň başynda onuň alamatlary bolmaýar. Ol köplenç şikeslenmede hem anyklanylýar.

Käbir ýagdaýda agyry ýüze çykýar, käbir ýagdaýda bolsa diş eti giňelip, dişleriň yrgyldamagyna getirýär. Şeýle ýagdaýlarda gözasty we eňegasty nerw damarlarynyň şahalanýan töweregindäki duýujylygy bozulýar.

Başga bir alamaty, palpasiýada täze döreme we agyry anyklanylýar.

Uly täze döremelerde ýumşak dokuma çişýär, deri asty, nemasty damarlary giňelýär, deri ýukalýar. Täze döreme çekge-eňek bogruna ýakyn dursa, agzyň açylmasy kynlaşýar we kontraktura emele gelýär. Başda näsagyň umumy ýagdaýy erbet däl, täze döremesiniň agyrysynyň ölçegi ulaldygyça, onuň gyzgyny 39-40°C ýetip bilýär. ECT beýgelýär. Çagalarda kesel gysga wagtda we agyr geçýär.

Keseliň dowamlylygy çalt geçýän görnüşinde 6 aýa çekýär. Täze döreme şol wagtyň içinde uly ölçeglere ýetýär. Öýkende metastazlar çalt peýda bolýar. Bu täze döremesiniň rentgen barlagynda dörediji we dargadyjy hadysalaryny görüp bolýar. Şonuň üçin ony osteologiki we osteoplastiki görnüşlere bölýärler.

Osteolitiki osteogen sarkomasynda süňk bozulýar. Rentgenogrammada süňküň destruksiýa böleginiň gurluşsyz defekti, deň däl gyraly sudury bolýar. Hadysanyň serhediniň daşynda defekt bolmaýar we ýumşak dokuma bilen birleşýär.

Osteoplastiki osteogen sarkomasynda süňküň patologiki emele gelme hadysasy bolýar. Rentgende uly bolmadyk sudury anyk däl, dykyzlanmaly süňk görünýär. Osteoplastiki görnüş çagalarda we ýetginjeklerde bolýar, osteolitiki görnüş bolsa ulularda duş gelýär. Bular tapawutlandyrmak kynçylyk döretmeýär.

Başlangyç tapgyrda biopsiýa geçirýärler. Osteogen sarkomany gigant öýjükli täze döremesiniň litik görnüşinden, fibrozly displaziýadan, Ýunguň sarkomasyndan, desmoplastiki sarkomadan tapawutlandyrmaly.

Toplumlaýyn bejergi. Fibrosarkoma – bu täze döreme kiçi we uly ýaşlylarda döräp bilýär. Äň we eňek süňkleriniň fibrosarkomasy merkezi we çetki görnüşde ýerleşip bilýär.

Çetki ýa-da periostal fibrosarkoma süňk üstünde döreyär. Ol süňküň içinde ýerleşýär we ýumşak dokuma ýa-da agyz boşlugyna tarap ösýär.

Merkezi fibrosarkoma beýni süňkündäki birleşdiriji dokumanyň stromasyndan ýognan süňk görnüşinde döreyär.

Klinikasy. Periostal fibrosarkomada täze döremede agyry bolýar. Başlangyç tapgyrda nemli barda gyzaryp, palpasiýada agyry duýulýar. Soňra täze döreme haýallyk bilen ulalmaga başlaýar. Äňe zeper ýetende gözhanasy kiçelýär, burnuň ganaty gyşarýar, agzy açmak kynlaşýar. Bu bolsa täze döremesiniň ganat şekilli muskula ýaýrandygyny görkezýär.

Äňiň periostal fibrosarkomasy gorkuly häsiýetli we onuň rentgen barlagynyň netijeleri köp görnüşli we tipiki däl bolýar. Eňegiň periostal fibrosarkomasynyň rentgen barlagynda dogry däl tegelek ýa-da süýri görnüşindäki emele gelmeler görünýär. Süňküň üst ýüzi duga görnüşli bolup, kontury deň, ýylmanak. Kāwagt şypaly gatlak bolýar. Periostal fibrosarkomadan tapawutlandyrylýar.

Merkezi fibrosarkomada destruktiv üýtgemeleri bolýar. Kāwagt ol tegmilli ojak gurluşynda, kāwagt birmeňzeş osteolitiki ojagy görnüşinde bolýar.

Toplumlaýyn bejergi.

Ýunguň sarkomasy – bu kesel çagalyk ýaşynda, köplenç 13 ýaşda duş gelýär.

Klinikasy. Zeper ýeten töwerekde kütäk, yzygiderli agyry duýulýar, soňra dişi yrgyldap, ýumşak dokumasy çişýär. Bedeniň gyzgyny 39-40°C çenli ýokarlanýar. Ysytma ýagdaýy umumy gowşaklyk alamatlaryny döredýär. Ganda leýkositoz, EÇT beýgelyär we ikilenji gan azlyk emele gelýär.

Nemli barda we deri giperemirlenen, eliň bilen tutanyňda gyzgyn, dartgyn, flýuktuirlenýän ýaly. Birnäçe wagtdan soň, agyry ýitýär, çiş kiçelýär, diliň hereketi azalýar. Ýöne soňra ýene-de agyry peýda bolup, çiş käte çişýär, käte-de kiçelýär.

Şeýlelikde onuň klinikasy ýiti we ýiti asty odontogen ostiomielit tapawutlanmaýar. Bu bolsa Ýunguň sarkomasyna tolkun görnüşli geçiş mahsusdyr.

Ýunguň sarkomasy regional we aýratyn limfatik düwünlerine hem ýaýrap bilýär. Eýýäm, keseliň başlan wagty köpsanly metastazlar ýüze çykyp bilýär we şonuň bilen ostogen sarkomasyndan tapawutlanýar. Şeýlelikde Ýunguň sarkomasyny häsiýetlendirýän alamata regional limfa düwünlerinde metastazlaryň bolmagy degişlidir.

Rentgen barlagynda äň we eňek süňklerinde destruktiv üýtgeşmeler görünýär. Ol beýleki täze döremelerde, radikulýar sarkomasynda, eýozinofil granulýomasynda, osteogen sarkomasynda, simpaitikoblastomanyň metastazynda hem bolup bilýär. Şonuň üçin gistologiki barlagsyz gutarnykly netije goýulmaýar. Turba şekilli süňkün çişmelerinde Ýunguň sarkomasynyň tapawutlylykda periostal süňk emele gelme hadysasy bolmaýar.

Retikulýar sarkoma – köplenç kiçijek çagalarda, kähalatlarda bolsa ulularda hem duş gelýär.

Klinikasy: retikulýar sarkoma uly ýaşly çagalarda haýal geçýär we başlangyç tapgyrynda howpsuzdyr. Täze döreme uzak wagtyň dowamynda birinji bolýar we bozulan süňkün daşyna çykmaýar.

Käwagt bedeniň gyzgyny ýokarlanýar, EÇT beýgelýär, gowşak leykositoz bolýar. Uzak wagtlap umumy ýagdaýy gowy bolýar. Näsagyň yagdaýy bilen hadysanyň geçişi deň gelmezligi retikulýar sarkoma üçin häsiýetli. Köplenç çişniň täze döremesiniň alamatyndan 6 aý geçeninden soň lukmana ýüz tutulýar. Kiçijek çagalarda retikulýar sarkoma agyr geçýär. Äňniň we eňeňiň deformasiýasy ösmeýär, alawlama keselleri hadysasy peýda bolýar.

Kesel öýkende, limfa düwünlerine we süňk ulgamyna metastozlaryny berýär. Äňniň we eňeňiň retikulýar sarkomasynyň rentgen suraty köp görnüşli. Süňkün destruksiýasynyň rentgenogrammasynda häsiýetli tegmiller, anyk araçägi bolmadyk, tegelek ýa-da süýri görnüşindäki ojaklar ýüze çykýar.

Retikulýar sarkomany litik osteogen sarkomasyndan, eýozinofil granulemadan, osteomielitden we periostitden tapawutlandyrmaly.

Bejerilişi. Retikulosarkomyň radioduýujylygy ýokary bolanlygy üçin, şöhle bejergisi giňden ulanylýar. Megawoltly şöhle bejergisi distansion gamma gurluşyndaky çyzykly güýçlendirijide, betatronda geçirilýär.

Täze döremesi aýrylan näsaglaryň rehabilitasiýasy

Ýüzüň süňkleriniň defekti bedeniň ýaşaýşy üçin zerur funksiýalary bozýar we onuň daşky görnüşini üýtgedýär. Ol bolsa näsagyň saglygynyň dikelişine, umumy ýagdaýyna we psihikasyna täsir edýär. Çaganyň ösmegi bilen ondaky anatomiki we funksional bozulmalar çylşyrymlaşýar we ol ilkinji meseleleriň biri bolup durýar.

Çagalaryň äňine geçirilen hirurgiki bejergisi netijesinde dörän defekte protez taýýarlamaly bolýar. Wagtynda goýulan protez çeynemegi, ýuwundunmagy, dem alyşy, kadaly gürleýşi dikeldýär we diş ulgamyndaky ikilenji üýtgemeleriň önüni alýar.

Rezeksiýadan soň eňekdäki defekti aradan aýyrmak häzirki zaman stomatologlarynyň esasy meselesi bolup durýar.

Plastiki metal hökmünde doňdurylan ýa-da mobilizirlenen allokost ulanylýar. Ýitirilen bölüme derek ulanylan allotransplantant regeneratyň ösmegi üçin gowy şert döredýär.

Transplantaty täze arassalanylan üst ýüze ýatyryjylar ýa-da kombinirläp ýerleşdirýärler. Transplantaty poslamayan polatdan ýasalan simjagaz ýa-da birlik poliamid sapagy bilen tikýärler. Bolmasa-da haç görnüşli süňkli tikiň ýa-da süňke birikdirilýän miniplastinkalar bilen berkidýärler.

Hirurgiki bejergisinden soňky döwürde äňiň we eňegiň fiksasiýasyny geçirýärler. Ýaş aýratynlygyna görä, dişiň äň we eňek ulgamynyň gurluşyny göz önünde tutup, diş etini äňara birikme bilen dişe berkidýärler.

Äňara birikmäniň berkidiji abzallaryny aýyrmak üçin, ýumşak dokumadaky ýara doly bitmeli we süňkdäki transplantat dykyz birleşmeli. Äňara birikmäni plastikadan 30-60 günden soň aýyrýarlar. Soňra bolsa ortopediki bejerilişe uly üns berýärler.

XVI BÖLUM. ÝÜZÜŇ DOGABITDI ÝETMEZÇILIKLERINIŇ KLINIKI ANATOMIÝASY WE HIRURGIKI BEJERGISI

1. Ýüzüň dogabitdi ýetmezçilikleriniň kliniki anatomiýasy

Çagalarda ýüziň hirurgik keselleriniň esasy aýratynlyklarynyň biri ösüş nädogrulyklarynyň netijesinde dogabitdi ýetmezçilikleriniň has köp düş gelýänligidir.

Dogabitdi ýetmezçilikler agzalaryň ýa-da agzalar ulgamynyň anatomiki gurluşynyň gödek üýtgemegine we funksiyasynyň durnukly bozulmagyna getirýärler. Olar ep-esli kosmetiki kemçilikleri döredip, çaganyň kadaly ýagdaýda fiziki we psihiki taýdan ösmegine päsgel berýärler, keselliniň we onuň ata-enesiniň ruhy taýdan azap çekmegine getirýärler.

Çaganyň doglan wagtynda ýüze çykarylan, onuň ösmeginde kadadan çykan üýtgemeleriň hemmesine dogabitdi keseller diýip at berilýär. Dogabitdi keselleri keseliň döreýşi we ösüş prosesi (patogenezi) boýunça nesil yzarlaýjy kesellerine we kesel yzarlamaga meýilliliklere bölünýärler. Kesel yzarlamaga meýillilikler entek kesel diýip hasap edilmeyär. Keseliň ýüze çykarylmany üçin bedene haýsy-da bolsa bir öjükdirmäniň (güýçlendirmäniň), faktoryň täsir etmegi sebäp bolýar.

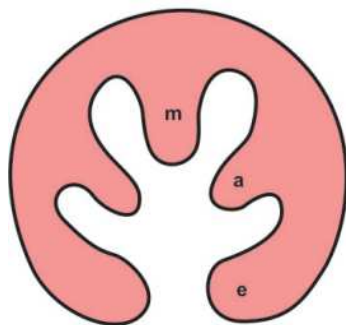
Bir genli (monogen) keselleri (Wan-der-Wudyň sindromy we beýlekiler), birnäçe genlere bagly bolan (poligen) köp faktorly (multifaktorial) keselleri (mysal üçin, ýokarky dodagyň we kentlewügiň ýaryklary) we hromosom (Daunanyň keseli we beýlekiler) keselleri tapawutlandyrylýar.

Dogabitdi ýetmezçilikleriň aýratyn toparyna daşky gurşawyň gyjyndyryjylarynyň täsiri astynda embriogeneziň aýry döwürlerinde ösýän kesel yzarlaýjy däl teratogenetik keselleri degişli bolýarlar.

Häzirki wagtda 3000-den artyk dogabitdi keselleriň sindromlary (alamatlar toplumy) teswirlenen, olardan 180-e golaýy ýüzüň, äniň, eňegiň we dişleriň dogabitdi kemçilikleri bilen arabaglanyşykly bolýar. A.A.Limbergiň maglumatlary boýunça, ýüz töwereginde dogabitdi kemçilikleriň takmynan 10,5%-inde nesilden nesle geçmesine gözegçilik etmek bolýar.

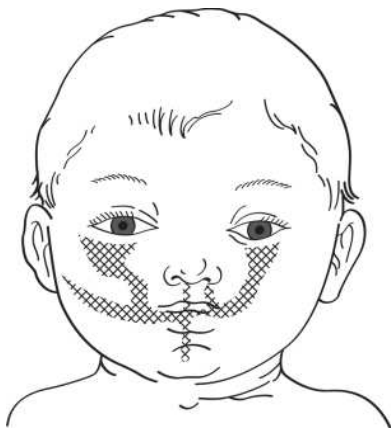
Ýüz skeletiniň (istihanyň) dogabitdi ýetmezçiliginiň köpüsi embrional ýşlarynyň bitmezligi sebäpli ýüze çykýar. Ýüzüň skeleti, onuň ösüntgileriniň bitişdirmekligi bilen ösýärler. Oňa embrional döwrüniň 11-nji hepdeliginiň soňunda gözegçilik edilýär.

Belli bolşy ýaly, embrionyň ýüzi 5 başlangyçdan emele gelýär (formirlenýär). Haçan-da, nähili hem bolsa, bir sebäpli aýratyn öz arasynda bitişmedik (doly ýa-da bölekleyin) ýagdaýynda ýüzüň ýetmezçilikleri – ýaryklary emele gelýärler, olar adaty ugur boýunça düwünçegiň ilkişadaky ýşlaryna laýyklykda ýerleşýärler.



38-nji surat. Ýüzüň skeletiniň emele gelmesi (shemasy).

m - maňlaý ösüntgisi, ä - äň ösüntgisi, e - eňek ösüntgisi.



39-njy surat. Ýüzüň dogabitdi ýaryklarynyň ýerleşişleri (shemasy).

Dogabitdi ýetmezçilikleri şular tapawutlandyrylýar: 1) ýokarky dodagyň ýarygy; 2) kentlewügiň ýarygy; 3) ýüzün ýarygy.

Ýüzüň ýaryklary ortakylara we gapdal tarapdakylara bölünýärler. Ortaky ýaryklar seýrek duş gelyärler. Olar burnuň üçjagazlarynda ýa-da arkajygynda ýerleşip bilerler, agyr (jepaly) ýagdaýlarda burnuň boşlugyna hem geçýärler.



40-njy surat. Burnuň dogabitdi patologiýasynyň görnüşleri.

Dokumalaryň bitmezligi kämahal diňe aýratyn gatlak bilen çäklenýär we şular ýaly kemçilikler gizlin ýaryklar adyny aldylar.

Aşaky dodagyň ortaky ýaryklary alkyma çenli ortaky çyzyk boýunça ýerleşip, boýun töweregine geçip biler.

4-nji tablisa

**Ýüzüň dogabitdi ýetmezçiliklerinde guramaçylyk
we bejeriş çäreleri**

Ýaş boýunça topar	Guramaçylyk çäreleri	Bejeriş çäreleri
1	2	3
Ýaňy doglan çagalar	Dogabitdi kemçilikleri anyklap diagnoz goýmak. Hususy edaralarda hasaba almak.	Dodagyň doly bitişmezligi – neýloplastika (dodagyň plastikasy). Pедиатрыň we ortodontyň gözegçilikleri.
Emýän çagalar	Hünärmenleriň maslahaty.	Dodagyň doly bitişmezligi – 3 aýlyk çagada neýloplastika (dodagyň plastikasy); dodagyň doly däl bitişmezligi – 6 aýlyk çagada neýloplastika. Pедиатрыň we ortodontyň gözegçilikleri.

1	2	3
Bakja ýaşyndaky çagalar	Hünärmenleriň dispenser gözegçiligi.	Uranoplastika (kentlewügiň plastikasy). Ortodontiki we logopediki bejergisi. Otorinolaringologyň gözegçiligi.
Mekdep ýaşyna ýetmedik çagalar	Hünärmenleriň dispenser gözegçiligi. Ýöriteleşdirilen mekdepler.	Uranoplastika. Ortodontiki we logopediki bejergisi. Pediatriýň we otorinolaringologyň gözegçiligi.
Mekdep okuwçylary (15 ýaş çenli)	Ýöriteleşdirilen mekdepler.	Ýokarky döädäkdä, kentlewükde, burunda dikeldiş we rekonstruktiv operasiýalary.
Ýetginjekler (15 ýaş)	Hasapdan aýyrmak.	—

Kelläniň ýüz bölüminiň çylşyrymly emele gelmesi dogabitdi ýetmezçiligiň esli ýygylgyny kesgitleýär. Çagalarda has uly agyr bozulmaklygy dodagyň we kentlewügiň ikitaraplaýyn doly ýarygynda synlamak bolýar.

Dogabitdi kemçilikleriň hirurgik bejergisiniň üstünligi operatiw gatşmaklygyň wagtynyň we usulynyň dogry seçilip alynmagyna bagly bolýar.

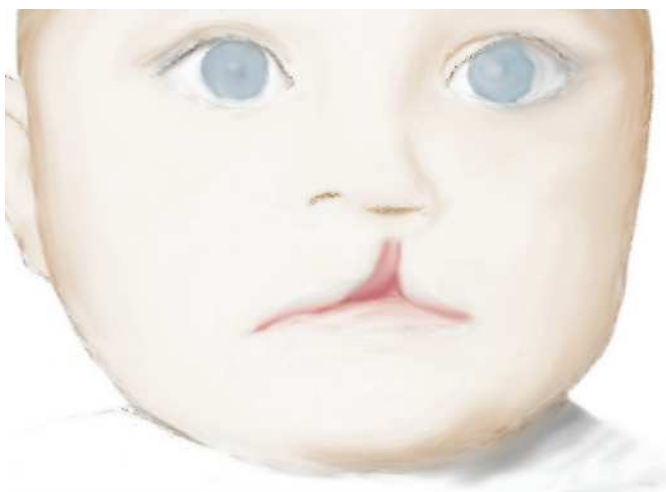2. Ýokarky dodagyň dogabitdi ýarygy (labium fissum; cheiloschisis)

Ýokarky dodagyň ýarygy (ýirik dodak) – has köp duş gelýän dogabitdi ýetmezçilikleriň biri bolýar. S.D.Ternowskiniň, M.D.Kowalewiçiň we beýlekileriň maglumatlaryna görä, 1000 çagadan 1 çaga dodagyň ýaryklary bilen dogulýar. Dodagyň ýarygy oglandarda köp duş gelýär we kentlewügiň bitişmezligi bilen utgaşyp biler.

Anatomiki üýtgeşmeleriniň derejesi boýunça ýokarky dodagyň ýaryklygynyň üç görnüşini tapawutlandyryýarlar: gizlin, doly däl we

doly (bütünleýin). Ýokarky dodagyň gizlin ýarygynda et gatlagynyň ýarygyny synlamak bolýar, deri örtügininiň we nemli bardasynyň üznüksizligi saklanýar. Doly däl ýarykda dodagyň dokumasy diňe aşaky böleklerinde birleşmeýärler, burnuň esasynda dogry ösen uçastogy ýa-da dodagyň iki bölegini özara birleşdirýän ýuka deri köprüjigi bolýar. Bütünleýin (doly) ýarykda dodagyň uzynlygyna aralygy gyzyň gaýmasyndan burun boşlugynyň düýbüne çenli hemme dokumalar birleşmeýärler. Ýarygyň derejesine garamazdan ýokarky dodak (ortaky bölegi) elmydama gysgalan bolýar. Dokumalar ýarygyň depesine tarap çekilen, dodagyň bölekleriniň dogry anatomiki gatnaşyklygy bozulan, gyzyň gaýmasy ýarygyň gyralarynyň uzynlygyna süýndürilen.

Ýokarky dodagyň ýarygy ýerleşşi boýunça birtaraplaýyn we ikitaraplaýyn tapawutlandyrýarlar. Dodagyň bölekleyin ýarygy diňe ýumşak dokumalaryň bitişmezligi bolup, burun boşlugyna girmeýär (41-nji surat).



41-nji surat. Ýokarky dodagyň çep taraplaýyn bölekleyin ýarygy.

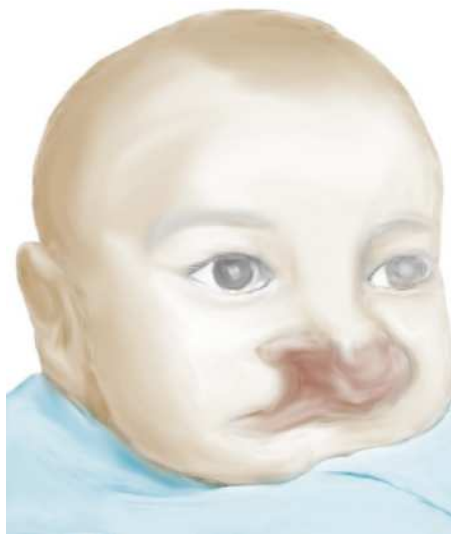Dodagyň doly (bütünleýin) ýarygynda, ol burun boşlugyna girýär, sonuň bilen birlikde äňniň (maxilla) skeleti ejir çekýär, burnuň germe-wi egrelýär we ganaty ýaýbaňlanýar (ýasy bolýar), çaga ulaldygyça bu alamatlar artýar (42-nji surat).



42-nji surat. Ýokarky dodagyn birtaraplaýyn бүтінлеýин ýarygy.

Dodagyn doly (bütinleýin) ýarygy örän ýygy-ýygdydan utgaşdyrylan (kombinirlenen) bolýar. Dodagyn ýarygy alweolýar ýaýyna ýaýran ýagdaýynda äňara ösüntgisi köplenç kadadan ugruny üýtgedýär, ol öňe çykýar we seýrek däl gysyk ugurda bolýar. Şonuň bilen birlikde kemçilik (defekt) gapdal tarapdaky alyn dişiň ýerinde ýerleşýär. Ýarygyň gyrasynda ýerleşýän dişler, kämahal ýeterlik däl ösen, olaryň durýan orny nädogry bolup biler. Gan bilen üpjünçiliginiň ýetmezçiligi we alweolanyň kemter ösenligi sebäpli kemçiligiň içki gyrasynyň dişleri köplenç düşýärler, daşky gyrasynyň dişleri saklanyp galýarlar.

Ýokarky dodagyn ikitaraplaýyn ýaryklary hem dokumalaryň gatlaklary boýunça bölünmesiniň derejesine we uzynlygyna baglylykda her hili görnüşlerde bolup biler. Yşlar elmydama bir derejede aňladylan bolmaýarlar, çuňlaşmanyň (ternawyň) ululygy, görnüşi we durýan ýeri dürli-dürli bolup biler. Ýarygyň gyralarynyň arasynda käbir ýagdaýlarda köprüjik (germewjik) bolýar, ol ýumşak dokumalardan durýar. Ýarygyň yzky üsti we gyrasy nemli bardasy bilen örtülen. Dodagyn ikitaraplaýyn bitmezçiliginde uly azalyň (vomer) üstünde ýerleşen äňara ösüntginiň aýdyň öňe çykyp durmasy we diňe kiçijik aýrybaşga deriniň uçastogy hem-de ýokarky dodagyn gaýmasy bilen örtülenligi kosmetiki ýetmezçiligi güýçlendirýär (43-nji surat).



43-nji surat. Ýokarky dodagyň ikitaraplaýyn бүтінлеýin ýarygy.

Ýokarky dodagyň ýarygynda çaga enesini emende kynçylyklar ýüze çykýar: çaga ejesiniň göwsündäki süýdi ýaramaz sorýar, düwünýär, ol ýygy-ýygýdan süýdün aspirasiýasyna we öýkeniň zeperlenmesine getirýär. Ýokarky dodagyň bitişmezliginde çagany göwüs bilen emdirmegi köplenç ýerine ýetirip bolmaýar. Emeli emdirmäge geçmek çaganyň fiziki ösmeginiň yzda galmagyna getirýär.

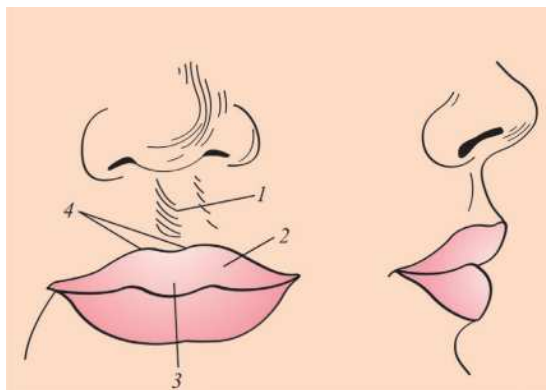
Soňky ýyllarda iň ir ýaşda, ýaňy doglan çagalarda ýokarky dodagyň plastikasyny ýerine ýetirilmesiniň meýli ýüze çykyp başlady. Hirurglaryň köpüsi çaga doglandan soň, birinji 4 gijegündiziň dowamynda operasiýany ýerine ýetirmäge çalyşýarlar. Häzirki wagtda ýokarky dodagyň plastikasy üçin iň amatly wagty 4-6 aýlyk ýaşyndaky çagalarda diýip hasaplaýarlar. Ýokarky dodagyň ýaryklarynda ýaşaýşyň ilkinji günlerinde operativ düzetmesiniň (korreksiýasynyň) garşy görkezmesine, dogabitdi ýetmezçilikleriň agyr utgaşmalary, çaga doganda ýetýän şikesler we öýkeniň zeperlenmesi (pnewmoniýa) degişli bolýarlar.

3. Ýokarky dodagyň ýaryklarynyň hirurgiki bejergisi

Operasiýanyň görkezmeleri: operasiýa geçirmek üçin has amatly möhleti – çaga doglandan soň birinji iki gün bolýar. Eger-de bu wagtda geçirilmedik bolsa, onda ony çaganyň ýaşayşynyň ikinji hepdesiniň soňuna çenli yza çekmek gerek bolýar (L.Ý.Frolowa).

Syrkawyň operasion stolda ýatyş ýagdaýy: arkasyna ýatyrylýar.

Operasiýanyň maksady: mümkin boldugyça ýokarky dodagyň ýumşak dokumalarynyň – agzyň aýlawly etiniň, gyzyň gaýmasynyň, dodagyň deri böleginiň anatomiki özara gatnaşyklaryny has dogry dikeltmek; agzyň alyn ýerini emele getirmek; burnuň geçelgelerini (meatus nasi) formirlemek; burnuň ganatynyň we germewiniň deformirlenmegini dikeltmek (44-nji surat).



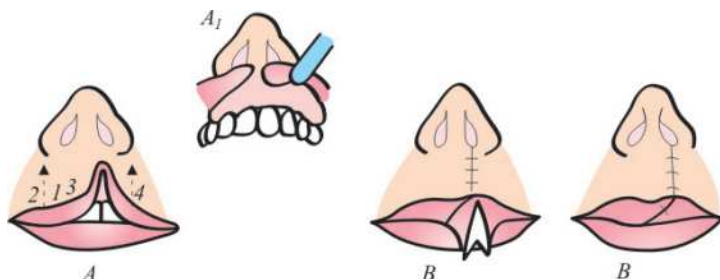
44-nji surat. Ýokarky dodagyň kadaly görnüşi.

1- filtrum gyralarynda iki waligi (oklawjygy) bilen; 2-dodagyň gyzyň gaýmasy; 3-gaýmada ortaky tümmejik (depejik); 4 – gaýmany we dodagyň derisini bölýän çyzyk (liniýa) - Kupidonyň ýaýy. Ol gapdal görnüşindäki suratda (profil) ýokarky dodak aşaky dodagyň üstünde durýar.

Agyrysyzlandyрма: ýerli agyrysyzlandyrmada 0,5-1% nowokainiň ergini ulanylýar. Ýaňy dogan çagada 0,25% nowokainiň ergini ulanylýar. 6-12 aýlykdaky çagalarda ýokarky dodagyň ikitaraplaýyn ýarygynda gysga wagtly täsiri miýorelaksantlary ulanyp intratraheal narkozy geçirýärler.

Ýokarky dodagyň birtaraplaýyn bölekleyin ýarygynda A.A.Limbergiň operasiýasy (45-nji surat). Gyzył gaýmasynyň kadaly egremini dikeltmek üçin üç bir görnüşli nokady tapýarlar (A): merkezi nokady – dogry ortaky çyzyk boýunça ýokarky dodagyň tümmejiginiň (belentliginiň) durýan ýeri (1); ikinji nokady – gapdalynda, araçäkdäki egreminiň durýan ýerine we merkezi çuňlaşmany (ternawy) çäklendiriji ýokarky dodagyň gapdal oklawjygyna laýyk gelýär (2). Bu nokatlaryň arasyndaky aralygy kesgitleýärler we şol aralyga deňlikde ýarygyň içki gyrasynyň ugrunda üçünji nokady tapýarlar (3). Ýarygyň daşky tarapynda dördünji nokady belleýärler, ony burnuň ganatynyň esasyndan we araçäkdäki egreminden (a) we agzyň burçundan (b) deň aralykda, başgaça aýdanyňda, üçünji nokat bilen bir derejede tapýarlar (4). Ýerli agyrysyzlandyrmasy geçirilende iňňäniň sançmasyny üçünji we dördünji nokatlarda ýerine ýetirýärler. Dodagyň ýarygynyň gyralaryny täzelemek üçin kesimleri şu nokatlaryň özünden başlaýarlar.

Birinji kesiş ýarygyň gyralaryny täzelemek üçin gyşarnyksyz deriniň we gyzył gaýmanyň araçäginde üçünji nokatdan dördünji nokada çenli geçirilýär.



45-nji surat. Ýokarky dodagyň birtaraply bölekleyin ýarygy.

A.A.Limbergiň operasiýasynyň tehnikaýy (täri).

A – nokatlaryň durýan ýerini göz öňünde tutup kesiş geçirmek:

1 - merkezi nokat, dodagyň çuňlaşmasyna (ternawyna) laýyk gelýär; 2 - gapdal nokady, dodagyň gapdal walygyna laýyk gelýär; 3 - üçünji nokat, dördünji nokada simmetrik bolýar, kesişiň başlanýan ýeri; 4 - ýarygyň daşky tarapynda dördünji nokat, burundan (a) we agzyň burçundan (b) deň aralykda gapdal nokady, üçünji nokada simmetrik bolýar; A1 – agzyň alyn ýerinde nemli bardasynyň geçiş epini boýunça (süňk üsti gabygy bilen) ýarykdan saga we çepi gyýak dişlere (dentes canini) tarap geçirilýän kesişler; B – dodagyň ýarygy tikilen, dodaklar modelirlenýär, artygy kesip aýrylýar; Ç – tamamlajyýy tikinler.

Derini, deri asty kletçatkany, agzyň aýlawly etini we nemli bardasyny kesýärler. Ýarygyň daş gapdalynda emele gelen üçburçly gyýkyndyny (Miro-Miault boýunça) aşak aýlaýarlar we dodagyň içki bölegine tikýärler. Agzyň alyn ýeriniň gümmezi boýunça, onuň nemli bardasyny kesip geçýärler we gönüburç arkaly ýaňak tarapa kesiş (“kesewi” kesiş) dowam etdirilýär. Süňke çenli ýerine ýetiren bu kesiş arkaly burnuň ganatynyň esasy, nemli bardasy bilen süňk üsti gabygyny gat-gat aýyrýarlar. Burnuň ganatynyň kekirdewüginini süýşürýärler. Burnuň şekilini düzedýärler.

Gan akmasyny, damarlary inçe ketgut bilen daňmak arkaly ýa-da iňňe bilen sanjym geçilenden soň daňyp duruzýarlar. Ýumşak dokumalardan gan akmasyny wagtlaýyn tampon arkaly duruzýarlar.

Ýokarky dodagyň dokumalaryny kesip, olara tikinleri goýmaklyga taýýarlyk görülende agzyň aýlawly etini 0,5-0,6 sm-den uly aralyga skeletirlemegi dowam etdirmeli dăldigini aýratyn bellemek gerek, çünki şol ýagdaýlarda onuň iýmitlendirmesi bozulýar we deri tikinleriniň töweregine düşýän agram ulalýar.

Ýokarky dodak doly mobilezlenip taýýarlanandan soň, dokumalary, gatma-gat tikmeklige girişýärler. Ilkibada nemli bardasya tikin goýýarlar. Tikinleri inçe ketgut bilen iç tarapyndan daş tarapyndaky ugurda goýýarlar. Agzyň alyn ýeriniň nemli bardasyny ketgut bilen tikýärler.

Etleri ketgut ýa-da №000 kapron bilen tikýärler, 3-5 düwünli tikin goýulýar. Ýokarky dodagyň ýetmezçiligi (defekti) has uly bolan ýagdaýynda we düwünli tikinleriň ýaryp geçmek howpy dörände etlere П-şekilli tikinleri goýmak amatly bolýar. Deridăki tikinlere düşýän agramy ýeňletmek we burnuň ganatyny düz (dogry) ýagdaýda saklamak üçin halka şekilli berkidiji ýüpek sapak bilen tikin goýmak maslahat berilýär. Ony burnuň esasynda deriniň we nemli bardasynyň arasyndan geçirýärler we operasiýanyň soňunda hasadan taýýarlanan oklawjygyň üstünden daňýarlar. Berkidiji ýüpek tikini operasiýadan soň 5-nji günde aýyrýarlar.

Deriniň operasion ýarasynyň gyrasyny Kupidonyň çyzygyndan başlap tikýärler, ol deriniň we gyzyly gaýmanyň özara dogry deňlemesini üpjün edýär. Derini №000 kapron bilen tikýärler, oňa düwünli tikinler goýulýar. Gyzyly gaýmasyna inçe ketgut bilen düwünli tikinler

goýulýar. Operasion ýaranyň asudalyk bilen geçiş ýagdaýynda operasiýadan soňky 7-nji günde tikinleri aýyryýarlar.

4. Ýokarky dodagyň birtaraplaýyn бүтінлеýин ýarygynda operasiýа arkaly bejermek usullary

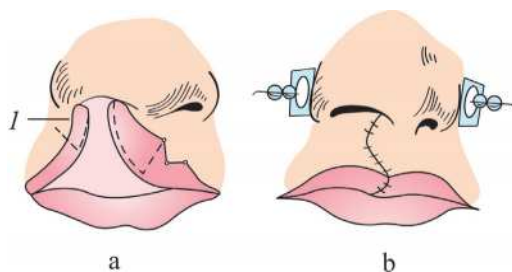
Häzirki wagtda ýokarky dodagyň ýaryklarynyň plastikasynyň (heýloplastika) köp usullary mälim. Plastiki operasiýalar şu aşakdaky talaplary kanagatlandyrýarlar: dodagyň ýumşak dokumalarynyň anatomiki özara gatnaşyklaryny düzetmek (agzyň, aýlawly etiniň, gyzyl gaýmasynyň, dodagyň deri bölegini); agzyň alyn ýerini (vestibulum oris) emele getirmek; burnuň geçelgelerini formirlemek. Burnuň ganatynyň we burun germewiniň deformirlenmeklerini düzetmäge uly ähmiýet berilýär, ol armyt görnüşli deşigiň ýeterlik ösmezligi netijesinde operasiýanyň iň kyn pursaty bolýar.

Ýokarky dodagyň birtaraplaýyn бүтінлеýин ýarygynda A.A.Limbergiň operasiýasy. (46-njy surat). Operasiýany burnuň deşiginiň aşaky bölümini dikeltmekden başlaýarlar, sebäbi şondan soň deriniň kesimleriniň uzynlygyny we ugruny hasaplamak we dodagyň iki böleginiň uzynlygyny dogry düzlemek aňsat bolýar. Ýokarky dodagyň бүтінлеýин ýarygynyň burun boşlugyna geçýän ýagdaýynda burun deşiginiň gyrasyny goşmaça formirleýärler we burnuň ganatynyň deformasiýasyny düzedýärler.

Dodagyň ýetmezçiliginiň gyralarynyň kesişini, onuň bölekleyin ýarygyndaky ýaly bellenen nokatlardan başlaýarlar. Ýarygyň içki tarapyndan kesiş gapdal nokatdan gyzyl gaýmasynyň araçäkdäki çyzygynyň üstünden burnuň deriden germewiniň gapdal diwarynyň esasyňa geçirýärler, ol ýerden gönüburçuň aşagyndan germewiň diwary boýunça ýokaryk 6-8 mm uzynlygyna dowam edýärler. Bu kesiş boýunça germewi we burnuň ujuny gatlara bölmek üçin burnuň ganatynyň kekirdewükleriniň çep we sag içki aýajyklarynyň arasyna inçe raspatory girizýärler, şonda onuň uýy deri arkaly burnuň ujunyň jemini we burnuň arkasynyň aşaky bölegini elläp göreňde duýulýar. Burnuň ganatynyň kekirdewüginini dodagyň ýaryk tarapynda kadaly durýan ýerine süýşürýärler, ol kadaly tarapyndaky kekirdewüginini

derejesine laýyk bolmaly. Armyt görnüşli deşigiň gyrasynyň derejesinde burnuň gapdal diwarynyň nemli bardasy arkaly kesiş geçirýärler, oňa raspator girizip, burnuň ganatynyň esasyynyň töwereginde ýumşak dokumalaryň gat-gat aýrylmasy ýerine ýetirilýär, ondan soň burnuň ganatynyň esasyynyň dogabitdi şikesli tarapyyny burnuň germewiniň ýanyna kadaly ýagdaýda durýan ornuna üýtgedýärler.

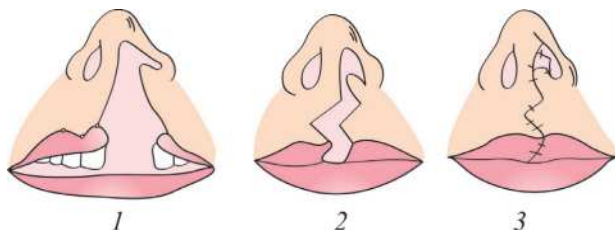
Operasion ýaranyň tikmek бүрүнçден – аlyuminden ýasalan 0,2 mm diametrli sim bilen plastinka şekilli tikin goýmakdan başlanýar. Onuň üçin simiň bir ujuna ýelmeşegen plastyryň bölegini, ortasynda deşigi bilen metaldan edilen plastinkany we bir ýa-da iki berkidilen gurşunly seçme dānesini geýdirýärler. Burnuň ganatyny gurşap alýan epiniň ortasynda iňňäniň sanjymyny edýärler. Iňňäni simiň erkin soňy bilen dodagyň galyňlygynyň operasion ýarasyna çykarýarlar, iňňäni garşy tarapdaky ýaranyň gyrasyna sançýarlar, burnuň düýbünüň öňki gyrasynyň aşagyndan geçirýärler we burnuň ganatynyň epiniň simmetriki uçastogy arkaly çykarýarlar. Deşilen metaldan plastinkany we iki gurşunly seçme dānesini geýdirýärler. Burnuň deşiginiň düýbünden deri tikinleri goýlandan soňra plastinka şekilli tikini berkidýärler. Burnuň ganatynyň has gowy durýan orny gazanylan badyna daşky seçme dānesi ýasy agyzly atagzysy bilen gysylýp, sime berkidilýär. Ýaranyň gyrasyna deri tarapyndan kapron bilen tikinler goýulýar, şonuň bilen birlikde, ýaranyň iki tarapynda hem gyzyly gaýmanyň derejesini takyk deňeşdirmek örän ähmiýetlidir. Kābir tikinler deriden başga etli gatlagy hem gurşap alýarlar. Nemli bardasyny düwünli ketgut tikinleri bilen tikýärler.



46-njy surat. Dodagyň бүтінleýin ýarygynda A.A.Limbergiň usuly boýunça operasiýa.

a – üçburçly deri gykyndysynyň emeli getirilişi; 1 – üçburçly gyýkyndy; *b* – plastinka şekilli tikin; dodagyň derisine we gyzyly gaýmasyna goýlan tikinler .

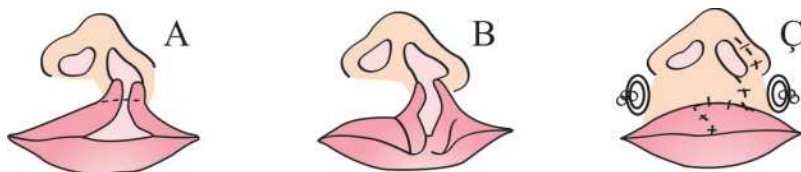Limbergiň–Obuhowanyň operasiýasy (47-nji surat). Ýokarky dodagyň бүтінлеýin ýarygynda Limbergiň–Obuhowanyň usuly boýunça operasiýa geçirilende plastinka şekilli tikiň goýmak talap edilmeýär. Üçburçly gyýkyndylary biçmek we olaryň degişli ýerini üýtgetmek arkaly dodagyň ýarygyny ýok edýärler we kadaly görnüşini dikeldýärler. Ýarygyň daş gapdal tarapyndan burnuň deşiginiň esasynda deriden üçburçly gyýkyndyny emele getirýärler, onuň esasy burnuň ganatyna ýüzlenen, ony 90° aýlap, germewiň gapdal diwaryndaky kesimine göçürýärler. Germewiň gyrasyndaky üçburçly gyýkyndyny ýarygyň daşky tarapynda açylan burça göçürýärler. Üçburçly gyýkyndylaryň 90° we 30° burçlary bilen garşylykly göçürme bolup geçýär. Ýara tikilenden soň emele gelen egri-bugry çyzyk gyýkyndylary saklaýar.



47-nji surat. Ýokarky dodagyň бүтінлеýin ýarygynda Limbergiň–Obuhowanyň usuly boýunça operasiýa. 1, 2 we 3 – operasiýanyň tapgyrlary.

Ýewdokimowyň operasiýasy (48-nji surat). Bu operasiýany hem şonuň ýaly ýetmezçiligiň (defektiň) gyralary boýunça gyýkyndylary emele getirmekden başlaýarlar. Ýarygyň içki gyrasy boýunça onuň ýokarky bölüminden gyzyň gaýmasynyň gorizontál böleginiň derejesine çenli dodagyň hemme galyňlygyny kesip şine şekilli (pah-napisint) gyýkyndy emele getirýärler. Ýarygyň daşky gyrasynyň töwereginde ýetmezçiligiň gyrasy boýunça onuň ýokarky üçden bir böleginiň araçäginde gyzyň gaýması arkaly keseligine kesiş bilen we bu kesişiň daşky soňundan başlanýan ýokaryk we aşak gyzyň gaýmanyň we deriniň araçäginde kesişler geçirýärler, şeýlelikde iki sany gyýkyndyny emele getirýärler: kiçisi – onuň esasy ýokarlygyna bolýar, burnuň deşiginiň aşaky bölümünü dikeltmek üçin we ulusy – onuň esasy gyzyň gaýmanyň gorizontál böleginiň ýanynda bolup,

onuň plastikasy üçin ulanylýar. Ýetmezçiligiň daşky we içki taraplarynda ýerleşen dodagyň uçastoklarynyň hereketlerini üpjün etmek üçin gyýak dişiň ýa-da azy dişleriň derejesinde nemli bardasynyň geçiş epini boýunça saga we çepe ýarygyň tarapyna kesişleri geçirýärler, emma olary oňa birnäçe millimetrlere çenli ýetirmeyärler. Bu kesiş arkaly gyýak (it) diş çukurjygy töwereginde we armyt görnüşli deşiň gyrasyndan äňiň öňki üstünden süňk üsti gabygyň astyndan kütäk ýoly bilen ýumşak dokumalary, şonuň bilen birlikde süýşürilen burnuň ganatyny, onuň süňke berkidilen yerinden bölüp aýyrýarlar. Eger gerek bolsa, yerini üýtgetmäge päsgel berýän nemli bardasynyň çekilip duran uçastoklaryny gorizonta ugurda kesip geçýärler, şeýle etmek bilen süýşýän nemli bardasynyň uçastogyny burnuň öňki bölümüni dikeltmek üçin mümkinçilik döredilýär. Onuň yzyndan ýetmezçiligiň daşky we içki gýralarynyň ýara üstleri arkaly çuňlugyna 2-3 mm uzynlygyna kesiş geçirýärler, ýarygyň gýralary boýunça dodagy kesip, nemli bardasyny we derini gan degen üstüniň gyrasyndan biraz aýyrýarlar.



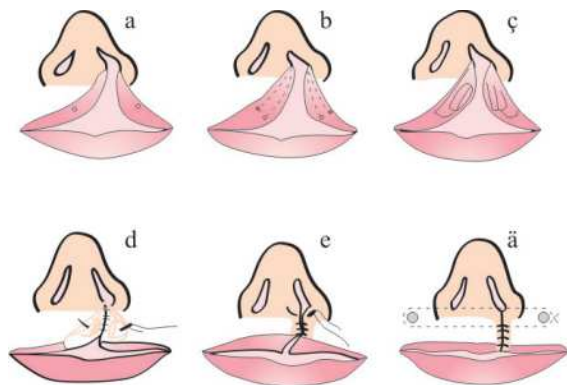
48-nji surat. Ýewdokimowyň operasiýasy boýunça ýokarky dodagyň birtaraplaýyn бүтинleýin ýarygyndaky plastikasy.

A, B we Ç – Ýewdokimowyň usuly boýunça dodagyň birtaraplaýyn бүтинleýin ýarygynda operasiýanyň tapgyrlary.

Gyzyl gaýmanyň daşky bölümüniň ýokarky böleginden emele gelen gyýkyndyny hemişe diýen ýaly (galapyn) modelirmek gerek, ol burnuň deşiginiň aşaky bölümüni dikeltmek üçin örän zerur bolýar. Bu gyýkyndyny burnuň germewiniň deri böleginiň kiçijik kesiminiň içinden tikýärler we burnuň deşiginiň aşaky bölegini emele getirýärler. Dodagyň etli gatlagyny ketgut bilen tikýärler, derisine kapron tikipleri goýulýar, dodagy çöwürýärler we nemli bardasynyň gýralaryny düwünli ketgut tikipleri bilen tikýärler. Gyzyl gaýmasynyň emele

getirmesini Orłowskiński usuly boýunça ýerine ýetirilýär. Pinsetiň (jübtegiň) kömegi bilen dokumalary süýşürüp, burnuň ganatynyň ugruny we ýerini zerur derejede üýtgetmegi kesgitleýärler. Ondan soň ony simli plastinka şekilli tikiň arkaly ýa-da ýüpek tikiň bilen hasadan edilen oklawjygyň üstünden berkidýärler. Burnuň ganatynyň görnüşini (formasyny) Rauer boýunça skalpel (hirurgiýa gezligi) bilen ony iki gatлага bölüp düzedýärler. Soňra burun deşigine tampon ýa-da rezinli turbasyny birnäçe gün girizip, şonuň kömegi bilen burnuň ganaty modelirlenýär.

Ýokarky dodagyň bütinleýin ýetmezçiliginde Wo-Ternowskiński usuly boýunça operasiýanyň tehnikasyny (49-njy surat). Bu usul boýunça ýokarky dodagyň plastikasy ýerine ýetirilende jübüt hirurgik iňňeler ulanylýar. Olaryň arasyndaky aralyk 2 mm-e deňdir. Dodagyň uzynlygyny dogry hasaplamak üçin dodagyň sag tarapynda filtrumyň waliginiň (oklawynyň) ululygyny ölçeyärler, tapylan ululyk dodagyň daşky ýarymyna goýulýar we bu nokatdan daş gapdala 2 mm yza çekilip, jübüt hirurgik iňňeleri kapidon ýaýyna perpendikulýar sanjylýar, soňky çümdürilen nokatlaryň ortasynda ýerleşer ýaly hasap geçirilýär (49-njy surat).



49-njy surat. Ýokarky dodagyň birtaraplaýyn bütinleýin ýarygynda Wo-Ternowskiński usuly boýunça operasiýanyň tehnikasyny (täre).

a – jübüt hirurgik iňňeleriniň sanjyljak ýeri üçin bellik;

b – defektiň gyralary täzelenen; *c* – agzyň aýlawly eti mobilizlenen;

d – sag tarapdan gyzyly gaýmasynyň üstünde meýdança biçilen, burun geçelgesiniň ýumşak dokumalary mobilizlenen; *e* – dodagyň deri bölegi düwünli kapron tikiň bilen tikip çykylyar; *f* – gyzyly gaýmasy ketgut bilen tikilen; Wonyň tikiň goýulan.

Jübüt hirurgik inñeleriň kömegi bilen dodagy gaty çekýärler, onuň sanjylan nokatlaryndan ýetmezçiligiň gyrasy boýunça burun deşigi ugruna iki parallel kesişlerini geçirýärler. Burnuň alyn ýeriniň golaýynda bu kesişleri birleşdirýärler, emele gelen deri gyýkyndylaryny kesip aýyrýalar. Burnuň geçelgesini formirlemek üçin kesişi äň tarapa geçirýärler, şeýdip änden hasaplap nemli gykyndysy alynýar, ony raspator bilen mobilizländen soň azaldan (vomer) kesip alnan nemli gyýkyndysy bilen birikdirip tikýärler.

Ýokarky dodagyň daşky ýarygyndan onuň derisi, eti we nemli bardasy biri- birinden bölünýärler. Gan akmasyny damarlary daňmak ýa-da inçe ketgut bilen sanjylýp tikmek arkaly duruzýalar. Armyt görnüşli çukurjygyň töwereginde burnuň ganatyny mobilizlemek maksady bilen süňk üsti gabygyny kese kesýärler, şol ýerde raspator bilen burnuň ganatyny iç gapdal tarapa süýşürýärler. Burun deşiginiň kadaly görnüşini (formasyny) döretmek üçin kütäk uçly gaýçynyň kömegi bilen burnuň ganatynyň kekirdewüginini iç ýüzünden sähelçe kesýärler. Ýumşak dokumalardan gan akmasy wagtlaýyn tampon etmek arkaly duruzylýar.

Dodagyň içki ýarymynda ekiz hirurgik inñeleriň sanjylýan nokady, walygyň (oklawjygyň) kemter ösen ýeri Kupidonyň çyzygy bilen duşuşýan ýerine laýyk gelýär, şol ýerde dokumalaryň biri-birinden bölünmesi geçirilýär. Ortaky depejigi emele getirmek üçin dodagyň içki ýarymynda nemli bardasyny kesip aýyrmak arkaly meýdança emele getirýärler, onuň ölçegi dodagyň daşky ýarymynda gyzyl gaýmadan biçip alnan gyýkynda deň bolýar.

Ýokarky dodagyň dokumalary biri-birinden bölüp aýrylanda agzyň aýlawly etini 0,5-0,6 sm-den uly aralyga skeletirlemegi geçirmeli däl, sebäbi bu hili ýagdaýlarda onuň iýmitlendirmesi bozulýar we deri tikinleriniň töweregine agramyň ulalýandygyny aýratyn beläp geçmeli.

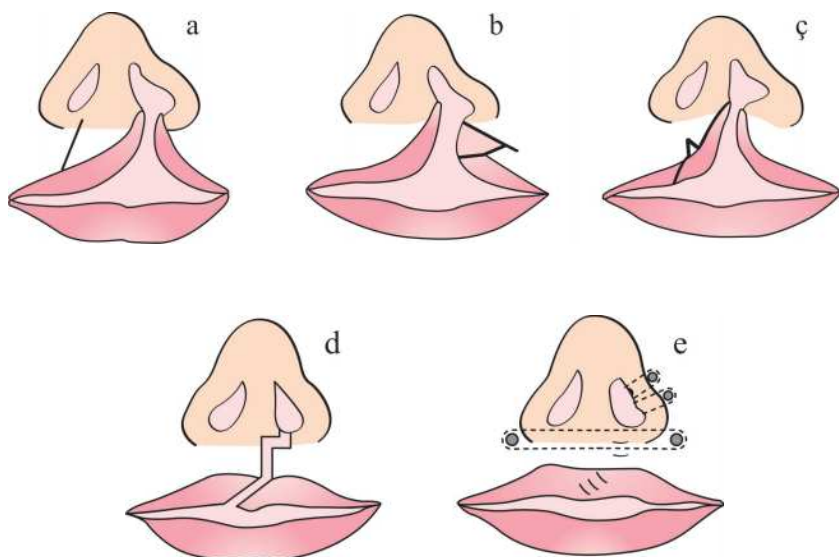
Dodagyň dokumalary biri-birinden doly bölünende we mobilizlenenden soň, olara gatma-gat tikin goýmak geçirilýär. Ilkibada äňiň alweolýar gyrasynyň we azalyň (vomer) nemli bardasynyň gyýkyndylaryny tikýärler, şonuň netijesinde burun geçelgesiniň yzky diwary emele getirilýär. Tikinler inçe ketgut bilen iç ýüzünden daşky tarap ugurda goýulýar. Soňra agzyň alyn ýeriniň nemli bardasynyň gyrasyny tikýärler.

Etleri 3-5 düwünli ketgut ýa-da №000 kapronly tikiňleri bilen tikýärler. Ýokarky dodagyň uly ýetmezçiliginde (defektinde) düwünli tikiňleriniň gyýylmak howpy bolan ýagdaýynda etlere П-şekilli tikiňleri goýmaly bolýar. Deri tikiňlerine düşýän agramy azaltmak we burnuň ganatyny kadaly ýagdaýynda saklamak üçin şuna meňzeş ýagdaýlarda fiksirlýji halka şekilli ýüpek tikiňlerini ulanmak maslahat berilýär, ony burnuň esasynda deri bilen nemli bardasynyň arasyndan geçirýärler we operasiýanyň soňunda hasadan ýasalan oklawjygyň üstünde daňýarlar (D). Fiksirlýji tikini operasiýadan soň 5-nji günde aýyrýarlar.

Deri ýarasynyň gyrasyna Kupidonyň çyzygyndan başlap tikiň goýulýar, şonda deriniň we gyzyň gaýmasynyň dogry deňeşdirmesini üpjün etmek bolýar. Derä №000 kapron bilen düwünli tikiňler goýulýar, gyzyň gaýmasyna – ketgutly. Operasiýadan soň ýaranyň geçiş prosesi asudalykda bolan ýagdaýynda operasiýanyň edilen gününden başlap 7-nji gün tikiňleri aýyrýarlar.

Ýokarky dodagyň birtaraplaýyn бүтінleşýн ýarygynda Mezerýeriň operasiýasynyň tehnikaýы (50-nji surat). Ýokarky dodagyň birtaraplaýyn ýarygynda dokumalaryň biçilip kesmesini şu aşakdaky görnüşde geçirýärler. Sirkulyň we lineýkanyň kömegi bilen sag tarapynda filtrumyň waliginiň (oklawjygynyň) uzynlygyny ölçeyärler, onuň ululygynyň birligine kabul edýärler. Burnuň ganatynyň esasyndan dodagyň daşky ýarymynda deriniň kesişini geçirýärler, onuň uzynlygy dodagyň uzynlygynyň üçden iki bölegine deň bolýar, ol gyzyň gaýmadan waligiň uzynlygynyň üçden bir bölegine deňeçer daşlykda durar ýaly hasaplanýar (50-nji surat).

Deriniň ikinji kesişi birinji kesişiň aşaky soňundan gyzyň gaýmasyna ýakynrak 2-3 mm aralykda birinji kesişe perpendikulýar geçirýärler. Gyzyň gaýmasyna ýetenden soň kesiş 40-45° burç astynda Kupidonyň ýaýyna, burnuň esasyynyň tarapynda dowam edýärler. Gyzyň gaýmasynyň burç astynda kesişi geljekde dodagyň dokumalaryna tikiň goýlanda öňdäki depejigi döretmäge mümkinçilik berýär we gyzyň gaýmasynda tikiňleriň çyzygy boýunça çukurjygyň emele gelmesiniň mümkinçiligini ýok edýär. Kesişleriň we gyzyň gaýmasynyň arasyndaky emele gelen üçburçly deri bölegini kesip aýyrýarlar.



50-nji surat. Ýokarky dodagyň birtaraplaýyn бүтинleşin ýarygynda, Mezerýeriň operasiýasynyň tehnikasy (täri).

a – sag tarapynda filtrumyň walygynyň uzynlygy; keselli tarapyndan (*b*) we sag tarapyndan (*c*) biçilen gyýkyndylaryň hasaplamasy; *d* – dodagyň ýumşak dokumalarynyň agzyň aýlawly etiniň we burnuň geçelgesiniň nemli bardasynyň biçmesinden soňra ýara üstleriniň biri-birine bolan gatnaşygy; *e* - dodagyň ýarasy düwünli kapron (deri bölegi) we ketgut tikinleri bilen tikilen, burnuň ganatyna iki tikin we Wonyň tikini goýlan.

Dodagyň nemli bardasynyň geçilýän epinini we äň boýunça dokumalary süňke çenli kesýärler, ýokarky dodagyň daşky ýarymyny mobilizleýärler. Raspatoryň kömegi bilen armyt görnüşli çukurjygyň töwereginde burnuň ganatyny änden bölüp aýyrýarlar. Dodagyň daşky ýarymynda ýumşak dokumalaryň bölünmelerini geçirýärler, agzyň aýlawly etiniň böleginiň arasyny kesip bölýärler we aýajygynda galdyrýarlar. Burnuň geçelgesini emele getirmek üçin burun geçelgesiniň daş gapdal tarapyndan nemli bardasyny mümkinçilige görä giň kesýärler we mobilizleýärler.

Dodagyň içki ýarymynda tapylan ululygynyň üçden iki böleginiň uzynlygyna burun germewinden Kupidonyň ýaýy boýunça deriniň kesişini başlaýarlar. Kesişň soňundan oňa perpendikulýarlykda

deriniň ikinji kesişini geçirýärler, onuň uzynlygy filtrumyň waliginiň (oklawjygynyň) uzynlygynyň üçden bir bölegine deň bolýar. Onuň gyzył gaýmasyna geçmesinde kesişiň ugruny Kupidonyň ýaýyna gatnaşygy boýunça 40-45° astynda azalyň (vomer) nemli bardasyny kesýärler we mobilizleýärler.

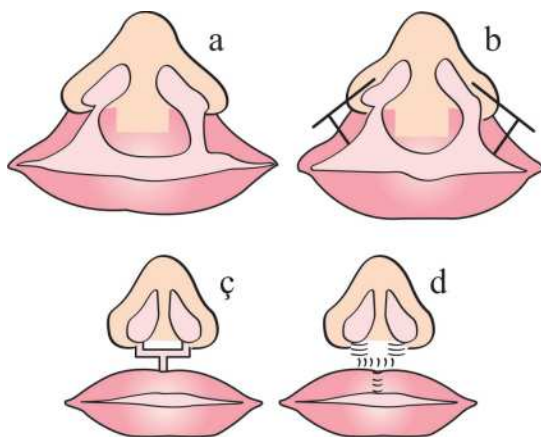
Dodagyň daş gapdal tarapyndan agzyň aýlawly etiniň bölegini aýajygyna 180° aýlaýarlar we armyt görnüşli oýjagazyň töwereginde burnuň ganatynyň aşagyna goýýarlar.

Defektiň gýralarynyň tikilmesini burnuň geçelgesiniň aşaky diwaryny emele getirmekden başlaýarlar, onuň üçin burnuň we azalyň mobilizlenen nemli bardasyna düwünli ketgut tikişlerini goýýarlar. Soňra ketgut tikişleri bilen agzyň alyn ýeriniň nemli bardasyny tikişler.

Agzyň aýlawly etiniň soňlaryny düwünli ýa-da П-şekilli ketgut ýa-da №000 kapron tikişleri bilen tikişler. Burnuň ganatynyň esasynda aýlawly fiksirleýji tikiş goýýarlar, ony operasiýadan soň waligiň (oklawjygynyň) üstüne daňýarlar. Derini ýarasynyň gyra-gýralaryny gyzył gaýmadan başlap №000 kapron düwünli tikişleri bilen tikişler. Nobat tertibi bilen iň soňunda gyzył gaýmasyna ketgut tikişlerini goýýarlar.

Ýokarky dodagyň ikitaraplaýyn bütinleýin ýarygynda Mezerýeriň operasiýasy (51-nji surat). Ýokarky dodagyň ikitaraplaýyn ýarygynda dodagyň plastikasyny bir saparda iki tarapyndan hem ýerine ýetirmeli bolýar. Ilkibada uzaboýuna biri-birine parallellikde iki kesişi ýokarky dodagyň ortaky fragmentinde (böleginde) burnuň germewiniň esasyndan olaryň nemli bardasy bilen kesişýän nokadyňa çenli geçirýärler. Şonuň bilen birlikde daş gapdal tarapyndan derini maksimal gorap saklamak gerek bolýar. Uzaboýuna iki kesişi kese kesiş bilen birikdirýärler. Emele gelen deri gyýkyndylaryny kesip aýyrýarlar. Dikligine (uzaboýuna) kesişiň uzynlygyny filtrumyň waliginiň üçden iki böleginiň uzynlygynyň deregine kabul edýärler, olary ýokarky dodagyň daşky (çep we sag) böleklerinde goýýarlar. Dodagyň daşky ýarymlarynda kese kesişleri uzaboýundakylara perpendikulýar geçirilende hasaplamasy şeýle bolýar, olar uzaboýu-

na kesişleriň soňlaryndan her bir tarapynda ýerleşmeginiň aralygy dodagyň ortaky fragmentinde kese kesişiň ikiden bir uzynlygyna deň bolmagy örän zerur bolýar. Operasiýanyň geçirilişiniň beýleki tärleri, dokumalaryň biri-birinden bölünişi we olaryň tikilişi dodagyň birtaraplaýyn бүтинleýin ýarygyndan tapawutlanmaýar.



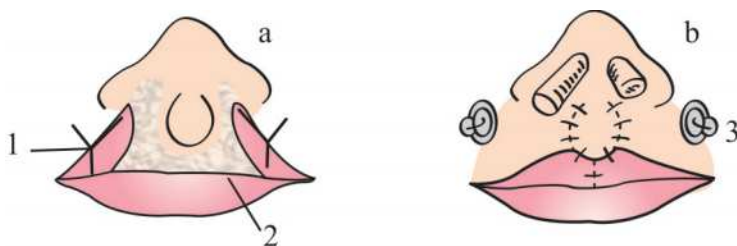
51-nji surat. Ýokarky dodagyň ikitaraplaýyn ýarygynda Mezerýeriň operasiýasynyň tehnikasi.

a – äňara ösüntgisiniň ýumşak dokumalarynyň, deri kesişiniň proyeksiýasy we hasaplanmasy; *b* – dodagyň iki tarapyndan ýumşak dokumalarynyň gyýkyndylarynyň biçmesiniň hasaplanmasy; *c* – dodagyň dokumalarynyň we burnuň geçelgesiniň mobilizlenmesinden soň ýaralaryň üstleriniň biri-birine bolan gatnaşygy; *d* – ýaralar düwünli tikinler bilen tikilen.

Ýokarky dodagyň ikitaraplaýyn бүтинleýin ýarygynda Limbergiň operasiýasy (52-nji surat). Daşky gyýkyndylary dodagyň birtaraplaýyn ýarygyndaky ýaly emele getirýärler. Dodagyň gyzyň gaýmasynyň ortaky bölegini kesip aýyrýarlar, onuň täzelenen gyrasyna köpburçly görnüş berilýär, şeýdip gyzyň gaýmasynyň daşky gyýkyndylaryny täzelenen ortaky bölegi bilen tikmek ýerine ýetirilende tebigy egrime kibap bolup çykýar. Agzyň alyn ýeriniň gümmеzi boýunça gowşadyjy kesimleri geçirýärler, burnuň ganatyny armyt görnüşli deşigiň gyralaryndan gat-gat aýyrýarlar. Dodagyň ortaky bölümini gapdal bölekleriniň gyýkyndylaryny biri-biri bilen ortaky çyzyk boýunça ýakynlaşdyryp, öz ýerinde galdyrýarlar.

Ýokarky dodagyň ýarygynda operasiýa geçirilenden soň çaga seretmek.

Operasiýadan soňky döwürde çaga individual (aýrybaşga) seretmek gerek bolýar, ol tikin töwreginde duýdansyzlykda şikesi we olaryň hapalanmagynyň önüni almagyna mümkinçilik berýär. Deriniň masserasiýasyndan gaça durmak üçin dodakdaky tikinleriň çyzygyny sargysyz galdyrýarlar. Çaganyň ýmitlendirilmesine umumy narkozdan açylmadan 2-3 sagat geçenden soňra, eger-de hirurgik bejergisi ýerli agyrysyzlandyrmanyň astynda geçirilen bolsa operasiýadan 1-2 sagat geçeninden soňra başlanýar. Tikinler aýrylýança çagany süzülen göwüs süýdünü çemçejik bilen ýmitlendirmek has gowy bolýar. Tikinler aýrylanyndan soňra çaga enesiniň göwsüne goýulyp bilner ýa-da emzigiň kömegi arkaly ýmitlendirilýär. Emzik ýumşak rezinden kiçijik deşigi bilen uly ölçegli bolmaly. Alawlama keselleri hadysasynyň önüni almak üçin et içine antibiotikler bellenilýär. Tikinleriň spirt bilen öllenilmesi, ýaranyň gündelik arassalanylmasy zerur bolýar. Dodakdaky tikinleri 6-7-nji günde aýyrýarlar. Tikinler näçe ir aýrylsa berkitme şonça kosmetik tarapdan gowy bolýar.



52-nji surat. Ýokarky dodagyň ikitaraplaýyn бүтинleşýн ýarygynda

Limbergiň operasiýasynyň tehnikasy (täri).

a – gyýkyndylaryň emele getirilişi: 1 – daşky üçburçly gyýkyndylar; 2 – dodagyň ortaky böleginde kesijiň çyzygy (liniýasy); *b* – simli plastinka şekilli tikin (3) we dodagyň ortaky bölege bilen gapdal gyýkyndylaryň tikilişi.

Operasiýadan soňky ýarasy adatça ilkinji bitip başlaýar, şeýle hem bolsa 2-6% ýagdaýlarda tikinleriň doly dargamasy synlanýar, bu ýagdaý ikilenç operasiýa etmegi talap edýär.

Ýokarky dodakda korrektirleýji operasiýalarynyň geçirilýän wagty. Eger-de operasiýadan soň dodagyň emele gelen bertikli defor-

masiýasy onuň funksiýasynyň (işiniň) bozulmasyny döredýän bolsa ýa-da çaganyň ýüzüni betgelşik edýän bolsa, onda korrrektirlemesini ilkinji plastikadan 1-1,5 ýyl geçeninden soň geçirmek maslahat berilýär. Gyzyň gaýmasynyň o diýen bir uly bolmadyk deformasiýasynyň dikeldilmegini mekdep ýaşyndan öň geçirýärler. Agyz boşlugynyň alyn ýeriniň ýeterlikli bolmazlygy ortodontiki apparatlary götermäge päsgel berýär. Agyz boşlugynyň alyn ýeriniň kemala getirilmegi ortodont lukmany bilen ylalyşyga gelinme boýunça, 2-3 ýaşdan soň, ýaş boýunça ýüz skeletiniň ösüşiniň haýallanmasyndan soňra maslahat berilýär.

5. Kentlewügiň dogabitdi ýarygy (palatoschisis, palatum fissum, uranoschisis)

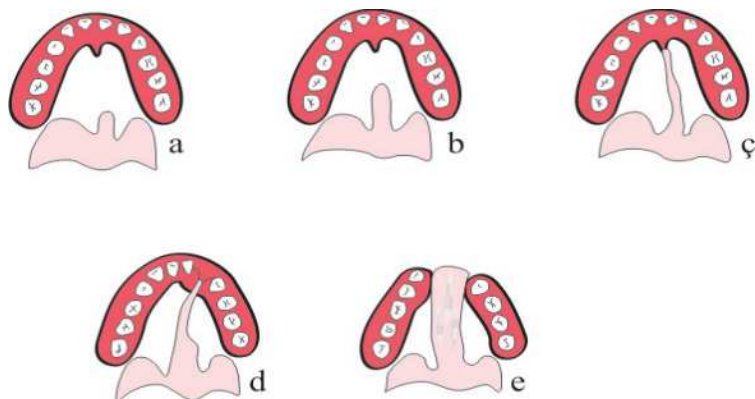
Kentlewügiň dogabitdi ýarygy takmynan 1000-1200 doglan çaganyň diňe birinde duş gelýär, ol bolsa bu dogabitdi ýetmezçiligiň özülgere garanda uly selçenligini tassyklaýar.

Kentlewügiň ýarygynyň döremegi kentlewük ösüntgileriniň ösmeginiň saklanmasy bilen düşündirilýär, şonuň netijesinde olar azala (vomer) ýetmeýärler we olaryň birleşmesi bolup geçmeýär. Kentlewügiň ösmeginiň saklanmasy wagtyna baglylykda kentlewügiň doly däl we бүтінлейін (doly) ýaryklaryny tapawutlandyrýarlar. Kentlewügiň doly däl görnüşli ýaryklary äňň öňki gyrasyna ýetmeýärler. Kentlewügiň бүтінлейін (doly) görnüşli ýaryklary äňň alweolýar ösüntgisiniň ýarygy bilen ýüze çykýar. Kentlewügiň бүтінлейін (doly) ýarygy ýokarky dodagyň ýarygy bilen utgaşykly döreýär.

Kentlewügiň birtaraplaýyn we ikitaraplaýyn ýaryklaryny tapawutlandyrýarlar. Kentlewügiň ikitaraplaýyn бүтінлейін (doly) ýaryklarynda ýarygyň merkezinde azal (vomer) we hoanalar görünýärler. Şonuň bilen birlikde äňň kemter ösendigini, ýumşak kentlewügiň keltelmesini we kemter ösendigini bellemek bolýar.

Kentlewügiň doly däl ýarygy ýygy-ýygýdan ýumşak kentlewügi-ne бүтінлей ýaýraýar. Kāwagt diňe kiçi dil (uvula) ýarylan bolýar.

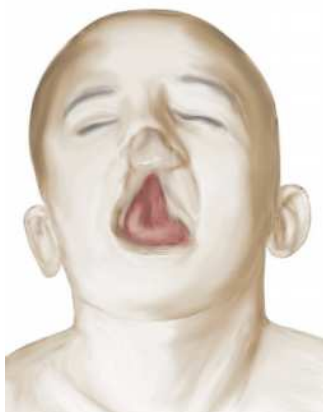Birnäçe ýagdaýlarda ýumşak kentlewügiň we gaty kentlewügiň doly däl ýarygy bolýar (53-nji surat).



53-nji surat. Kentlewügiň ýaryklarynyň görnüşleri.

a – kiçi diliň ýarygy, ýumşak kentlewük gysgalan, gizlin süňk defekti; b – ýumşak kentlewügiň ýarygy; ç – ýumşak kentlewügiň we gaty kentlewügiň doly däl ýarygy; d – kentlewügiň birtaraplaýyn бүтинлеýин (doly) ýarygy; e – kentlewügiň ikitaraplaýyn бүтинлеýин (doly) ýarygy.

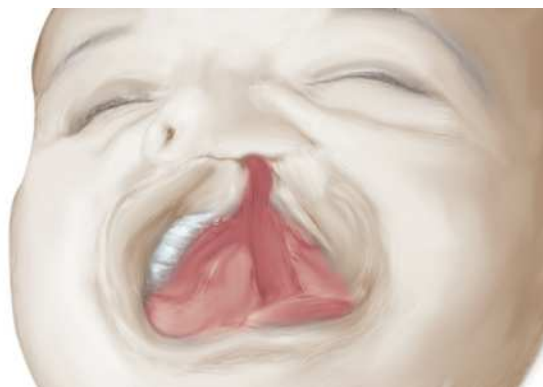
Ýumşak we gaty kentlewügiň бүтинлеýин (doly) ýarygyny kesgitlemek kyn bolmaýar (54-nji surat).



54-nji surat. Ýumşak we gaty kentlewügiň бүтинлеýин (doly) ýarygy.

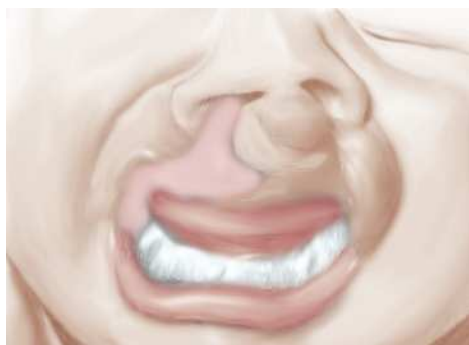Kentlewügiň we äniň alweolýar ösüntgisiniň бүтинлеýин (doly) ýaryklarynda has agyr anatomiki bozulmalar göze ilýär, sebäbi olar ýokarky dodagyň ýarygy bilen utgaşyklykda bolýar. Kentlewügiň

we alweolýar ösüntgisiniň бүтинleýin (doly) ýaryklary kentlewügiň öňki böleginde alyn diş süňki bilen kentlewük plastinkasynyň ara-çägi boýunça geçýärler we ikinji alyn diş ýa-da birinji we ikinji alyn dişleriň aralygy boýunça alweolýar ösüntgisine ýaýraýarlar. Şol sebäpli hem birtaraplaýyn we ikitaraplaýyn ýaryklary tapawutlandyrýarlar. Ýokarky dodagyň, alweolýar ösüntgisiniň we kentlewügiň birtaraplaýyn ýarygynda azalyň (vomer) esasy garşy tarapynda duran kentlewük plastinkasynyň gyrasy bilen baglanyşykly bolýar. Şonuň bilen birlikde et deňagramlylygynyň bozulmagy netijesinde äňň alweolýar ösüntgisiniň deformasiýasy bolup geçýär. Sagdyn tarapdaky alweolýar ýaýy bolsa gönelen ýaly bolýar, äňň gapdal böleklerinde onuň insizlenmegi belenilýär (55-nji surat).



55-nji surat. Kentlewügiň, alweolýar ösüntgisiniň we ýokarky dodagyň birtaraplaýyn бүтинleýin (doly) dogabitdi ýarygy.

Kentlewügiň, alweolýar ösüntgisiniň we ýokarky dodagyň ikitaraplaýyn бүтинleýin (doly) dogabitdi ýaryklarynda alyn diş süňki erkin anatomiki emele gelmesi hökmünde kesgitlenýär we onuň yzky bölekleri azala (vomer) geçýärler. Onuň esasy erkin ýerleşýär we kentlewük plastinkalary bilen baglanyşykly bolmaýar. Beýle çagalarda alyn diş süňki adatyça aýdyň öňe çykan ýagdaýda bolýar, käbir halatlarda bolsa özüniň töweregi boýunça öwürülen bolýar, äňň alweolýar ýaýynyň gapdal bölekleri orta çyzyga tarap süýşen bolýarlar. Alyn diş süňkünde filtrum we burnuň germewiniň deri – kekirdewük böleginiň dokumalary ýeterlik derejede ösmedik bolýarlar (56-njy surat).



56-njy surat. Kentlewügiň, alweolýar ösüntgisiniň we ýokarky dodagyň ikitaraplaýyn бүтінлеýин (doly) dogabitdi ýaryklary.

Öz wagtynda hirurgiki bejerilmedik halatynda çaga boý aldygyça äňiň deformasiýasy güýçlenýär. Kentlewügiň dogabitdi ýarygynda käbir çagalarda äňiň ähli bölekleriniň dogabitdi ýeterlik ösmändigini synlamak bolýar (mikrognatiýa).

Kliniki tejribede kentlewügiň ýaryklarynyň diagnozy goýlanda şu aşakdaky klassifisirilenmeden peýdalanýarlar:

1. Ýumşak kentlewügiň dogabitdi ýaryklary: a) gizlin; b) doly däl; ç) бүтінлеýин (doly).

2. Ýumşak we gaty kentlewügiň dogabitdi ýaryklary: a) gizlin; b) doly däl; ç) бүтінлеýин (doly).

3. Ýumşak we gaty kentlewügiň, alweolýar ösüntgisiniň dogabitdi бүтінлеýин (doly) ýaryklary (birtaraplaýyn we ikitaraplaýyn).

4. Alweolýar ösüntgisiniň we gaty kentlewügiň öňki böleginiň dogabitdi ýaryklary: a) doly däl (birtaraplaýyn ýa-da ikitaraplaýyn); b) бүтінлеýин (birtaraplaýyn we ikitaraplaýyn).

Kentlewügiň dogabitdi ýaryklary ýokarky dodagyň ýaryklary bilen utgaşyklykda gelýärler. Şeýlelikde, dodagyň ýaryklarynyň dürli-dürli görnüşleri kentlewügiň ýaryklarynyň her hili görnüşleri bilen utgaşykly gelip bilerler.

Kentlewügiň ýaryklarynyň kliniki ýüze çykması onuň uzynlygynyň aralygyna bagly bolýar – ýaryk näçe uly bolsa, şonça hem ol aňladylan. Köplenç ata-ene çagasynyň näsaglygy barada zeýrenýärler, suwuk iýmit çaganyň burnundan dökülýär, ol tiz-tizden

düwünýär. Agyr ýagdaýlarda çagany göwüs bilen emdirmegi ýerine ýetirip bolmaýar.

Açyk burun boşlugynyň durnukly gyjyndyrmasy we şikeslenmesi kadaly dem alyşyň bozulmasyna we dem alyş ýollarynyň infisirlenmesine ýardam edýär. Süýdüň howa bilen sorulmasy pnewmoniýany (öýken alawlama keselini) döredýär. Gulagyň ortaky böleginiň ýgy-ýgydan kesellemesine gözegçilik etmek bolýar. Eşidiş turbasynyň (ýewstahiýew turbasynyň) we gulak perdesiniň zaýlanmasy netijesinde eşidiş ukybynyň ep-esli peselmesini bellemek bolýar, ol bolsa öz gezeginde sözleýşiň formirlenmesine (kämilleşmesine) täsir edýär, keselli maňňyldap (burnuna salyp) düşnüksiz gepleýär.

Çagalarda görkezilen ýetmezçilikleri iki ýol bilen ýok etmek mümkin – konserwatiw we operasiýa arkaly. Bejergi konserwatiw çärelerden başlanýar. Bar bolan ýarygy ýapmak üçin ýörite plastmassaly obturatorlary (ýapyjylary) ulanýarlar, olar agyz boşlugyny burun boşlugyndan çäklendirýärler we ýymitiň burun boşlugyna düşmegine päsgel berýärler. Çaganyň ýaşasýynyň birinji günlerinden başlap ýüzýän obturatorlary ulanmak mümkin. Obturatorlary dakynma (göterme) kadaly ýymitlendirmesine we hakyky sözleýiş ukyplarynyň ösmegine ýardam edýär.

Radikal (üzül – kesil) bejermesi kentlewügiň ýetmezçiliklerini (defektini) plastiki operasiýasy arkaly ýok etmekden durýar. Operatiw bejergisiniň has oýlanyşykly (rasional) wagty çaganyň 2-4 ýaşlary hasaplaýarlar, sebäbi kentlewügiň ýaryklarynda irki operasiýa geçirilende çagalarda ýörite bejergi geçirilmezden tapawutlykda eşidişiň gowulanmasy bolup geçýär we kemter ösen ýumşak kentlewügiň atrofiýasynyň, etleriniň keltelmesiniň progressirlenmeginiň önüni almaga kömek edýär.

Kentlewügiň ýetmezçiligini ýok etmek çaganyň kadaly sözleýişini üpjün etmeýär. Logopediň çaga bilen sapak geçirmegi zerur gerek bolýar, ony çaganyň gepläp başlanyndan, operasiýadan ön başlaýarlar we uranoplastikadan soň hem 1,5-2 ýylyň dowamynda dowam etdirilýär. Çaga logopediň sapagy bilen birlikde ortodontiki bejergisi hem geçirilýär, ol dişleriň nädogry ösüşlerini we äniň deformasiýasyny ýok etmäge gönükdirilýär.

Kentlewügiň ýaryklarynda olaryň anyklanmasyna, goýulan diagnozyna we çagalaryň ýaşyna baglylykda plastiki operasiýalaryň geçirilmesiniň görkezmeleri aýrybaşga kesgitlenmelidir. Birnäçe klinikalarda ýumşak we gaty kentlewügiň бүтінлеýin (doly) ýarygynda plastiki operasiýany çagalaryň dürli ýaşlarynda geçirýärler; ýumşak kentlewüginde bir ýaşa çenli wagtda operasiýany geçirýärler, gaty kentlewüginin ýarygyna bolsa 5-6 ýaşda we ondanam uly ýaşda hirurgik bejergisini ýerine ýetirýärler. Her hili nukdaýnazarlara garamazdan gaty kentlewügiň ýaryklaryny mekdep ýaşyna ýetmedik çagalarda hirurgik bejergisini tamamlamaly diýip, lukmanlaryň köpüsi hasap edýärler.

Çaganyň has irki ýaşynda geçirilýän uranoplastika maksadalaýyk däl, sebäbi ol äniň ösmeginiň yza galmasyna we dişleriň gysylmasynyň (prikus) bozulmasyna getirýär.

Hirurg stomatolog lukmany, pediatri (çaga lukmany) we anesteziolog bilelikde çagany operasiýa taýýarlaýarlar.

6. Kentlewügiň ýaryklarynda plastiki operasiýalar (uranoplastika)

Operasiýanyň görkezmeleri: kentlewügiň бүтінлеýin (doly) we doly däl (birtaraplaýyn ýa-da ikitaraplaýyn) ýarygy.

Syrkawyň operasion stolda ýatys ýagdaýy: arkasyna, kellesi stolun gyrasyndan aňry örän arkan gysardylan.

Operasiýanyň maksady: 1) kentlewügiň ýarygynyň hemme uzynlygyny ýapmak; 2) ýumşak kentlewügi uzaltmak we hereketini gazanmak; 3) bokurdagyň agyz bölegini (mesopharinx) daraltmak. Bularyň hemmesi kentlewügiň kadaly funksiýasyny (işini) döretmek we sözleýişni kämilleşmegi üçin zerur gerek bolýar.

Agyrysyzlandyрма: ýerli agyrysyzlandyрма ýa-da umumy agyrysyzlandyрма (narkoz). Çuň bolmadyk narkozda kentlewügiň hemme üsti boýunça we ýarygyň gyrasy boýunça 0,25% nowokainiň ergini bilen goşmaça infiltrasion agyrysyzlandyrmasyны ýerine ýetirýärler, sebäbi sanjyp dokumalara nowokain goýberilende (inýeksiýa) gan akması azalýar. Infiltrasion agyrysyzlandyrmasyны geçiriji (töwe-

rekleyin) agyrsyzlandyrmasy (anesteziýasy) bilen üstüni ýetirýärler – alyn we uly kentlewük deşiginiň töwereklerine 0,5% nowokainiň erginini goýberýärler (inýeksiýa).

Limbergiň radikal (üzül-kesil) uranoplastikasy

A.A.Limberg 1926-njy ýylda kentlewügiň ýarygynyň üzül-kesil (radikal) plastikasynyň ýerli dokumalar arkaly amala aşyрма usulyny işläp taýýarlaýar.

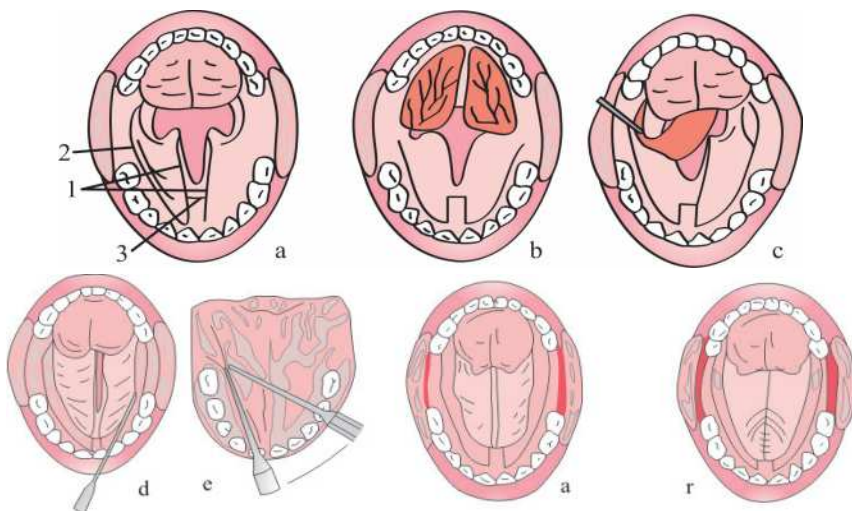
Agzy giňeldijiniň kömegi bilen agzyň boşlugyny maksimal açylmasy ýagdaýynda berkidýärler. Ýöriteleşdirilen agyz giňeldijisiniň bolmazlygynda dili tikip, ýüpek ligaturasy (sapagy) we egri şpatel bilen berkidýärler. Ýaňagyň nemli bardasyny sowmak üçin hem egri şpateli ulanýarlar. Ýiti bir dişli gaňyrçagyň kömegi bilen ýarylan kiçi diliň (uvulae) gyrasyny gezekli-gezegine berkidýärler.

Operasiýanyň tehnikaýy (57-nji surat).

1. Operasiýany ýarygyň gyrasy boýunça kentlewügiň nemli bardasynyň 3-4 mm giňligi (inligi) bolan zolagyny kesip aýyrmakdan başlaýarlar (a). Kentlewügiň ýarygynyň gyalaryny täzelemegi ýerine ýetirmek, nemli bardasyny kesip aýyrmak bilen däl-de, defektiň (ýarygyň) hemme gyalarynyň çyzygy (liniýasy) boýunça dokumalary kesip geçmek bilen amala aşyrmak peýdaly bolýar. Ujy ýiti timarlanan (ýylmanan) skalpel (hirurgiýa gezligi) bilen (has gowusy göz skalpeli bilen) defektiň gyrasy boýunça uzaboýuna kiçi diline (uvulae) tarap kesiş geçirýärler. Şonuň bilen birlikde skalpeliň ýüzi ýumşak kentlewügiň tekizligine parallellikde öwrülen bolup, ony iki listoga bölýär.

2. Garynlak skalpel bilen äniň alweolýar gyrasynyň uzaboýuna kesiş geçirýärler. Skalpeliň ýiti gyrasy dişlere 45° burçy astyna alnan, kesişi gaty kentlewügiň süňk bölegine çenli alyp barýarlar. Soňky dişiň (1-nji ýa-da 2-nji azy dişiň) distal gyrasynyň derejesinden başlap, äniň alweolýar ösüntgisiniň içki üsti boýunça 2-3 mm diş etinden aralykda sagdan we çepden kesişleri geçirýärler. Bu kesişleriň öňdäki uçlaryny öňdäki gyýkyndysynyň emele getiriliş usulyna baglylykda gyýak dişiň çukurjygyna (lunkasyna), gapdal alyn dişine ýa-

-da ortaky çyzygyna çenli ýetirýärler. Ýarygyň gyrasyny täzeleýän kesişleri kese kesiş bilen birleşdirýärler, ol ýarygyň başlanýan ýerinden birnäçe millimetr önünden geçýär (b).



57-nji surat. A.Limbergiň radikal uranoplastikasy.

a) kesişleriň çyzygy (liniýasy):

1 – ýarygyň gyralaryny täzeleýän kesimler; 2 – gapdal kesişi; 3 – keseligine kesiş;
b) emele getirilen gyýkyndylar towlanyp açylan; ç, d – interlaminar osteotomiýasynyň tapgyrlary we bokurdagyň ortaky böleginiň daraltmasy; e) interlaminar osteotomiýasynda isgenäniň (dolotonyň) durýan orny (punktir we ugur görkezgiç isgenäniň hereketiniň ugruny görkezýärler); ä) tikiňler goýulýança gyýkyndylaryň durýan orny; f- gyýkyndylaryň gyralarynyň tikilişi.

3. Defektiň (ýarygyň) görnüşine (formasyna) baglylykda öňdäki gyýkyndylary biçýärler. Nemli-süňk üsti gabykdan durýan gyýkyndylary gapdal kesişleriň tarapyndan ýarygyň gyralaryny süňkiň yzky gyrasyna we kentlewügiň uly deşigine çenli göni giň raspator bilen gat-gat aýyrýarlar.

4. Insiz isgene (doloto) bilen kentlewügiň uly deşiginiň (foramen palatinum majus) yzky içki gyrasyndan bölegini bir we beýleki tarapyndan kesip aýyrýarlar (rezeksiýa), şeýdip bu deşigi ýarym halka öwürýärler we damar-nerw dessejigini boşadýarlar. Bu bolsa gaty kentlewügiň gyýkyndysyny damar-nerw dessejigi bilen yza we içe süýşürmäge mümkinçilik berýär.

5. Bokurdagyň (pharynx) agyz bölegini daraltmak üçin (mezo-faringokonstriksiýa) gaty kentlewükde kesişi yza dowam edýärler (ç, g), soňra eňeğiň alweolýar ösüntgisiniň içki üstünde soňky dişiň golaýynda kesişi dikligine aşak geçirýärler. Bokurdagyň ýanyndaky giňişligiň kletçatkasy kütäkleýin gat-gat aýrylýar, ýaranyň içinde iç gapdal ganat görnüşli etiň (m.pterygoideus medialis) öňdäki içki gyrasy görnüp durýar. Bokurdagyň gapdal diwaryny iki tarapy boýunça içe süýşürýärler.

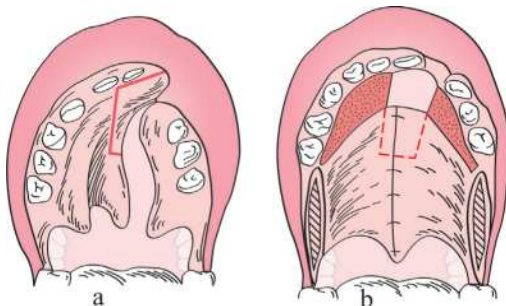
6. Ýumşak kentlewügiň etleriniň gaty çekilmesini azaltmak maksady bilen interlaminar osteotomiýasyny geçirýärler. Şundan ötri inçe göni isgenäni (giňligi 15-20 mm) uly kentlewük deşiginiň ýakyn daş gapdalynda oturdýarlar, isgenäniň tutawajyny garşy tarapyndan kiçi azy dişleriň ýokarsynda (d) we çekiçjik bilen gowşak urmak arkaly isgenäniň uýy bilen alweolýar ösüntgisiniň içki üstüniň kortikal plastinkasynda kertme edýärler. Soňra isgenäniň ujuny süňke diräp, tutawajy içe sowýarlar we ony merkezi alyn dişleriň üstünde ornaşdyrýarlar. Ýumşak dokumalaryň arasyndan ganat görnüşli ösüntgisiniň (processus pterygoideus) gaňyrçagy (hamulus pterygoideus) elläp görülýär we isgenäni onuň daşyndan ganat görnüşli kesigi (incisural pterygoidea) arkaly ganat görnüşli çukurjygyna (fossa pterygoidea) tarap gönükdirýärler. Soňra emele gelen süňk ýşyna isgenäniň ýerine giň göni raspator girizýärler we ryçag şekilli hereketleri ýa-da basyş arkaly ganat görnüşli ösüntgisiniň iç gapdal plastinkasyny (çep we sag) içe syndyrýarlar (jaýyrýarlar). Şeýdip ganat görnüşli ösüntgisiniň iç gapdal plastinkasyndan etleriň (mm. tensor veli palatini, constrictor pharyngis superior) gaty çekilmesini peseldýärler.

7. Ýumşak kentlewügiňe örän inçe ketgut bilen gatma-gat tiki goýulýar. Gaty kentlewügiň gyýkyndylarynyň gyalaryny düwünli ýa-da II-görnüşli ketgut tikiň bilen ýakynlaşdyrýarlar (e, j).

8. Bokurdagyň ýanyndaky giňişligine ýodoformly tampon girizýärler. Kentlewügiň hemme üstüni ýodoformly hasa (marlýa) we çalt gataýan plastmassadan ýa-da selluloiddan ýasalan gorag plastinkasy bilen ýapýarlar. Şu maksat bilen çalt sowap gataýan plastik “stirakril” ulanýarlar. Preparat poroşokdan we suwuklykdan durýar. Poroşogy suwuklyga goşup, garyndyny hamyra meňzeş konsistensiyasyna çenli

eltýärler. Taýýarlanan massany kentlewügiň we äňiň dişiniň üstünden seýik goýýarlar, eliň barmaklary bilen basýarlar we plastinkany emele getirýärler, ol çalt gataýar. Ony ýaranyň doly epitelizasiýasyna çenli göterýärler. Plastinka dişleri berk gurşap alyp, olaryň üstünde saklanýar.

Eger-de kentlewügiň ýarygy öňdäki böleginde giň bolup, kentlewük yza süýsürilende, onuň öňdäki bölümini aýaklyja nemli – süňk üsti gabykly gyýkyndysy bilen ýapýarlar (58-nji surat).



58-nji surat. Nemli-süňk üsti gabykly gyýkyndysyny serpidirip kentlewügiň ýarygynyň öňdäki bölegini ýapmak usuly.

a - nemli-süňk üsti gabykly gyýkyndysy biçilen; *b* - gyýkyndy garşy tarapdaky kentlewügiň plastinkasynyň üstüne serpidirililen we kentlewügiň nemli-süňk üsti gabykly gyýkyndysyna fiksirlenen.

Kentlewük gyýkyndylarynyň burun üstlerinde epitelial örtükleriniň bolmazlygy we bu ýaralaryň ikinji bitip başlamagy gyýkyndylaryň uzynlygyny gysgaldýar we kentlewügiň uzynlygyny kiçeldýär. Bu gaýraüzülmekligiň önüni almak üçin A.A.Limberg 1952-nji ýylda çiginden ýa-da butdan erkin ýuka deri gyýkyndylary alyp, kentlewügiň gyýkyndylarynyň ýara üstlerine göçürip oturtmak usulyny amala aşyrýar. Deri oturtmanyň (gyýkyndynyň) ululygy we göçürip oturtmanyň usuly ýarygyň görnüşine bagly bolýar. Ýumşak we gaty kentlewügiň ýaryklarynda gapdalyndaky kesişler arkaly nemli-süňk üsti gabykly gyýkyndylarynyň gat-gat aýrylmasyny geçirýärler. Ýuka 20x30 mm ölçegli deri transplantatlary kentlewügiň gyýkyndylarynyň aşagynda emele gelen köweklerinde ýerleşdirip goýýarlar we hasaly tampon ýa-da gorag plastinkasy bilen berkidýärler.

Kentlewügiň plastikasyndan soňky gaýraüzülmeler

Gaty we ýumşak kentlewügiň araçägindäki ýaranyň gyralarynyň biri-birinden aýrylmagy operasiýadan soňky has ýygy-ýygdydan duş gelýän gaýraüzülmeleridir. Bu bolsa operasiýa wagtyndaky goýberilen ýalňyşlyklaryň netijesidir (damar dessejikleriniň erbet çykaryl-masy, nädogry ýerine ýetirilen interlaminar osteotomiýasy).

Ýeke-täk halatlarda dokumalaryň giňişleýin şikeslenmesi ýa-da olaryň operasiýadan soňky sargy tarapyndan güýçli gysylmagy zerarly gyralaýyn ýa-da bölekleýin nemli süňk üsti gabyklarynyň gyralarynyň ýa-da bölekleýin nekrozy synlanylýar. Gysgalan az hereketli bolan kentlewük hem gaýraüzülme hökmünde hasaplanylmalydyr. Gepleşigiň seslerini açyk-aýdyň aýtmak üçin ýumşak kentlewük hereketlikli, ýeterlikli uzyn bolmalydyr, gepleşikde bolsa, kentlewük - bokurdak böwediniň doly suratda ýapylmasyny üpjün etmelidir. Kentlewügiň ýarygynyň giňligini we uzynlygyny dogry hasaba alyp, operasiýany meýilnamalaşdyrmak operasiýadan soňky gaýraüzülmeleriň görterimini azaldýar.

Kentlewükde geçirilýän korrektirleýji operasiýalar

Kentlewükde gaýtalan operasiýasynyň görkezmesine delil bolup gaty kentlewügiň yzky böleklerinde ýa-da gaty we ýumşak kentlewügiň araçägindäki deşik hyzmat edýär. Gysgalan ýumşak kentlewügi haçan-da gepleşik artikulyasiýasy bokurdagyň yzky diwarynyň etleri tarapyndan düzedilmeýän halatlarynda gaýtalan operasiýasyna görkezme bolup biler. Gaty kentlewügiň öňdäki üçden birindäki uly bolmadyk deşik, eger-de ol burun boşlugyna tarap suwuk iýmitiň geçmegine sebäp bolmaýan bolsa, onda ol gaýtalanýan operasiýa üçin görkezme bolup bilmez, sebäbi gepleýiş artikulyasiýasynyň dogry türgenleşmesinde olar howa akymynyň ugruna täsir etmeýärler we sözleýiş ses yrgyldylaryny üýtgetmeýärler.

Operasiýanyň uzaklykdaky netijeleri 80-90%-de gowy bolýar (A.A.Limberg we beýlekiler). Tikinleriň we defektiň bölekleyin dargamasy 8-20% ýagdaýlarda gabat gelýärler, olar birinji operasiýadan 6-12 aýdan soň operasiýa arkaly ýapmaga talap edýärler.

Gaty we ýumşak kentlewügiň araçägindäki defektleri gaýtalanýan uranoplastikasy bilen ýok edýärler. Kentlewügiň öňdäki bölegindäki defektleri ýapmak üçin ýerli dokumalary ulanyp plastiki operasiýasy ýerine ýetirilýär.

Uranoplastika operasiýasyndan soň çaga seretmek

Operasiýadan soň äňe selluloidiň assetondaky ergininde ýada akrilden ýada çalt gataýan plastmassadan bolan ergin siňdirilen hasanyň birnäçe gatyndan taýýarlanan goraýjy plastinka geýdirilýär. Eger-de plastinka süýt dişlerinde ýaramaz saklanýan bolsa ýada çalşymlaýyn dişleriň gysylmasy bolsa, ony çalt gataýan plastmassadan emele getirip, täze ýere geçirip bolar. Bu bolsa plastinkany kelle telpejigine berkitmäge mümkinçilik berýär.

Ýarada asudalygy döretmek üçin operasiýadan soňra 10 günläp geplemezlik tertip – düzgüni bellenilýär. Operasiýadan soňra her gün agyz boşlugy kaliýniň permanganatynyň 1:5000 gatnaşygyndaky ýyly suwdaky ergini bilen arassalanýar. Operasiýadan soňky 7-9-njy günlerde ilkinji sargynyň çalyşmasy geçirilýär, şol wagt tikinler hem aýrylýar. Ýarany gaýtadan daňma her 2-3 günden geçirilýär.

Operasiýadan soň çaganyň dogry geplemegini ýola goýmak örän zerur bolup durýar. Gorag plastinkasynyň iç ýüzüne onuň ýumşak we gaty kentlewügiňiň yzky bölekleriniň dokumalaryny ýokarlygyna gyşarar ýaly edip ýelmeşiji hamyrmaýa goýulýar. Bertikleriň tekizlendigiçe hamyrmaýanyň galyňlygy artdyrylýar. Operasiýadan soňra plastinkany çaga 10 güne çenli göterýär. Naharlanma wagtynda, logoped bilen sapakda we ukuda ýatan wagty plastinkanyň aýrylmagyna rugsat edilýär.

Operasiýadan soňra çagalar ýokumly suwuk iýmit bilen naharlanylmaladyr. Operasiýadan soňky döwürde çagalara ýörite nahar (bi-

rinji günde - çaý, kisel, çig towuk ýumurtgasy, miwe şireleri, gaýmak, soňra gaýnadylan etiň çorbasy, suwuk aş, sürtüp geçirilen çorbalar) bermeli. Aýap goraýan berhiz saklamak 4 hepdäniň dowamynda – kentlewügiň ýarasy doly gutulýança ulanylýar. Her bir nahar kabul edilenden soňra günde 4-5 gezek agyz boşlugyny ýuwup çäýkamak zerur bolýar.

Operasiýadan soňky döwürde logoped bilen okuw geçmek dowam etdirilýär.

7. Makrostomiýa

Makrostomiýa – hetdenaşa giň agyz yşy diýip, ýüzün keseligine ýarygyny atlandyrýarlar, ol agzyň burçunyň we ýañagyň ýumşak dokumalarynyň defekti (ýetmezçiligi) bolýar. Ösüşde bolýan bu nädogrulyk “uly agyz” hökmünde görünýär.

Agyr ýagdaýlarda ýaryk gulaga çenli ýetip, etleriň ýetik ösmezligi bilen kämahal ýüzüň ýarymynyň ählisinde birlikde geçmegi mümkin. Makrostomiýada çaganyň ýüzüni betgelşik etmezden başga-da tüýkülik akması sebäpli çaga deriniň gyjyndyrmasyndan ejir çekýär, sebäbi agzyň burçy hemişe açyk bolýar. Makrostomiýa gulak çukurjygynyň dogabitdi ýetmezçiligi bilen ýgy-ýgydan utgaşýar.

Makrostomiýada Drahteriň plastiki operasiýasy

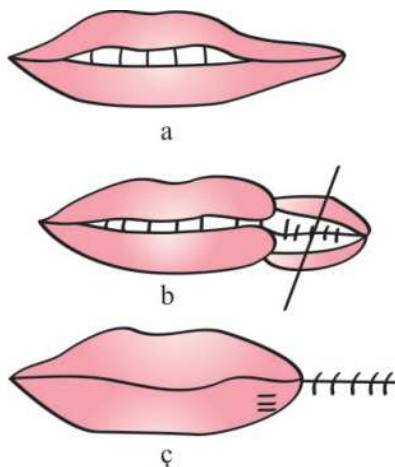
Operasiýanyň görkezmeleri: ýüzüň dogabitdi kese gapdal ýarygy. Operasiýany köplenç bir ýaşly we uly ýaşly çagalarda geçirýärler.

Syrkawyň operation stolda ýatys ýagdaýy: arkasyna ýatyrylýar.

Operasiýanyň maksady: agzyň burçunyň we ýañagyň ýumşak dokumalarynyň özara anatomiki gatnaşyklaryny dogry dikeltmek.

Agyrýsyzlandyrma: ýerli agyrýsyzlandyrma (infiltrasion anesteziýa, 0,5% nowokainiň ergini ulanylýar).

Operasiýanyň tehnikasy (60-njy surat). Ýaranyň ýokarky we aşaky ýarymynda ýaňagyň deri bölegi we nemli bardasynyň araçägi boýunça kesimleri geçirýärler. Dokumalary ýiti ýol bilen bölýärler, agzyň aýlawly etiniň ýokarky we aşaky bölekleri (fragmentleri) bölünýärler. Agzyň sagdyn ýarymynyň uzynlygyny ölçäp, agzyň burçunyň emele geljek ýerini takyklaýarlar.



60-njy surat. Makrostomiýada Drahter boýunça operasiýa.

a–ýarygyň uzaboýuna deriniň kesimi geçirilýär, gyzyl gaýmasy kesip aýrylýar, ýokarky dodakda artykmaç nemli bardasy galdyrylýar; aşaky dodakda ölçäp laýyk gyýkyndy kesip aýrylyp, meýdança emele getirilýär;

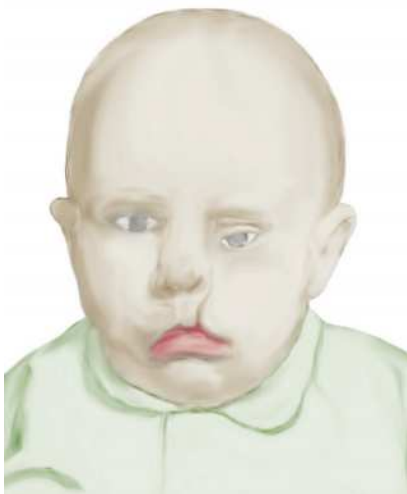b–agzyň aýlawly eti we deri asty kletçatkasy mobilizlenen we ketgut tikiňleri bilen tikilen; *ç* – agzyň burçy emele getirilen, ýaranyň bölegi (gyzyl gaýmasy we derisi) kapron düwünli tikiňler bilen tikilen.

Şonuň deňinde aşaky dodagyň nemli bardasynyň bölegini kesip aýyrmak bilen meýdança emele getirilýär. Soňra ýarygyň ýumşak dokumalaryna gatma-gat tikiňleri goýýarlar. Ilki agzyň nemli bardasyny ketgutly tikiňleri bilen tikýärler, soňra agzyň aýlawly etine tikiň goýýarlar. Agzyň burçunyň bir görnüşe getirilmegine uly üns berilýär. Ýokarky dodagyň gyzyl gaýmasyndan gyýkyndy biçýärler we ony aşak öwürmek bilen aşaky dodakda öňürti emele gelen meýdançasyna aýratyn ketgut tikiňleri bilen tikýärler. Şonuň netijesinde ol agzyň burçuny düşeyär. Derä №000 kapron bilen kosmetiki düwünli tikiňler goýulýar. Tikiniň çyzygyny ýaşyl brilliantyň ergini bilen çäýýarlar.

Gaýraüzülmek: köplenç operasiýanyň tehnikasynyň bozulmaklygy bilen bagly bolýar. Gulakýany tüýkülik mäsiniň akarynyň ýaralanmagy ýa-da sanjylyp tikilmegi mümkin.

8. Koloboma

Koloboma - ýüzüň gyşyk gapdal ýaryklary, olar örän seýrek duş gelýärler. Ýetmezçilik ýokarky dodakdan ýaňak we aşaky gabak arkaly göze gidýär. Ýaryk doly (agyz we burun boşlugyna geçýär) ýa-da bölekleyin (diňe gözüň ýanyndaky ýumşak dokumalary öz içine alýar) bolup biler. Gözüň dokumalarynyň ýetmezçiligi (defekti) seýrek ýagdaýda aşaky gabagyň gyrasyny, älemgoşar perdesini, hususy damar perdesini, torly perdesini, görüş nerwiň diskini (tegelegini) we göz jöwherini gurşap alýar.



61-nji surat. Ýüzüň kolobomasy.

Kolobomada Burianyň operasiýasy

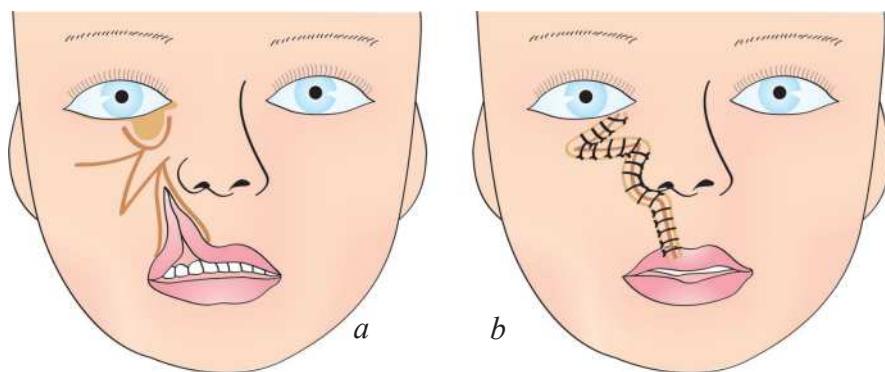
Operasiýanyň görkezmeleri: ýüzüň dogabitdi gyşyk ýarygy. Operasiýa çaga 1-2 ýaşyndaka geçirilýär. Ýüzüň ikitaraplaýyn gyşyk ýarygynda (defektinde) operasiýa iki tarapyndan bir tapgyrda ýerine ýetirilýär, ol oňat kosmetiki netijeligini üpjün edýär.

Syrkawyň operasion stolda ýatys ýagdaýy: arkasyna ýatyrylýar.

Operasiýanyň maksady: ýokarky dodagyň, ýaňagyň we aşaky gabagyň ýumşak dokumalarynyň özara anatomiki gatnaşyklaryny dogry dikeltmek.

Agyrmysyzlandyrma: ýerli agyrmysyzlandyrma (infiltrasion anesteziýa, 0,5% nowokainiň ergini ulanylýar).

Operasiýanyň tehnikasy (62-nji surat). Ýarygyň hemme uzynlygyna aralygy gözüň burçundan ýokarky dodaga çenli kesiş geçirilýär. Ýaňagyň bertikli üýtgän dokumalaryny kesip aýyrýarlar. Ýaňagyň ýumşak dokumalaryny mobilizleýärler. Gözüň hanasynyň burçunyň töwereginde gabagyň nemli bardasynyň çykan gyrasyny kesýärler, içine girizýärler we düwünli tikinler bilen tikýärler. Aşaky gabak bilen ýokarky dodagyň arasyny uzaltmak üçin burnuň esasynda aýajykly deri – deri asty gyýkyndysy biçilýär, ony aşaky gabagyň astynda edilen kesime geçirýärler. Deri asty kletçatkasyna ketgut bilen düwünli tikinlerini goýýarlar, derini №000 kapron ulanyp, düwünli tikinler bilen tikýärler.



62-nji surat. Kolobomada Burianyň operasiýasynyň shemasy.

a - dokumalaryň biçmesi; *b* - operasiýa tamamlanan.

Ýokarky dodagyň deformasiýasyny Wo-Ternowskiniň ýa-da Mezerýeriň usuly boýunça ýok edýärler.

Gaýraüzülmeklik: tikinleriň dargamasy, gelşiksiz bejergi we gödek bertikleriň emele gelmegi, gazanylan kanagatlanarsyz kosme-

tiki netije. Bu gaýraüzülmeler dogabitdi ýetmezçiligiň ýaramazlygy, ylaýta-da ikitaraplaýyn zaýalanmasy hem sebäp bolup biler.

9. Dodagyň goşalanmasynda (Labium duplex) geçirilýän operasiýa

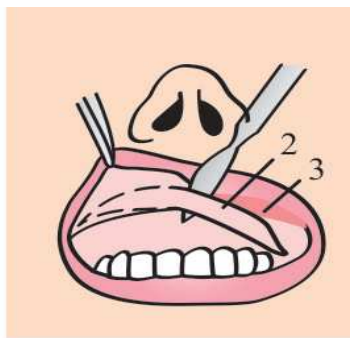
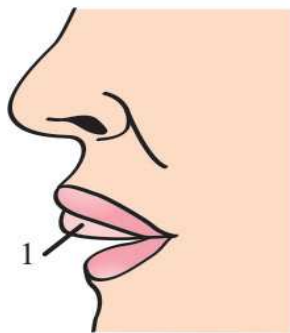
Operasiýanyň görkezmeleri: dodagyň goşalanmasynyň barlygy, şonda dodagyň (köplenç ýokarky) nemli bardasynyň epini gyzyl gaýmasynyň aşagyndan öňe çykyp durýar.

Syrkawyň operasion stolda ýatys ýagdaýy: arkasyna ýatyrylýar.

Operasiýanyň maksady: dodagyň artyklyk edýän dokumalaryny kesip aýyrmak.

Agyrlysyzlandyрма: nowokainiň 0,5% suwuklygy bilen ýerli agyrsyzlandyрма, infiltrasion anesteziýa.

Operasiýanyň tehnikasy (63-nji surat). Ýokarky dodagyň nemli bardasynyň öňe çykyp duran ýerini (pökgermesini) iki sany duşuşýan (galtaşýan) ýarymaý görnüşli kesim arkaly kesip aýyrýarlar, hökmany artyklyk edýän nemasty kletçatkasyny nemasty mázleri bilen bilelikde aýyrýarlar. Defektiň (kemçiligiň) esasyyny dodagyň etine ketgut tikinleri bilen tikýärler, nemli bardasynyň kesiminiň gyralaryna düwünli ýüpek tikinleri goýulýar.



63-nji surat. Dodagyň goşalanmasynda operasiýanyň tehnikasy.

1 - goşa dodak; dodagyň goşalanmasynda punktir bilen nemli bardasynyň kesiminiň çyzygy (liniýasy) görkezilen; 2 - nemli bardasynyň gyýkyndysy bölünen; 3 - dodagyň etiniň üsti açylan.

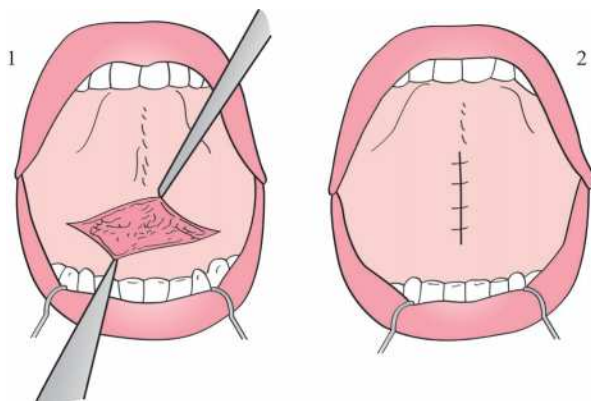
10. Diliň uýanyň gysgalmasynda geçirilýän operasiýa

Diliň uýany (frenulum linguae) - orta çyzyk boýunça gidýän we agyz boşlugynyň düýbünü diliň aşaky üsti bilen birleşdirýän agyz boşlugyndaky nemli bardasynyň epini. Diliň uýanyň dogabitdi gysgalmasy emýän çaga ejesiniň göwsüni sormasynda we sözleýşinde päsgelçilik döredýär.

Diliň gysga uýanjygy iki görnüşde bolýar – bölekleýin we doly. Bölekleýin görnüşinde diliň ýuka uýanjygy gysgalan. Diliň doly (bütünleýin) gysgalan uýanjygy (ankiloglossiýa) seýrek duş gelýär, şonda dil agyz boşlugynyň düýbüne bütünleýin berkidilen.

Operasiýanyň görkezmeleri: emýän çaganyň sorma hereketine päsgel berilmegi, uly ýaşly çagalarda bolsa sözleýşiň defekti. Eger-de diliň gysgalan uýany göwsi sormaga çaga päsgel berýän bolsa, onda operasiýany ir (ýaňy dogan çagalarda we ýaşayşyň birinji ýylynda) geçirýärler. Başga ýagdaýlarda (peltekläp aýdylýan ses) hirurgiýanyň gatysmagy ulurak ýaşda – çaganyň 2-3 ýaşlarynda ýerine ýetirilýär.

Agyrysyzlandyrma: nowokainiň 0,5% suwuklygy bilen ýerli agyrysyzlandyrma, infiltrasion anesteziýa, wena gan damarynyň içinden narkoz.



64-nji surat. Diliň uýanyň gysgalmasynda geçirilýän operasiýanyň tehnikaýy.

1 – diliň uýanyň keseligine kesip geçilişi; 2 – diliň uýanyň kesilen nemli bardasynyň gyralaryna dikligine tarap tikiň goýlan.

Operasiýanyň tehnikasy (64-nji surat): Ternaw görnüşli zondun ikä bölünen ujy bilen diliň uýanyny berk dartýarlar we gysgalan uýanyň üçden bir orta bölegini gaýçy bilen keseligine 0,3-0,5 sm çuňlugyna kesýärler, ondan soň hasa tampony bilen ýene-de biraz çuň gat-gat aýyrýarlar. Şonuň netijesinde diliň hereketli bölegi doly boşadylýar. Diliň ujuny maksimal ýokary sowup nemli bardasynyň kesilen gyzalaryny dikligine tarap düwünli ketgut tikiňleri bilen tikýärler. Uly ýaşly çagalarda käte garşydaş üçburçly gyýkyndylarynyň ýerini üýtgetmek bilen diliň uýanyny uzaldýarlar. Şonuň bilen birlikde gan akmasynyň duruzylmagy gazanylýar we ganyň aspirasiýasynyň mümkinçiliginiň önüni almak ýerine ýetirilýär.

Gaýraüzülmeklik: gan damarlaryndan gan akmasy, uýanyň aşaky gyrasynyň ýanynda ýerleşýän tüýkülik mázleriniň akarlarynyň ýaralanmasy. Uýanyň doly däl kesip geçilmesinde gysgalmanyň gaýtalanmasy mümkin.

11. Ýokarky dodagyň uýanynyň gysgalmasynda geçirilýän operasiýa

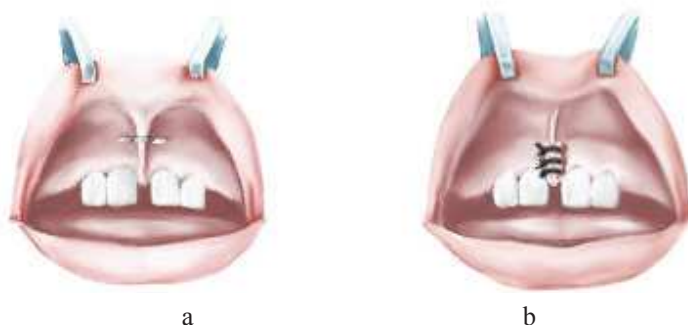
Ýokarky dodagyň uýany (frenulum labii superioris) – ýokarky dodagyň ortasyny diş eti bilen birleşdirýän agyz boşlugynyň alyn ýeriniň nemli bardasynyň dikligine epini. Ýokarky dodagyň uýanynyň dogabitdi gysgalmasy, onuň äňni alweolýar ösüntgisiniň daşky üstüne, käte alyn dişiň emzijiğine giň we pes berkidilmeginiň hasabyna aňladylýar. Ýokarky dodagyň uýany funksional näsazlyklary seýrek ýüze çykarýar. Çagalaryň köpüsi bejergini talap etmeýär. Parodontyň ilkinji alamatlary ýa-da diastema (äňni merkezi alyn dişleriniň hetdenaşa giň aralygy) hirurgiýanyň gatyşmaklygyny talap edýär.

Operasiýanyň görkezmeleri: artikulyásiýanyň (belli sesi çykarmakda gepleýiş agzalarynyň hereketi) bozulmagy, dişleriň gysylyşynyň üýtgemegi, ýokarky dodagyň deformirlenmegi. Ikinji alyn dişleriň çykmasyndan soňra diastemanyň ölçegi 1 mm-den agdyklyk edýän ýagdaýynda hirurgiki bejergisi geçirilýär.

Agyrlysyzlandyрма: nowokainiň 0,5% suwuklygy bilen ýerli agyrysyzlandyрма, siňdirme anesteziýa.

Operasiýanyň tehnikasy (65-nji surat). Assistent barmaklary bilen ýokarky dodagy gysymlap açýar we ony ýokary çekýär, şonuň netijesinde uýanyň üstüniň açylmasy we çekilmesi gazanylýar. Hirurg kütäk uçly gaýçy bilen äňe ýakynrak ýokarky dodagyň geçiş epinine çenli uýany kese ugurda kesýär. Nemli bardasynyň emeli defektiniň gyrasyna düwünli ketgut tikipleri goýulýar.

Gaýraüzülmek: uýanyň doly däl kesip geçilmesinde gysgalmanyň gaýtalanmasy mümkin



65-nji surat. Ýokarky dodagyň uýanyň gysgalmasynda geçirilýän operasiýa.

- a* - uýanyň üstünden kese ugurda nemli bardasynyň kesilişi;
b - düwünli ketgut tikipleri bilen ýarany dikligine tikmek.

12. Pýer-robininiň sindromy

Pýer-Robiniň sindromy şu aşakdaky alamatlaryň ýygýndysy bilen häsiýetlendirilýär: retrognatiýa (eňeňiň ýetik ösmezligi), ýumşak kентlewügiň ýarygy, diliň sallanmasy (ptosis).

Keseliň birinji alamatlary diliň düşmegi we dem alyşynyň päsgelçiligi bilen şertlendirilen, olar çaganyň doglan wagtyndan soň tiz wagtda ýüze çykýarlar. Çagada birahatlyk, sianoz açyk bildirýän alamatlaryň biri bolýar, stridorozly (dem alyşda şuwwuldy peýda bolýar) dem alyş. Emdirme wagtynda tiz-tizden asfiksiýanyň tutmasy güýçlenýär. Dili çykarmak derrew çaganyň ýagdaýynyň ýeňilleşmegine getirýär.

Keseliň daşky görnüşi örän öz häsiýetli bolýar.

I. F.Isakowyň (1983) maglumatlary boýunça keseliň çaklamasy amatly. Çaganyň boýunyň ösmegi we eňeginiň formirlenmesiniň tamamlanmagy bilen çaga sagalýar. Şol wagtyna çenli dem alşyň ýenilleşdirmesine we kislorodyň ýetmezçiliginiň kompensasiýasyna (ýerini dolma) ugrukdyrylan bejergi gerek bolýar. Kāmahal gapdalyna, ýa-da garnyna ýatmagyň amatly bolýan ýagdaýyny tapmak çaganyň dem alşyny gowulandyrýar. Birinji günleri naharlamak zond arkaly amala aşyrýarlar, soňra kem-kemden çagany göwüs süýdi bilen emdirilmesine geçýärler. Çaga emdirilýän wagty eňegini öňe çykarýarlar we diliň düşmeginiň önüni alýarlar.

Agyr ýagdaýlarda dili çykarmagy we ony agyz boşlugynda tikiňler arkaly ýaňaga (Dýuamel boýunça), agyz boşlugynyň düýbüne ýa-da gursagyň öýjüğine berkitmegi maslahat berýärler.

Pýer-Robiniň sindromynda Dýuamel boýunça diliň berkidilmegi

Operasiýanyň görkezmeleri: konserwatiw bejergisiniň netijesizliginiň ýagdaýynda dem alşyň güýçli bozulmagy.

Agyrysyzlandyрма: nowokainiň 0,5% suwuklygy bilen ýerli agyrysyzlandyрма, infiltrasion anesteziýa.

Operasiýanyň tehnikasy: ýüzüň derisini, agyz boşlugyny spirt bilen işläp bejerýärler. Agyz boşlugyny agyz giňeldiji gural bilen açýarlar. Diliň ujuny onuň hemme gatlary arkaly II-şekilli ýüpek tikiňleri bilen (№5) tikýärler. Agyz boşlugyndan dili çykarýarlar we Koheriň gysajy bilen ony operasion meýdançasynyň töweregine germew edip aýlanan plýonkasyna wagtlaýyn berkidýärler. Dili maksimal çykaryp, onuň ýaňaga berkidiljek derejesini belleýärler, ol diliň düşüp başlamagyň önüni almak üçin edilýär. Dile we ýaňagyň gapdal üstleriniň nemli bardasyna II-şekilli №3 ýüpek sapagy bilen tikiňleri üstünden goýýarlar. Sanjylan ýerlerden gan akmasyny gyzgyn fiziologik ergini siňdirilen salfetkany basmak bilen duruzýarlar. Tikiň töwerekleri gök brilliantyň ergini bilen işläp bejerýärler.

Gaýraüzülmek: tikiňleriň gyýmagy netijesinde sindromyň gaýtalanmagy.

13. Makroglossiýa (uly dil)

Makroglossiýa - diliň aýdyň ulalmagy, şonda ol uly ölçeglere ýetip, agyz boşlugyna sygmaýar. Makroglossiýanyň sebäbi köplenç damarly täze döremeler – limfangiomalar we gemangiomalar, seýrek – Daunanyň keseli, gipertireoz. Käbir ýagdaýlarda etli gipertrofiýa şertliginde makroglossiýa duş gelmek bolýar. Köplenç diliň haýsy-da bolsa bir bölegi zaýalanýar, emma hakyky makroglossiýa hem duş gelýär.

Keseliň ýeňil görnüşinde çaganyň agzy ýarym açyk, emma ol dilini gizläp biler. Has agyr ýagdaýlarda çaga agzyny ýapyp bilmeýär, diliň nemli bardasy guraýar we onuň ýaşayyş ukyby kütelýär (atrofiýa), ýalpyldap durýar. Nemli bardasynyň guramasy we diş bilen şikeslenmesi netijesinde diliň nemli bardasy ýukalýar, jaýryklar bilen örtülýär we ganjarmagy bolýar. Infeksiýanyň birikmegi ýagdaýynda alawlama keselleri reaksiýasy ýüze çykýar, gyzgyny ýokary galýar, çaganyň ýagdaýy erbetleşýär.

Makroglossiýada diliň bölegini kesip aýyrmak

Operasiýanyň görkezmeleri: hakyky etli gipertrofiýanyň ýa-da täze döreme hadysasynyň (gemangioma, limfangioma) hasabyna diliň ulalmagy.

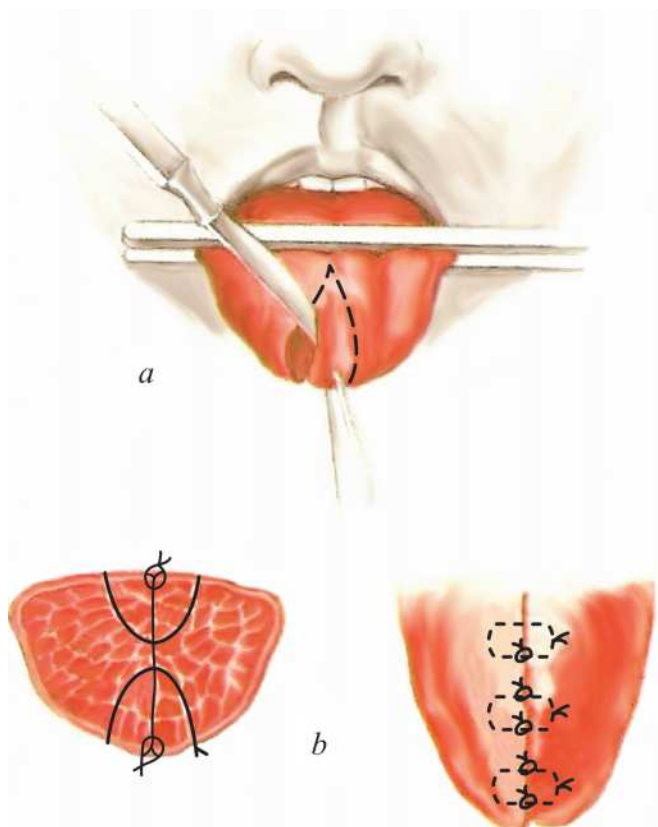
Operasiýa garşy görkezmeler: diliň galyňlygynda alawlama keselleri hadysasy.

Operasiýadan öňki taýýarlyk: uly diffuzly gemangiomalarda we limfangiomalarda sklerozirleýji bejergisini (2 ml köp bolmadyk mukdarda 70° etil spirti 2-3 gezek girizmek) geçirmek maksadalaýyk bolýar. Görkezmeler boýunça gysga fokusly şöhleler bilen bejergi geçirilýär.

Agyrýsyzlandyrma: nowokainiň 0,5% suwuklygy bilen ýerli agyrysyzlandyrma, infiltrasion anesteziýa, wena gan damarynyň içinden narkoz.

Operasiýanyň tehnikasy: gemostatiki maksat bilen diliň düýbüne ýumşak fom (gysyjy abzal) goýulýar ýa-da kesim geçiriljek çyzygy boýunça diliň hemme galyňlygyny II- şekilli düwünli ketgut tikinleri bilen tikýärler (№4). Diliň zaýаланан bölegini kesip aýyrýarlar

(a). Ýarany etleriň hemme galyňlygyndan geçýän II-şekilli düwünli ýüpek tikiňleri bilen tikýärler (b), ondan soň gemostatiki tikiňleri aýyrýarlar. Tikiňleri diňe ýaranyň gyralary ýakynlaşýança çekip daňýarlar, şeýdip işemiki nekrozyň önüni alýarlar (67-nji surat).



67-nji surat. Makroglossiýada geçirilýän operasiýa.

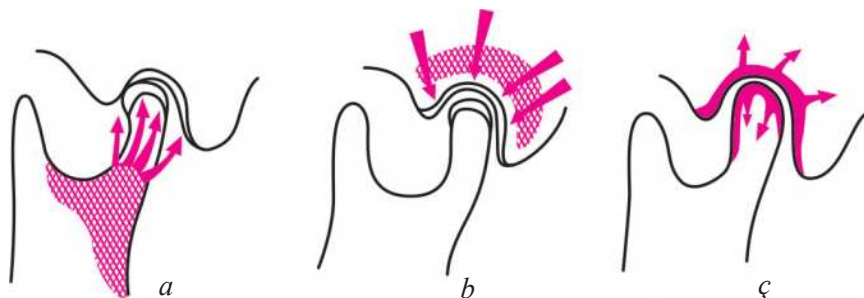
a – diliň zaýаланан bölegini kesip aýyrýarlar, ondan öňünçä ganyň akmasynyň önüni almak üçin diliň düýbüne ýumşak fom (gysyjy abzal) goýýarlar; *b* – ýara dokumanyň hemme gatlagy arkaly II- görnüşli we düwünli ýüpek tikiňleri bilen tikilen.

Gaýraüzülmek: doly aýrylmadyk ganyň aspirasiýasy, bu gaýraüzülmekligiň önüni almak üçin kekirdegiň girelgesine hasadan edilen tampony ýakynlaşdyryp goýýarlar we elektrootsosyň (sorýan gural) kömegi bilen operasiýa wagtynda we operasiýadan soň gany üns bilen sorup alýarlar, residiniň bolmagy mümkin.

XVII BÖLÜM. ÇEKGE –EÑEK BOGUN KESELLERI

Şeýle bognuň ähli kesellerini esasan 2 sany topara bölmek bolýar: ilkinji-sünkli we işjeňlikli.

Çekge-eňek bognunyň ilkinji-sünkli kesellerinde näsaglygyň sebäbi sünkleriň bogunlyk uçlaryny dogabitdi kämilleşenligi ýa-da olaryň çişginliligi bolýar (aşaky äňň ýumry görnüşli ösüntgisiniň we çekge sünküniň) (68-nji a,b suratlar). Çagalyk döwründäki ilkinji – determinirleme boý almasynyň näsazlyklaryna alyp barýar, ol bolsa dogabitdi kembahalylyk ýa-da bolmasa aşaky äňň tümmi görnüşli ösüntgisindäki sünküň işjeň ösme zolagynyň alawlama prosesinde gyrylmagy bilen düşündirilýär. İşjeňlikli keseller bogunlaryň hapalanylmagy we ilkinji nobatda bogunlyk kekirdewügi haraplaýan we soňra haýallyk bilen, ýyl geçdigiçe sünkleriň bogunlyk ujunyň sünk dokumasyna ýaýraýan dowamly çişginlikli ýa-da çişginlikli- degeneratiwlikli prosesleri bilen utgaşýarlar (68-nji ç surat).



68-nji surat. Bognuň kesellerinde alawlama prosesiniň ýaýraýşy (shema)

a, b – ilkinji-sünkli kesellerde; ç – ilkinji-kekirdewükli kesellerde.

Bognuň ilkinji - kekirdewüklikli keselleri, düzgün bolşy ýaly, bognuň we çeýneýji muskullaryň ýaşlykly disfunksiýasy zerarly ýetginjeklerde ýüze çykýarlar we biri-birleri bilen patogenetik arabaglanşykly bolan kesellere alyp barmagy mümkindir (ilkinji bogun çykma, artrit, artroz).

Çagalardaky we ýetginjeklerdäki çekge-aşaky eňek bognuň keselleriniň görnüşlere bölünişini getirýäris.

1. Bognuň ilkinji-süňkli zeperlenilmeleri we keselleri.

1.1. Çekge-aşaky eňek bognunyň dogabitdi keselliligi.

1.2. Süňkleriň bogunlyk uçlarynyň alawlama keselleri.

Osteoartrit.

Ikinji deformirleýiji osteoartroz.

Neoartroz.

Süňk ankilozy.

2. Çekge-aşaky eňek bognuň işjeňlikli keselleri we olaryň ýetginjeklik döwründäki alyp barýan netijeleri.

2.1.Çekge-aşaky eňek bognuň ýigitlik disfunksiýalary ilkinji çykma; disfunksiýanyň agyry sindromy.

2.2. Bognuň disfunksiýasy zerarly emele gelýän ilkinji – kitirdewüklilikli alawlama degeratiwlikli we alawlama keselleri.

Artrit (ýiti, dowamly).

Ýigitligiň deformirleýijikli artrozy.

Çekge-eňek bognunyň ilkinji-süňkli zeperlenmeleri we keselleri.

Çekge-eňek bognunyň dogabitdi keselliligi

Çekge-aşaky eňek bognuň dogabitdi keselliligi – bu aşak eňek süňküniň kemala gelmeginiň näsazlaşmasy bilen utgaşyklylykda gelýän dogabitdi sindromlaryň biridir (Robeniň sindromy, Françeskebtiniň sindromy, I-II žabry ýarymaýynyň sindromy, Goldenharyň sindromy). Sanalyp geçilen sindromlarda çekge-aşaky eňek bognunyň süňk elementleriniň kemala gelmeýänligi: aşaky eňegiň kellejiginiň, ýumry görnüşli ösüntgisiniň, çekge süňküniň oýtumjygynyň, bogun tümmüsiniň, I we II žabry ýarymaýynyň sindromy we Goldenharyň sindromynda dogabitdi keselliligiň has agyr görnüşleri duş gelýär. Olarda bolsa özüniň doly suratdaky kemala gelmeýänligi zerarly çekge-aşaky eňek bognunyň bolmazlygy-da mümkindir.

Süňkleriň bogunlyk uçlarynyň alawlama keselleri

Osteoartrit – bogunlyk kekirdewük we çekge süňküniň süňk üsti gabygy, bogunlyk kapsulasy, bognuň baglaşdyryjy abzaly kimin bogun elementlerinden alawlama prosesiniň jaýrylmagy we süňkleriň bogunlyk uçlarynyň zeperlenilmesi ýa-da alawlamasy netijesinde ýüze çykyan bognuň alawlamasydyr. Ýiti zeperlenmedäki (bognuň dogulma döwründäki şikeslenmesinde, ýumry görnüşli ösüntginiň içki we bogundan daşary döwürleşmesinde) bognuň zeperlenmesi osteoartritiň sebäpkäri bolup biler. Ýumry görnüşli ösüntgisiniň gan gelip çykyşly ýa-da odontogenlikli osteomiýeliti, ortaky gulakdan ýa-da emzik görnüşli ösüntgiden bolan iriňli alawlamasynyň ýaýramagy zerarly çekge süňküniň süňk üsti gabygynyň alawlanylmasy kimin süňkleriň bogunlyk uçlarynyň süňk üsti gabygynyň çişginliligi onuň beýleki bir sebäpkäri bolup biler.

Çekge-eňek bognunyň osteoartriti az derejede öwrenilendir, seýrek halatlarda anyklaşdyrylýar we bejerilýär. Osteoartritiň ahyrky netijesi kliniki geçişň agyrlyk derejesine, bogunlyk ketirdewügiň gyrylanlygyna ýa-da saklanyp galdyrylanlygyna, keseliň dowamlylygyna bagly bolýar. Çagalyk döwründe osteoartrit doly suratda sagalma bilen tamamlanylýar. Köplenç neoartroz, bognuň ikilenji deformirleýjilikli osteoartriozy ýa-da süňk ankilozy emele gelýär (5-nji tablisa).

5-nji tablisa

Çekge-aşaky eňek bognunyň süňkleriniň ujunyň alawlama keselleriniň kemala gelmesi

1	2	3
Bognuň şikeslenmesi (dogulma pursatynyň), içki we boguniçi ýumry görnüşli ösüntginiň daşky döwürleşmeleri		Süňkleriň bogunlyk uçlarynyň osteomiýeliti (ýumry görnüşli ösüntginiň gan gelip çykyşly ýa-da bolmasa odontogenlikli osteomiýeliti)
	Osteoartrit	

Bognuň ketirdewüginin we hereket etme işiniň saklanylyp galdyrylmagy bilen bolup geçýär	Bogun ketirdewüginin saklanylyp galdyrylmagy bilen ýa-da bolmasa bogun ketirdewüginin doly suratda bolmadyk gyrylmagy bilen bolup geçýär	Ketirdewüginin doly suratdaky gyrylmagy bilen bolup geçýär
Neoartroz	Ikilenji deformirleýjilikli osteortroz	Süňk ankilozy

Neoartroz - eňegin kellejiginiň haýsy-da bolsa bir kesellilikli prosesiniň täsiri astynda täze bir ýere süýşmegi netijesinde ýüze çykýan kesellilikli bogun birleşmesidir. Kadaly bogun bilen deňeşdirilende bu ýagdaý elmydama süňkleriň doly bahaly bolmadyk birleşmesidir. Çekge-eňek bognunyň neoartrozy – osteoartrozyň amatly netijelerinden biridir we ýumry görnüşli ösüntginiň bogun içeri ýa-da bolmasa ýokary derejelerdäki bogundan daşary döwürlerinden soňra; köplenç gan emele gelişli odontogenilikli, bogun ketirdewüginin saklanylyp galdyrylmagy bilen bolup geçýän osteomielit zerarly ýüze çykyp biler. Neoartrozda çaganyň kadaly iýmitlenmegi we geplemegini üpjün edýän eňegin dikligine bolan hereketi doly suratda ýa-da çäklendirilen möçberde saklanylyp galdyrylýar. Ýöne welin neoartrozyň ýumry görnüşli ösüntginiň süňküniň destruksiýasy zerarly ýüze çykýandygy we çaganyň boýnunyň ösmegi bilen hökmany suratda aşaky eňek süňküniň ösmeginiň haýallamagyna alyp barýandygy hasaba alynmalydyr. Prikusyň näsazlyklarynyň we äniň aýdyň bildirýän deformasiýasyny ýoklugyndaky neoartrozyň ýeňil kliniki alamatlaryndaň bejergi talap edilmeýär. Prikusyň näsazlygynyň bolmadyk halatlaryndaky plastikasy bilen çäklenilýär. Aşaky eňegin güýçli bildirýän kemala gelmedikliginde prikusyň näsazlygyndan şahanyň we bognuň rekonstruksiýasy bilen bolan hirurgiki bejergisine çemeleşilme görkezilendir (6-njy tablisa).

**Çekge-eňek bogun keselleriniň çagalyk we ýetginjeklik
döwürlerindäki tapawutlandyrylyş anyklanylmasy**

1	2			
Keseliň nozologiki görnüşü	Keselleriň aratapawutlylygynyň esasy ölçegleri			
	Keseliň ýüze çykarylma pursatynda çaganyň ýaşı	Keseliň sebäpkäri we onuň kliniki başlangyjy	Esasy kliniki alamatlary	Anyklanylyş rentgenologi- ki alamarlary
Kemala gelmegiň dogabitdi kemçi- likleri	Inňäbäbek	Çaganyň dünýä inme pursa- tynda ýüze çykarylýar	Kemala gelme kemçiliginiň tarapynda aşaky eňegin keseligine bolan ölçegleriň kemala gelme- dikligi.	Üstleriň doly suratdaky baglanyşyk- syzlygyna çenli baryp ýetýän bogun yşynyň giňliligi.
			Hereket etme erkin ýag- daýda. Kemala gelmäniň kemçi- liklerinden agyz yşynyň, gulak balykgulagynyň, boýnuň uçluklarynyň kemçilikleri utgaşyklykda gelip biler.	Tümmi görnüşli ösüntginiň, bogunlyk tümmejiginiň we çekge süňküniň oýtumynyň gipo ýa-da bolmasa aplaziýasy

6-njy tablisanyň dowamy

1	2	3	4	5
Ikilenji deformirleýji osteoartroz	Köplenç 8-12 aýlykda	Ýylyň dowamynda haýallyk bilen osteoartrozyň ahyrky netijesi	Keselli bogun tarapynda aşaky äňňň ähli bölekleriniň kemala gel-medikligi we onuň çäklendirilen hereketliligi	Gyradeň bolmadyk we deformirlenen bogun yşy. Tümmi görnüşli ösüntginiň, deforma-siýasy (gysgalan, burçlanan), bogun tümmüsiniň we çekge süňküniň oýtumynyň tekizleşmesi (4.1-nji a surata seret)
Bognuň süňklük ankilozy	Islendik, 2-3 ýyllarda	Kem-kemden 1-2 ýaşyň dowamynda. Osteoartrozyň ahyrky netijesi	Keselli bogun tarapynda aşaky äňňň ähli bölekleriniň kemala gel-medikligi we onuň çäklendirilen hereketsizliligi	Bogun yşy ýok bolýar. Tümmi görnüşli ösüntginiň süňki araçäksiz çekge süňküniň üstüne geçýär (4.1-nji b surata seret).

1	2	3	4	5
Neoartroz	5-15 ýaş	Kem-kemden 4-12 aýyň dowamynda. Osteoartrozyň ahyrky netijesi, köplenç gopmaklygyndan soňra we kellejigiň osteoartrozy	Keselli bogun tarapynda aşaky äňňň keselidine bolan ölçegleriniň kemala gelmedikligi. Çala bildirýän ýa-da bütinleýin ýok bolmanlygy. Eňegiň erkin ýa-da çäklendirilen hereketsizliligi	Gyradeň bolmadyk bogun ýşy Tümmi görnüşli gysga. Aşaky eňegiň kellejigi tekizleşen, süňk sklerozirlenen
Bogunň pubertat disfunksiyasy (endik bolan çykmalar)	10-15 ýaş	Köplenç haýallyk bilen, ýyllar dowamynda. Seýrek bolan halatlarda bogna aşagram salynmadan soňra ýiti görnüşli	Agzyň açylma halatynda şyrkyldy. Boýun hereketiniň amplitudasy az bolan tarapda dewiwas-siýasy. Elläp görülmede, açyk agyzda, gulak ujunyň ön ýanynda çöketligiň emele getirilmegi bilen bolan kellejigiň oýtumdandyklygy	Açylan agyzda kellejigiň bogun tümmüsiniň çäklerinden daşary oýtumdandyklygy

1	2	3	4	5
Endik bolan çykmanyň fonundaky dowamly artrit	Köplenç 12-15 ýaşda	Kem-kemden, köplenç ilkinji-dowamly. Hadysanyň gaýraüzülmesinde ýüze çykarylýar	Bognuň çäklerindäki kütäk agyrylar, hütürdeme alamaty, çeýneýji muskullaryň disfunksiýasy (agyrylar, rigidlilik). Disfunksiýanyň agyry sindromy	Bogun ýşynyň gitdigiçe daralmagy, süňklük ahyrky plastinkajygyň inçelmegi we dargamagy, kellejigiň süňküniň subhendrial böleginde distruksiýa ojaklary.

Ikilenji deformirleýji osteoartroz

Ýumry görnüşli ösüntginiň we çekge süňküniň bogun üstüniň, ýagny süňkleriň bogun uçlarynyň süňklük deformasiýalaryny ýüze çykaryan, osteoartritden soňra emele gelýän dowamly alawlama süňk keselidir. Keseliň gös-göni sebäbi bolsa osteoartritdir. Şikeslenme ýada osteomiýelit tarapyndan ýüze çykarylan bognuň süňk elementleriniň alawlanmasynyň netijesinde süňklük gurluşlaryň dargamagy we olaryň gyrylmagy bolup geçýär, şol sebäpli bolsa aşaky äňiň kellejigi keseliň irki döwürlerinde bölekleýin dargadylan bolýar. Keseliň gidiş hadysasynda ýumry görnüşli ösüntginiň bölekleýin distruksiýa duçar bolan süňk dokumalary mehaniki berkligini ýitirýär, şol sebäpli bolsa adaty bolan işjeňlilikli agram salynma onuň üçin adatdan daşary hökmünde bildirýär we süňkün deformasiýasynyň hem-de keselilikli täzeden guralmagynyň baş sebäpkäri bolup hyzmat edýär. Hemişelik täsir edililikli bolan işjeňlilikli agram salynmalarynyň netijesinde şikeslenme kompressiýanyň ýüze çykmagyna şertler döredilýär, onuň netijesinde bolsa eňegiň kellejigi aşagynda ýatan dokumalara çümýär, birleşdirijilikli üstün keseligine bolan ölçegleri artýar, uzynlylygyna

tarap onuň ösmegi togtayar. Ketirdewüklik we süňklük maddalaryň zeperlenilmesine garamazdan ýumry görnüşli ösüntgi eňeğiň süňk öndürmekligine ukyply bolan merkez hökmünde ähmiýetini ýitirmeyän bolmagy ähtimaldyr. Süňk üsti gabygynyň (aýratynda ýumry görnüşli ösüntginiň boýunjygynyň döwürlerinde) süňk emele getirijilikli işiniň hem belli bir ähmiýetiniň bar bolmagy mümkindir. Ýumry görnüşli ösüntginiň zeperlenme zolagyndaky süňküň artykmaçlyk bilen emele gelmegini hem edil şonuň bilen düşündirmek bolar. Süňk dokumasynyň agdyklyk edýän regenerasiýasyna alawlamada bölünip çykýan dokuma dargamalarynyň önümleri we hemişelik işjeňlikligi gyjyndyrmaga ýardam edýär. Keseliň sebäpkäriniň täsir etme pursatyndan başlanyp süňk patalogiki durkuny üýtgetmegi ýyllaryň dowamynda täsir edýär we çagalaryň köpüsünde ýetişen ýagdaýdaky ýokary sklerozirlenen süňküň ösmegi bilen we bogunda hereketlilikniň бүтинleş ýitmegine çenli dowam edýär.

Ikilenji deformirleýiji osteoartroza birleşýän üstleriň hiç wagt hakyky süňk bitişmesi bolup geçmeýär.

Kliniki şekili. Çagalaryň köpüsünde aşaky eňeğiň boý almasynyň yza galmagynyň alamatlary, aýratynda bir sany bognuň keselinde, deformirleýiji osteoartrozyň aýdyň bildirýän ilkinji alamatydyr. Adatça ýüzüň aşaky böleginiň asimetriýasyny ilkinji sapar keseki adamlar ýa-da bolmasa çagany seýrek görýän garyndaşlary ýüze çykarýarlar. Ene-atalar deformasiýany soň bilip galýarlar ýa-da tötänleşin çaganyň ýüzüniň aýnada görnüşinden, onda bolsa ýüzüň sag tarapy çep tarapy bilen ýerini çalşan ýaly görünýär. Eňeğiň böleginiň birtaraplaýyn kemala gelmedikliginde keselli bogun tarapynda sag tarap bilen deňeşdirilende aşaky eňeğiň şahasy we bedeni gysgadyr. Onuň netijesinde eňek keselli bogun tarapyna süýşen bolýar. Eňeğiň sagdyn bedeni tekizleşen bolýar, özi hem dogry ýerleşen burç bilen keselli tarapa süýşen eňek aralygynda süýndürilen ýaly bolýar. Eňeğiň kämilleşmedik ýarpysynda ýaňagyň agdyklyk edýän ýumşak dokumalary bolýar, şol sebäpli hem ýüzüň beýle ýarpysy togalak, ol bolsa çagalyk döwrüne häsiýetli bolýar. Ýaňagyň dokumalary sagdyn tarapda süýndürilen bolýar. Ýüzüň beýleki ýarpysy kadaly bolmadyk tekiz bolýar. Agzyň yşy gyýtaklygyna ýerleşýär. Keselli bognuň

garşylyklaýyn tarapyndaky agyz burçy aşaklygyna süýşürilen bolýar. Ýüzüň suduryňnyň tekizlenilmegi we sagat tarapdaky agyz burçunyň aşaklygyna süýşürilmegi anyklanylma säwlikleriniň netijesi bolup biler. Bognuň keseliniň ýüz nerw damarynyň ýarym ysmazlygy hökmünde anyklanylma hadysasynyň kesgitlenilmesi mälimdir, beýle çagalarda näsag bognuň garşysyndaky ýüz böleginiň fizioterapewtiki bejergisi geçirilýär.

Eňeğiň birtaraplaýyn kemala gelmedikliginde kesellilikli atanaklaýyn priwkus kesgitlenilýär. Aşaky äňiň alweolýar ýarym aýy daralan, näsag tarapyň premolýarlary we molýarlary dil tarapyna egilen bolýarlar. Alweolýar ösüntgiler özara galtaşmaýarlar, onuň netijesinde bolsa ýokarky alweolýar ösüntginiň öwezi dolujylykly çakdanaşa ösmegi bolup geçýär. Kähalatlarda ýokarky eňeğiň alweolýar ösüntgisi dişler bilen bilelikde aşaky eňeğiň nemli bardasynyň geçiş epi derejesine çenli aşak sallanýar. Eňekleriň öňdäki böleginde alweolýar ösüntgileiň özara gatnaşyklylygy çuňluk üstbasyrgysy kysmy ýerleşýärler. Çaganyň boýunyň ösmegi bilen, aşaky eňeğiň ýarypsynyň boý almakda yza galmagy gitdigiçe aýdyň bildirýär. Ýyllar geçdigiçe eňeğiň ähli bölekleriniň we çekge süňküniň ikilenji agyr derejeli deformasiýasy ýüze çykýar.

Çekge-eňek bogunlarynyň ikisiniň-de keselinde eňeğiň iki böleginiň-de simmetrilikli kemala gelmedikligi belleniýär. Şahalaryň we bedeniň gysgalmagynyň hasabyna beýle çagalarda eňek yza süýşürilen bolýar we eňekleriň çuňňur priwkusly bolan prognastiki özara gatnaşyklylygy berkarar bolýar. Çaganyň daşky keşbiniň üýtgänliligi aýratynda gapdaldan seredilende has aýdyň bildirýär: ýokarky eňek we burun ýüzüň kemala gelmedik aşaky üçden biriniň üstünden çürt-kesik öňe çykyp durýar (“guş ýüzi”). Beýle halatlarda, köplenç, ýüzüň sudurlarynyň üýtgeşmesi däl-de, eýsem aşaky eňeğiň hereketliliginiň çäklendirilmesi lukmana ýüz tutmaga mejbur edýär.

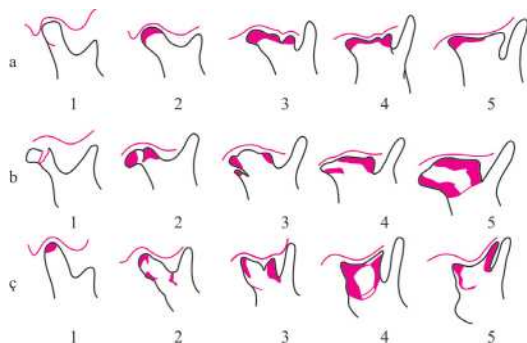
Bognuň işiniň näsazlaşma alamatlary ýa-da eňeğiň boý almagynyň näsazlyklarynyň alamatlary bilen şol bir wagtyň özünde ýüze çykarylýar ýa-da bolmasa (köplenç) has giç ýüze çykarylýar. Bogundaky gapdala tarap bolan hereket kesilýär, ondan soňra bolsa dikligine bolan hereket we öňe tarap bolan hereket çäklendirilýär. Keseliň

irki tapgyrlarynda bognuň kynlyk bilen bolan hereketlilik çaga iýmitlenmekde we geplemekde päsgelçilik döretmeýär, şol sebäpli hem uzak wagtlap göze ilmän galýar. Bogundaky hereketiň mukdary ýyllar dowamynda haýallyk bilen azalýar we aşaky eňeğiň doly hereketsizligi bilen tamamlanylýar. Bogundaky hereketiň gowşamagy ýa-da onuň bütinleý ýoklugy daşky eşidiş ötelgeleri arkaly aşaky eňeğiň kellejikleriniň barmaklar bilen deňeşdirilme barlagynda kesgitlenilýär. Çekge-eňek bognuň ikilenji deformirleýji osteoartrozy bolan çagalarda ýüz süňkleriniň deformasiýasy bilen bir hatarda oňurga sütüniň boýun böleginiň egrelmegi we (mimiki, çeyneýji we boýun) muskullarynyň tonusynyň näsazlaşmalary bellenilýär. Aşaky eňeğiň kemala gelmedikligi we hereketsizligi diliň we bogaz üstüniň aşak sallanylmagyna şertler döredýärler. Olar daşky dem almanyň we öýken howa çalyşmasynyň näsazlaşmasyna alyp barýarlar. Beýle näsazlyklar fiziologiki uky döwründe muskullaryň gowşamagynda aýdyň bildirýärler. Uky döwründe çagalar gaty hor çekýärler, wagtal-wagtal asfiksiýa ýüze çykýar we çaga ukudan açylýar. Çagalar arkanlygyna ýatyp bilmeýärler, eňeğiň güýçli deformasiýasynda bolsa olar oturan ýerlerinde uklaýarlar.

Çekge-eňek bognunyň keseliniň ýüze çykma döwri näçe ir bol-dugyça, ýokarda sanalyp geçilen anatomiki we işjeňlikli näsazlyklar hem şonça aýdyň bildirýärler. Dogulma döwrüniň şikeslenmeleri ýa-da bolmasa täze doglan çagalaryň gandan bolan osteomieliti zerarly ýüze çykýan kesellerinde bedende has agyr üýtgeşmeler bellenilýär. Çuň üýtgeşmeleriniň rentgenologiki barlaglarynda ikilenji deformirleýji osteoartrozda ýumry görnüşli ösüntgide ýüze çykýan aýry-aýry tapgyrlarynyň tapawutlandyrylmagy mümkindir. Birinji tapgyr-osteoartrit tapgyry keseliň başlangyjydyr we ol birnäçe aý dowam edýär. Bu tapgyrda süňk maddasynyň alawlanylmasy we gyrylmasy bolup geçýär. Süňk gurluşlarynyň iriňli eräp akması, süňk mekrozy, bogunlyk kitirdewügiň belli bir bölegi gyrylýar. Beýle tapgyr hirurg lukmanlary we rengenologlar tarapyndan ýaramaz öwrenilendir, çünki beýle tapgyr çagalaryň köpüsünde ýüze çykarylman galýar.

Ikinci tapgyr-eňeğiň kellejiginiň haraplanylma we başlangyç repressiýa tapgyry. Rentgenogrammalarda ýumry görnüşli ösüntgi özüniň gyrađeň şekilini ýitirýär, tekizleşýär, kellejik dargaýar.

Ösüntginiň üsti tekizleşen bolýar, gandan bolan osteomiýelitden soňra deformirleşip biler we bogunlyk dümmüsiniň suduryňy gaýtalap biler. Şol bir wagtyň özünde aşaky eňek kesiginde gyrasyndan çykýan süňk ösüntgileri görnüşinde bolan süňk önümleri aýdyň ýüze çykarylýar (69-njy surat).



69-njy surat. Çekge-eňek bogrunyň ikilenji deformirleýji osteoatrozynyň ewolýusiýasynyň shemasy:

a – dogulma döwrüniň şikeslenilmesinden soňra; *b* – ýumry görnüşli ösüntginiň döwürmeginden soňra; *ç* – gandan bolan osteomiýelitden soňra. Sanlar keseliň tapgyrlaryny aňladýarlar.

Ýumry görnüşli ösüntgi bilen çekge süňküniň aralygynda onuň bütin dowamynda bogun ýşynyň ak çyzygy yzarlanylýar. Ikinji tapgyr 2-3 ýyl dowam edýär. Gandan bolan osteomielitden soňra ýüze çykýan osteoartrozy bar bolan çagalarda kesel şu tapgyrda gutaryp biler. Beýle halatlarda aşaky eňeginiň hereketlilikligi saklanyp galdyrylýar we çagalar agzyny 2-3 sm açmak bilen, dikligine bolan hereketleri edip bilýärler.

Üçünji tapgyr - aýdyň bildirýän reparassiýa tapgyry. Rentgenogrammalarda süňk emele gelmäniň giňişleýin bitewilikli zolagy ýüze çykarylýar. Beýle tapgyrda çekge süňküniň deformasiýasyny çekge süňküniň oýtumynyň çuňlugynyň kiçelmegini we bogunlyk dümmüsiniň tekizleşmegini görmek bolýar. Bogun ýşy egremliligini ýitirýär, birsydyrgynsyzlykly bolýar we sypaty boýunça göni çyzyga has ýakynlaşýar (69-njy surat). Keseliň bu tapgyry 5-7 ýyllap dowam edip biler. Süňk emele gelme zolagyňyň giňelmegi bognuň işiniň has ýokary derejeli ýitirilmesini ýüze çykarýar. Dördünji tap-

gyrly birleşme üstleriniň konkurentliginiň doly suratda ýitirilme – tapgyry, ol keseliň ahyrky tapgyrydyr we eňeğiň bütinleý hereketsizligi bilen häsiýetlendirilýär. Rentgenogrammalarda kelleçanagyň esasynda ýakynlaşdyrylan süňk emele gelmäniň bitewililikli zolagyny görmek bolýar. Bogunlyk çyzygy çekge süňküniň relýefine mahsus bolan egremililigini doly suratda ýitirýär we göni çyzyga ýakynlaşýar. Aýdyň bildirýän sklerotiki üýtgeşmeleriň hasabyna süňk ösmeleriniň düzümi gödekleşýär (*69-njy surat*). Dördünji tapgyr çagalaryň köpüsinde pubertat döwründe ýüze çykýar.

Anyklanylmasy. Ikilenji deformirleýji osteoartrozyň aýdyňlaşdyrylmasy uly kynçylyklary öňde goýýar we çekge-aşaky eňek bognunyň hökmany suratda ýörite rentgenologiki barlagyny talap edýär (tomografiýany, ortopantomografiýany). Ikilenji deformirleýji osteoartrozyň anyklanylmasy iki sany rengenologiki alamatlaryň esasynda goýulýar: baglanyşdyryjylykly üstleriň aralygyndaky üznüksiz açyk reňkli yşyň saklanyp galdyrylmagy we aýdyň bildirýän süňk emele gelmäniň hasabyna bolan ýumry görnüşli ösüntginiň deformasiýasy boýunça. Eňeğiň hereketliliginiň saklanylyp galdyrylma halatlarynda beýle keseliň fibrozly ankilozdan tapawutlandyrylmagy, hereketliligiň ýoklugynda bolsa - ikilenji deformirleýji osteoartrozyň bölekleyin ýa-da bolmasa doly suratdaky süňk ankilozyndan tapawutlandyrylmagy zerur bolýar. Fibrozly ankiloz baglanyşdyryjylykly üstleriň aralygynda birleşdiriji dokumalyk birleşmeleriň bolmagy bilen häsiýetlendirilýär, şol sebäpli hem rentgenogrammada bogunlyk üstler özleriniň sypatynyň we ölçegleriniň süňküş gabyklyk gatlagynyň üznüksizliginiň dogrulygyny saklaýarlar hem-de rengenologiki usul arkaly fibrozly ankilozyň barlygyny kesgitlemek mümkin däl. Ikilenji deformirleýji osteoartrozda (keseliň I-II tapgyrlarynda) bogun süňklerinde gödek destruktiv üýtgeşmeler ýüze çykarylýar, olar bolsa wagtlaýyn bolup geçiji kesellikli hadysanyň barlygyna şaýatlyk edýärler (*6-njy tablisa seret*).

Eňeğiň hereketliliginiň ýoklugynda bognuň şekilli rentgenogramalarynda käbir çagalarda baglaşdyryjylykly üstleriň aralygyndaky gyra deň bolmadyk yşyň arasy kesilmeleri ýüze çykarylýar, ol bolsa ilkinjilikli süňk ankilozynyň barlygyny öňünden bilmege mümkinçilik berýär. Keselli bognuň gatlaklaýyn rentgenografiýasy, dogry anyklamanyň goýulmagyna mümkinçilik berýär. Hirurgiki bejergisi

döwründe deformirlenen ýumry görnüşli ösüntginiň bölünip aýrylma mümkinçiligi ikilenji deformirleýji osteoartrozyň tassyklanylmasydyr.

Bejergisi. Ikilenji deformirleýji osteoartrozdaky bejergi ankilozdaky bejergiden hiç hili tapawutlanmaýar.

Eňeğiň gowşak bildirýän deformasiýasy bolan we agzyny 2 sm-den geçýän derejelerde açyp bilmeýän çagalar stomatolog-hirurgiki bejergisi lukmanlarynyň gözegçiligi astynda bolmalydyrlar. Bu döwürde mehanobejergisi diýlip atlandyrylýany maslahat bermek bolmaz. Beýle “bejergi” alawlanan dokumalaryň gödek mehaniki şikeslenilmesini ýüze çykarýar, süňk emele gelmäni stimulyrleýär we keseliň ahyrky tapgyrynyň emele gelmegini çaltlandyrýar. Bognuň işiniň gitdigiçe näsazlaşmagy hirurgiki bejergisi bilen aralaşylma bolan görkezmedir.

Süňk ankilozy

Bogun kitirdewügininiň gyrylmagy we süňk dokumasynyň ösmegi netijesinde ýüze çykýan çekge-eňek bogrunyň ýumry görnüşli ösüntgisi bilen çekge süňküniň (bölekleyin ýa-da bolmasa doly suratdaky) kesellilikli süňk birikmegi süňk ankilozy diýlip atlandyrylýar.



70-nji surat. Çekge-eňek bognuň keselleri.

- a*-12 ýaşly çagadaky ýumry görnüşli ösüntginiň döwülmesinden soňky emele gelen ikilenji deformirleýji osteoartroz. Eňeğiň doly suratdaky hereketsizligi, ortopantomogramma;
b-bognuň süňk ankilozy. Gapdallaýyn proyeksiýadaky rentgenogramma; *ç*-ikilenji deformirleýji osteoartrozdaky ýumry görnüşli ösüntginiň görnüşi.

Çekge-eňek bognunyň ankilozy çagalarda ähli halatlarda başlangyç osteoartritdir. Ankilozyň kemala gelmegi bilen tamamlanylýan osteoartritiň sebäpleri köp derejelerde ikilenji deformirleýiji osteartozyň sebäpleri bilen meňzeş bolýar. Soňkudan tapawutlylykda ankiloz düzgün bolşy ýaly, ýumry görnüşli ösüntginiň bogun daşary aşaklykda ýerleşen döwürmelerinden soňra ýüze çykmaýar.

Çagalardaky süňk ankilozynyň gelip çykyşy ikilenji deformirleýiji osteoartrozyň beýan edilmesinde berlen biologiki kanunlar arkaly kesgitlenilýär. Hakyky süňk ankilozynyň döremegindäki ýumry görnüşli ösüntgide bolup geçýän destruktiv-önümlilikli hadysalar ikilenji deformirleýiji osteoartrozdaky hadysalary ýada salýarlar, şol sebäpli hem ankiloz çagalardaky keselli bogun tarapdaky aşaky eňek süňküniň kadaly kemala gelmeginiň näsazlyklary bilen utgaşyklylykda gelýär. Bogunlyk kekirdewügiň doly suratdaky gyrylmagy özboluşly aýratynlykdyr, ol bolsa baglanyşdyryjylykly üstleriň aralygynda süňklük birleşmeleriň tizlikde ýüze çykmagyna ýardam edýär. Ankilozyň kemala gelmeginde äniň hereketsizlilik eýýäm keseliň başlangyjyndan 1-2 ýyl geçeninden soňra belenilýär we birinji ýaş döwriň çagalarynda ýüz süňkleriniň agyr derejeli deformasiýasy bilen utgaşýar. Çekge-eňek bognunyň süňk ankilozy köplenç kiçi ýaş döwründe ýüze çykýar. Fibroz häsiýetli bolan ankiloz çagalarda бүтінлеý duş gelmeýär diýen ýalydyr.

Kliniki şekili. Süňk ankilozynyň kliniki şekili hem edil ikilenji deformirleýiji osteoartrozyňky ýaly anatomiki we işjeňlilikli näsazlyklar arkaly häsiýetlendirilýär. Ýöne keseliň ähli sanalyp geçilen alamatlary eňeginiň doly suratdaky hereketsizlilikinde has ir ýüze çykýarlar.

Rentgenologiki şekili. Bogun yşyň bölekleyin ýa-da bolmasa бүтінлеý ýoklugy, ýumry görnüşli ösüntginiň gurluş elementleriniň çekge süňküne geçmegi, bogny emele getirýän süňkleriň şekiliniň ýoklugy we ýumry görnüşli ösüntginiň çürt-kesik bildirýän deformasiýasy bilen häsiýetlendirilýär.

Anyklanylyşy. Çagalaryň köpüsinde süňk ankilozynyň kesgitlenilişi, uly kynçylygy döredýär, çünki diňe bir hemmetaraplaýyn bognuň rentgenologiki barlagynda ankilozy ikilenji deformir-

leýji osteoartrozyň ahyrky tapgyryndan tapawutlandyrmak mümkin bolýar. Çagalyk döwründe ankilozyň ikilenji deformirleýji osteoartrozdan has seýrek ýüze çykarylýandygyny hasaba almak zerurdyr. Ankilozyň anyklanylmasy keseliň sanalyp geçilen esasy rentgenologiki alamatlarynyň esasynda goýulýar (6-njy tablisa seret).

Çekge-eňek bognunyň ikilenji deformirleýji osteoartrozyň we ankilozyň bejerilişi

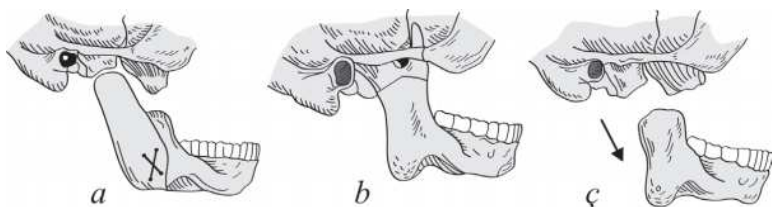
Çagalarda çekge-eňek bognunyň kesellerini olaryň anyklanylmalarynyň goýulmasýndan soňra şolbada bejermek bolar. Toplumlaýyn bejeriş çäreleriniň maksady bolsa aşaky eňeğiň işiniň dikeldilmegi we eňeğiň sypatynyň düzedilmegi bolmalydyr. Bejerginiň wezipeleri şu aşakdakylara syrykdyrylýar: 1) ýüzüň ortalyk çyzygy boýunça eňeğiň äň böleginiň berkidilmegi bilen bolan aşaky eňeğiň hirurgiki bejergisi arkaly hereketiniň dikeldilmegi; 2) eňeğiň ýumry görnüşli ösüntgisiniň we aşaky eňeğiň alweolýar böleginiň deformasiýasynyň ortodontiki düzedilmegi hem-de prikusyň düzedilmegi; 3) eňeğiň ikilenji deformasiýasynyň önüni almak; 4) uzakmöhletleýin yzygiderlikli işjeňlik bejergisi arkaly çeyneýji we mimiki muskullaryň fiziki kemala getirilmegi.

Çagalarda çekge-eňek bognunyň ikilenji deformirleýji osteoartrozy we ankilozy islendik ýaş döwründe bejerilip bilner. Irki ýaş döwründe geçirilen hirurgiki bejergisi aşaky eňeğiň sagat böleginiň kemala gelmegine düzedişler girizmäge, çeyneme işini dikeltmäge, çaga bedeninde işjeňlikli näsazlyklaryň we ýüz süňkleriniň ikilenji deformasiýasynyň önüni almaga mümkinçilik berýär. Çagalarda eňeğiň süňklerindäki hirurgiki bejergisi endotraheal beýhuşlandyрма astynda geçirilmelidir.

Häzirki döwürde beýle keseliň hirurgiki bejergisiniň dürli-dürli usullary beýan edilendir. Çekge-aşaky eňek bognunyň ankilozynda ilkinji hirurgiki bejergisini 1881-nji ýylda ady belli hirurgiki bejergisi keseller lukmany bolan N.W.Sklifosowskiý tarapyndan amala aşyrylandyr. Ondan soňrak aşaky eňekdäki hirurgiki bejergisiniň görnüşleri A.E.Raner (1928), P.P.Lwow (1936), N.M.Mihelson

(1949), A.A.Limberg (1950, 1954), G.J. Semençenko (1951), P.M.Medwedew (1953), M.M.Welikanowa (1956), W.F.Rudko we N.N.Kasparowa (1956), N.A.Plotnikow (1968) tarapyndan hödürülenendir. Usullaryň köpüsi uly adamlarda ankilozyň bejergisi üçin niýetlenendir we eňeňiň ýokarky ýa-da bolmasa ortaky üçden birinde, eňeňiň şahasynnda galp bognuň döredilmegine syrykdyrylandyr.

Çekge-eňek boggunyň ikilenji deformirleýji osteoartrozy we ankilozy kesellerinde çagalary bejermegiň amaly hirurgiki bejergisiniň iki sany usuly maslahat berlip bilner: a) A.A.Limberg tarapyndan hödürlenen aşaky eňeňiň osteotomiýasy; b) eňeňiň şahasynyň konserwirilen allotransplantant bilen süňk plastikasy.



71-nji surat. Çekge-eňek boggunyň süňk kesellerinde ulanylýan hirurgiki bejergisiniň shemasy.

a-b-eňeňiň aşaklygyna we öňe tarap skelet süýndürilmesiniň kömegi bilen süýşürilmesi bolan eňek süňküniň şahasynyň osteotomiýasy;
ç-eňek süňküniň şahasynyň kortikal allotransplantant bilen bolan süňk plastikasy.

Aşaky eňeňiň soňundan süňk süýndürilmesi bilen bolan şahanyň osteotomiýasy çagalarda şahanyň süňk fragmentleriniň ygtybarly biri-birinden aýrylaşdyrylmagyna aşaky eňegi ýokarky eňek bilen dogry özara gatnaşykly edip süýşürmegine we eňeňiň hereketini doly möçberde dikeltmäge mümkinçilik berýär. Hirurgiki bejergisiniň shemasy 71-nji a, b suratlarda berlendir. Eňeňiň süňk süýndürilmegi hirurgiki bejergisinden soňra amala aşyrylýar. Çaga arkanlygyna ýatyrylýar. Aşaky eňek burçundan we bloklar ulgamyndan geçirilen kapron ýüplüginde 200 gr-dan 1kg çenli agramly agyrylyk daşy asylyýar. Eňeňiň ýüzüň ortalyk çyzygynda takyk oriýentirlenilmesi we hirurgiki bejergisine duçar edilen şahanyň bolsa aşaklygyna çekdirilmegi bilen süýndürilme geçirilýär. 3-4 gün geçeninden soňra aşaky

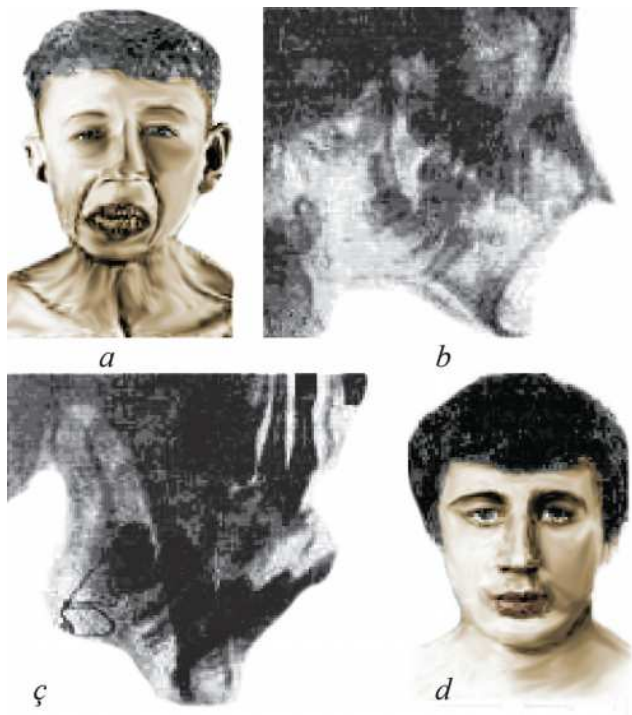
eňegi ýokarky eňek bilen dogry aragatnaşyklykda saklaýan Weberiň dişgaýma şinasy taýýarlanylýar. Süýndürilme bes edlýär. Hirurgiki bejergisiniň netijelerine 6-8 aý geçeninden soňra baha bermek bolar. Bu pursada çenli aşaky eňeğiň hereketi doly möçberde dikeldilýär.

Beýan edilen usul bir bogun keselli bolan ähli ýaş çagalarda ulanmak bolar, çünki ol usul aşaky eňeğiň işini ygtybarly dikeltmäge we onuň sagdyn tarapynyň-da kemala gelmegine mümkinçilik berýär. Hirurgiki bejergisiniň tehnikaşy dogry ýerine ýetirilen halatynda keseliň gaýtalama görimini 0,5-1% -e çenli azaltmak mümkindir. Ýöne welin, öz wagtynda başlanan ortodontiki bejergä garamazdan, osteotomiýa usuly arkaly bejerilen çagalarda ýyl geçdigiçe aşaky eňekdäki hirurgiki bejergisi pursadyna çenli bar bolan aşaky eňeğiň kemala gelmändigini bilen baglanyşykly bolan keselli tarapyň tekizleşmesi has-da aýdyň bildirip başlaýar. Beýle näsaglar hirurgiki bejergisinden soňra hem 16-17 ýaşlarynda ýüzüň sudurynyň düzedilmegini we hirurgiki bejergisi geçirilen tarapda aşaky eňek üçin yz taraplaýyn daýanjyň döredilmegini talap edýärler. Beýle maksat bilen 16-18 ýaşlarda aşaky eňeğiň şahasynyň gijikdirilen süňk plastikaşy we bedeniniň kontur plastikaşy geçirilýär.

Çagalardaky ikilenji deformirleýji osteoartrozyň we ankiлоzyň hirurgiki bejergisiniň beýleki bir usuly bolsa konserwirlenen allotransplantantyň kömegi bilen eňeğiň şahasynyň plastikaşyny geçirýärler (71-nji ç surat). Şeýle usul bir bogunda keseli bolan 12 ýaşdan uly bolan çagalarda we iki boguny-da keselli bolan çagalarda islendik ýaş döwründe ulanylyp bilner. Hirurgiki bejergisinden soňky döwür 2 aýa çenli dowam edýär. Eňeğiň hereketsizligi hirurgiki bejergisinden soňky bir aýyň dowamynda amala aşyrylýar. Berklenilme aýrylanyndan soňra işjeňlilikli bejergä we prikusyň hem-de äniň we eňeğiň ortodontiki düzedilmesine başlanylýar. Eňeğiň hereketiniň doly suratdaky dikelmesi hirurgiki bejergisinden soňra 8-10 aýdan bellenilýär (72-nji a, d suratlar).

Çekge-eňek bognunda hirurgiki bejergisi geçirilen çagalaryň ortodontiki bejergisi şu aşakdakylary göz önünde tutýar: 1) eňeğiň hereketiniň çäklendirilmezliginde aşaky eňeğiň ýokarky eňek bilen

dogry özara gatnaşyklylygynda durnukly fiksasiýasyny üpjün etmek; 2) eňeğiň täze ýagdaýynda çeyneýji we mimiki muskulaturalarynyň miostatiki refleksiňi kemala getirmek; 3) aşaky eňeğiň täze ýagdaýa geçirilmeginden soňra emele gelen diş hatarlarynyň dezoklýuziýasyny düzetmek; 4) aşaky eňeğiň alweolýar ýarymaýynyň deformasiýasynyň aradan aýrylmagy; 5) äňiň we eňeğiň ikilenji deformasiýasynyň döremeginiň önüni almak.



72-nji surat. Çekge süňküniň osteomiýeliti zerarly ýüze çykan osteoartritden soňky ikilenji deformirleýji osteoartroz.

a-dokuz ýaşly çaga hirurgiki bejergisine çenli; *b*-hirurgiki bejergisine çenli bolan rentgenogramma; *c*-süňk plastikasyndan soň sekiz ýyldan soňra alnan rentgenogramma; *d*-aşaky äňiň konturlykly plastikasyndan soňra sekiz ýyl geçeninden soňra surata düşürilen şol bir çaga.

Bir sany çekge-eňek bognunyň keselindäki osteotomiýadan soňra ortodontiki bejergi iki tapgyrda alnyp barylýar. Birinji tapgyrda eňeğiň ýüzüň ortalyk çyzygynda saklanylmagy bilen, aşaky

eňegiň ýokarky eňek bilen dogry özara gatnaşyklygynda bolmagy üçin aşaky eňegiň süýşürilmesi gazanylýar. Şeýle maksat bilen aşaky eňege Weberiň şinasy kysmy eňňit tekizlikli bolan plastmassadan hususy diş goýma şina-kappalar taýýar edilýär. Abzalyň eňňit tekizligi aşaky eňegi täze ýagdaýda saklamaga mümkinçilik berýär we onuň dik ugurda bolan hereketini çäklendirmeyär. Birinji tapgyr süýndürilme bes edilenden soňra şolbada, ýagny hirurgiki bejergisinden 3-4 gün geçeninden soňra başlanylýar we 6-8 aýlap dowam etdirilýär. Bir sany bognuň süňk plastinkasynda beýan edilen işjeňlilikli hereket edýän abzallar aşaky äňňiň fiksasiýadan azat edilmeginden soňra çaga tarapyndan ulanylýar we täze goýlan transplantanta etleriň basyşyny mukdarlaşdyrmaga kömek edýär. Çagalar beýle abzallary tä çeyneýji etlerinde degna-refloktorlykly aragatnaşyklygyň durnukly, täzeden berkarar edilmegine çenli ulanýarlar.

Ortodontiki bejerginiň ikinji tapgyryna, hirurgiki bejergisiniň ulanylan usulyna garamazdan, hirurgiki bejergisinden 6-8 aý geçeninden soňra başlanylýar. Beýle tapgyrda diş hatarlarynyň görnüşiniň, prikusyň, aýry-aýry dişleriň ýagdaýynyň düzedilmegine girişilýär. Ýokarky we eňekleriň alweolýar ýarymaýlarynyň daralmagynyň, açyk prikusyň we aýry-aýry dişleriň ýagdaýynyň üýtgemeleriniň aradan aýrylmagy ortodontiýada kabul edilen usullar arkaly alnyp barylýar.

Äňňiň we eňegiň kemala gelmeginiň ortodontiki düzedilmegini ýaş çaga döwründe hemişelik prikusyň berkarar bolmagyna çenli, 12 ýaşdan uly bolan çagalarda – bar bolan deformasiýalaryň düzeldilmegine çenli ulanylýar.

Bejergi maşklary ortodontiki bejerginiň бүтін dowamynda geçirýärler. Ýokarda beýan edilen gurluşly bolan işjeňlilikli ortodontiki abzallaryň fiksasiýasy çeyneýji we mimiki etleriniň işiniň gönükdirilenlikli üýtgedilmeleriň we түргенleşигиň başydyr. Her bir etler topary üçin işlenilip düzülen maşyklaryň ýörite toplумы үзүң we boýnuň etlerindäki zerur bolan deňagramlylygy dikeltmäge ýardam edýär. Aýry-aýry muskullaryň saýlanyp alynma түргенleşдирilmegi eňegiň

kemala gelmedikligi bilen baglanyşykly bolan refleksleriň ösmegine ýardam edýär we täze koordinasiýalylykly aragatnaşyklylygyň kemala getirilmegine kömek edýär.

Sagalma döwründe aýry-aýry etleriň toparlaryna bolan fiziki agram salynmalaryň dogry mukdarlaşdyrylmagynyň wajyp ähmiýeti bardyr. Aşa argynlylyk işjeňlilikli işjeňligi peseldýär we käbir çagalarda muskullaryň durnukly reflektorlylykly kynlyk bilen bolan hereketliligini ýüze çykarýar. Şeýle gözegçilik esasynda eňekleriň mehanobejergisi maslahat berilmeýär. Çagalar, aýratyn-da ýaş çagalar mehanobejergi abzallaryny örän höwessizlik bilen ulanýarlar, betçilik edýärler we zerur bolan hereketleri ýerine ýetirmeýärler. Çaganyň duýgularyndan ugur almak bilen, uly adamlaryň elleri ýa-da mehaniki agramlylyklaryň kömegi bilen mehaniki agram salynmalaryň hususlaýyn mukdarlaşdyrylmagyny gazanmak mümkin bolmaýar. Setlere we ýaşajyk nagralyk dokumalara bolan mehaniki agram salynmalaryň aşa mukdarlaşdyrylmagy çeyneýji muskullaryň goraýjylykly ýygrylmagyna we şahanyň pyçgylanan çäklerinde süňk emele gelme hadysalarynyň ýüze çykmagyna ýardam edýär, onuň keseliň gaýtalanmagyna alyp barmagy mümkindir. Süňk plastikasynda döredilen bogna gereginden agdyklyk edýän işjeňlilikli ir agram salynmalar transplantantyň ujunyň tizlik bilen siňip gitmegine şertlendirip biler. Çagalardaky bejeriş bedenterbiýesi işjeňlilikli berk mukdarlaşdyrylan maşklar görnüşinde geçirilmelidir.

Ýetginjeklik döwründäki çekge-aşaky eňek bognunyň işjeňlilikli keselleri we olaryň netijeleri

Ýigitlik (pubertatlyk) döwri birgiden anatomo-fiziologiki aýratynlyklar bilen häsiýetlendirilýär. Pubertat döwründe ýetginjekleri çagalardan we uly adamlardan tapawutlandyrýan birgiden morfologiki we ruhy hereketlilikli hadysalar döreýärler we kemala gelýärler. Şeýle döwürde bedeniň dürli-dürli agzalarynda we ulgamlarynda gurluş we işjeňlilikli özara gatnaşyk näsazlaşýar.

Daýanç-hereket ediş abzalynyň kemala gelmeginiň ýaşlaýyn disproporsiýasy şeýle ýagdaýyň alamatlarynyň biridir. Sünk skeletiniň çalt ösme döwründe sünkleriň boý almagy bogunlaryň etleriniň we birleşdiriji abzalynyň işjeňlikli uýgunlaşmasyny öňürdýär. Çekge-eňek bogunynyň çäklerindäki beýle ýagadaýa biri-birleri bilen gelip çykyşy boýunça özara gatnaşyklygy keselleriň ýüze çykmagy görnüşinde bildirýär. Çekge-aşaky eňek bognuň ýigitlik döwründäki keselleri edebiýatda şu aşakdakylar ýaly atlandyrylyp beýan edilendirler: ýigitlik artropatiýasy, ýigitlik deformirleýji artroz, ýigitlik osteoartrozy.

Eňek sünküniň çaltlyk we işjeňlik bilen boý almagy sebäpli bognuň baglaşdyryjylykly abzaly aşa dartylma ýagdaýyna duçar bolýar. Başlangyç döwürde beýle ýagdaýyň öwezi birleşdiriji damarlaryň maýyşgaklygy arkaly doldurylýar. Soňraky döwürlerde bogun kapsulasy we siňri tonusyny ýitirýärler, bogunda kadaly bolmadyk hereketiň uly ýarym geriminiň bolmagyna mümkinçilik bermek bilen, gereginden artyk süýndürilýär, onuň netijesinde bolsa agyz has uly açylan halatynda eňegiň kellejigi çekge sünküniň aşaky eňek oýtумыndan çykýar we ýarymчыkuw ýa-da bolmasa doly suratdaky чykma ýagdaýында болýar. Distenzionlylykly чykuw emele gelýär – ýagny bogun kapsulasynyň çakdanaşa süýndürilmegi zerarly ýüze чykýan bogun чyкуwy. Beýle çagalar gepleşilen we nahar iýlen halatlarynda bogun agyryly ýokarlandyrylan mehaniki agram salynmany başdan geçirýärler. Bognuň elementleriniň dowamly mehaniki gyjyndyrylmalary ilki başda ýiti, soňra bolsa dowamly artrit alyp barýar. Baglaýjy abzalynyň alawlanmasy onuň tonusyny hasam üýtgedýär, ol bolsa bogunda durnukly işjeňlikli näsazlyklaryň emele gelmegine alyp barýar. Kadaly bolmadyk hereket geriminiň uly möçberi alawlanan bogun kekirdewüginі ýokarylandyrylan agram salma getirýär, ol bolsa kekirdewükde dowamly alawlama-distrofiki hadysanyň ýüze чykmagyna ýardam edýär. Käbir çagalarda beýle hadysa bognuň sünk elementlerine-de ýaýraýar we artretiň ýüze чykmagy bilen utgaşýar, ol bolsa ahyrky tapgyrda ilkinji-kekirdewüklikli

deformirleýji artrozyň ýüze çykmagy bilen tamamlanýar. Şeýlelik bilen, bognuň elementleriniň çuňňur morfologiki üýtgeşmelerini we disfunksiýa prosesini ýüze çykarýar we ikilenji häsiýete eýe bolýarlar.

Bogunlaryň keselleriniň kemala gelmegine başdan geçirilen ýokanç keseller prikusyň näsazlaşmalary ýa-da aşaky eňeňiň ýeriniň üýtgemegi bilen baglanyşkly bolan ortodontiki abzallykly bejergi ýa-da prikusyň ýokarlanmagy ýardam edip biler.

Kliniki şekili. Kesel köplenç 11-12 ýaşdan ýokary ýaşly asteniki gurluşly bolan gyzjagazlarda duş gelýär. Gözden geçirilmede we barmak bilen barlananda eňeňiň hereket etmeginde onuň kellejikleriniň ön tarapa ýerini üýtgedýändigini gowy görmek bolýar, onuň netijesinde bolsa gulagyň ujunyň önünde çöketlik emele gelýär. Agzyň açylmagy bogunda agyrylar, şyrkyldylar we özünde ýarym çykuw ýa-da bolmasa doly derejedäki çykuw bolup geçýän garşydaş tarapa bolan eňeňiň ýeriniň üýtgemesi bilen utgaşýar. Alawlama hadysasynyň beterleşme döwründe bogundaky agyrylar güýçlenýärler, bogun töweregi dokumalaryň alawlamasy we çeyneýji muskullaryň alawlamasynyň goşulmagy zerarly aşaky äňiň hereketi çäklendirilýär.

Çagalaryň köpüsinde fiziologiki prikus bolýar. Çekge-eňek bognunyň näsazlyklary bilen bir hatarda beýle çagalar toparynda, köplenç, skeletiň batly ösüşi bilen baglanyşkly bolan beýleki näsazlyklar hem duş gelýär. Mysal üçin, gyzjagazlaryň barysynda-da dürli-dürli derejelerde aýdyň bolan ýasydabanlyk bellenilýär.

Artritiň başlangyç döwründe rentgenogrammada, haçan-da alawlama hadysasy diňe bir sinowial bardada we bogun töweregi dokumalarda çäklenýän bolsa, onda haýsy-da bolsa bir gurluş üýtgeşmelerini ýüze çykarmak başartmaýar. Agzyň açylan halatynda aşaky eňeňiň kellejiginiň ýeriniň üýtgemegi bilen aňladylýan ýarym çykuw ýa-da bolmasa doly derejedäki çykuw diňe bir funksional näsazlyklary ýüze çykaryp biler. Soňraky döwürlerde, bogun ketirdewügi haraplandygyça bogun yşy daralýar, artrozyň alamatlary ýüze çykarylýar, kellejikde bolsa ostoparoz hadysalary bellenilýär. Kem-kemden süňküň subhondral gatlagy haraplanýar we eňeňiň kellejiginiň süňk

dokumasynyň gýralaýyn dargamasy bolup geçýär. Bu döwürde tomo-grammalarda boýunlyk üstleriniň konturynyň aýdyňsyzlygy, bogun yşynyň gyrađen bolmadyk daralmagy belleniýär. Kellejigiň aýry-aýry ýerlerinde sklerozyň meýdanlary ýüze çykýarlar. Kesel uzak-wagtlary bolup geçen halatynda süňkleriň konturlary üýtgeýärler: kellejik giňelýär, has tekiz bolýar, onuň üstünde süňküň maýdaja gýralaýyn tiken görnüşli ösmeleri ýüze çykýarlar. Çekge süňküniň aşaky eňek oýtunjygy has pes bolýar, bogun tümmegi tekizleşýär. Endik bolan çykuwlarda bogun tümmüjiginiň kontury bildirmeýär, bogun yşynyň çyzygy göni çyzyga ýakynlaşýar.

Keseliň geçişi dowamly bolýar, ýyllar dowamynda alawlama hadysasynyň beterleşme döwürleri gowulaşmanyň gezeleşmegi bilen bolup geçýär. Bu bolsa käbir awtorlaryň bu hadysany artritroartroz diýip hasap etmegine mümkinçilik berýär.

Deňeşdirme anyklanylmasy. Çekge-eňek bognunyň keselleriniň tapawutlandyryjy anyklanylmasy 6-njy tablisada berlendir.

Bejergisi. Ýigitlik döwründe bogunlaryň keseliň bejergisiniň kesellikli hadysanyň irki tapgyrlarynda osteoartritiň we osteoartrozyň tapgyrlarynyň kemala gelmegine çenli başlanylmagy zerurdyr. Beýle döwürde dermanly we fiziki usullary utgaşdyrmak bilen alawlama garşylykly çäreleriň toplumy geçirilýär. Keseliň dowamly tapgyrynda kaliniň iodidiniň ulanylmagy bilen elektroforeziň ulanylan halatynda gowy netijeler gazanylyp bilner. Bognuň adatdan daşary mehaniki gyjyndyrylmasyny aýyrmak maksady bilen aýawlylykly berhiz bel-lenilýär we agzyňy azrak açmak maslahat berilýär. Uzak wagtlary bejergi talap edýän agyr ýagdaýlarda aşaky eňek hereketini çaklen-dirýän dişiň ortodontiki abzallary (Petrosowyň abzaly) ulanylýar. Çaganyň boý almagy bilen, çeyneýji abzalyň ýaş boýunça kemala gelmegi keseliň irki görnüşleriniň bejergisiniň gowy netijelerini ber-kidýär.

Artrozyň kemala gelme tapgyrynda konserwatiw bejergi seýrek halatlarda durnukly gowy netijelere alyp barýar. Beýle näsaglar hi-rurgiki bejergisine mätäç bolýarlar. Hirurgiki bejergisiniň ýörelge-leri kellejiginiň sypatynyň düzedilmeginde we bogun kapsulasynyň

tikilmeginden ybarat bolýar. Käbir halatlarda bogun tümmüjiginiň sypatynyň dikeldilmegi boýunça bolan plastiki hirurgiki bejergiler ulanylýar. Hirurgiki bejergisi ýaşy 18-20-den ýokary bolan näsaglarda geçirilýär.

PEÝDALANYLAN EDEBIÝATLAR

1. *Gurbanguly Berdimuhamedow*. Türkmenistan – melhemler mekany. Aşgabat, TDNG, 2011 ý.
2. *Gurbanguly Berdimuhamedow*. Türkmenistanda saglygy goraýşy ösdürmegiň ylmy esaslary. Aşgabat, 2007 ý.
3. *Gurbanguly Berdimuhamedow*. Türkmenistan – sagdynlygyň we ruhubelentligiň ýurdy. Aşgabat, 2007 ý.
4. *Gurbanguly Berdimuhamedow*. Türkmenistanyň dermanlyk ösümlikleri. I-II tom. Aşgabat, 2010 ý.
5. *Gurbanguly Berdimuhamedow*. Türkmenistanyň dermanlyk ösümlikleri. III-IV tom. Aşgabat, 2012 ý.
6. *Г.М.Бердимухамедов*. Особенности клиники и патогеза основных стоматологических заболеваний у детей, родившихся от многоплодных женщин. Автореферат диссертации на соискание ученой степени кандидата медицинских наук.- Москва, 1990 г.
7. Muhammet Gaýmaz Türkmen. Pygamber tebigylygy. Aşgabat. „Miras“, 2005 ý. 236 s.
8. Seyit Ysmaýyl Gürgenli. Terbiýeçiligiň ýan kitaby. Aşgabat. 1995-279s.
9. *Е.В.Боровский, В.С.Иванов, Ю.М.Максимовский, Л.Н. Максимовская*. Терапевтическая стоматология. Москва: Медицина, 2002 г.
10. *Н.Ф.Данилевский, В.К.Леонтьев, А.Ф.Несин, Ж.И.Рахми*. Заболевания слизистой оболочки полости рта. Москва, 2001г.
11. *Х.Дж.Джумаев*. Клинико-функциональное исследование меланоза десен при гингивите и пародонтите. Автореферат диссертации на соискание ученой степени кандидата медицинских наук. – Тверь-1997г.
12. *М.О.Кулов*. Исследование состояния зубов и пародонта при одонтогенных воспалительных заболеваниях. Автореферат диссертации на соискание ученой степени кандидата медицинских наук.- Ашхабат-1999г.
13. *И.М.Айзеништейн, Р.И.Худайбердыев*. Хирургическая анатомия челюстно-лицевой области и тен. Ташкент,1963.

14. *С.Н.Елизаровский, Р.Н.Калашиников.* Оперативная хирургия и топографическая анатомия. Учебник для студентов стоматологических факультетов медицинских институтов. Москва. «Медицина», 1979г.
15. Под редакцией Ю.Ф.Исакова, Ю.М.Лопухина Оперативная хирургия с топографическая анатомией детского возраста. Москва. «Медицина», 1977г.
16. *А.А.Андронеску.* Анатомия ребенка. Бухарест, 1970г.
17. *А.А.Воровьев, А.Т.Коневский, С.В.Дмитренко, А.И.Краюшкин.* Клиническая анатомия и оперативная хирургия головы и шеи. Санкт-Петербург, ЭЛБИ-СПб, 2008г.
18. Под редакцией Е.М.Маргорна. Топографо-анатомические особенности новорожденного. Ленинград. «Медицина», 1977г.
19. *Л.В.Харков, Л.Н.Яковенко, И.Л.Чехова.* Хирургическая стоматология и челюстно-лицевая хирургия детского возраста. Москва. «Книга плюс»-2005г.
20. Под редакцией Т.П.Робустовый. Москва. «Медицина», 2003г.
21. *А.И.Пачесъ.* Опухоли головы и шеи. Москва. «Медицина», 1983г.
22. *Ю.И.Бернадский.* Основы челюстно-лицевой хирургии и хирургической стоматологии Москва. «Медицинская литература», 2007г.
23. *Ю.И.Бернадский.* Травматологии. Москва. «Медицинская литература», 2006г.

MAZMUNY

Giriş.....	7
I bölüm. Çaga hirurgiki stomatologiýasynyň ösüşi we bu ugurda öňde durýan wezipeler	9
II bölüm. Çaganyň ösüş aýratynlyklary	13
Ýüzün, agyz boşlugynyň, äňniň, eňeğiň we dişleriň emele gelşi	13
Dil (lingua).....	15
Äňniň we eňeğiň ösüşi	16
Dişleriň ösüşi (emele gelşi).....	17
Çaga ýaşynyň döwürleri	19
Enesiniň göwresinde çaganyň ösüş döwri	19
Täze doglan çaga döwri	20
Çaganyň göwüsden emýän döwri	22
Çaganyň mekdebe gitmezden öňki döwri ýa-da süýt dişleriniň ösüp çykýan döwri	23
Mekdebe çenli döwür.....	23
Mekdep döwri	23
Jyns taýdan ýetişiş döwri	24
Ýüz-äň-eňek töwereginiň gurluş aýratynlyklary	24
Deri	25
Burun.....	25
Agyz boşlugy	26
Sülekeý mázleri.....	26
Äň we eňek süňkleri.....	27
Dişler.....	30
Süýt dişleriň kökleriniň emele gelmegi	33

Süýt dişleriniň anatomiki gurluşynyň aýratynlyklary	33
Alyn dişler.....	34
Gýýak dişler	34
Birinji uly azy dişleri	34
Ikinji uly azy dişleri	35
Süýt dişleriň kökleriniň sorulmagy.....	35
Hemişelik dişleriniň ösüp çykyş möhleti.....	36
Alweolýar ösüntgi.....	37

III bölüm. Agyz boşlugynyň agzalarynyň anatomiýasynyň aýratynlygy we onuň amaly ähmiýeti

Agyz boşlugynyň töweregi	38
Gaty kentlewük (palatum durum)	40
Äň we eňek (maxilla et mandibula).....	41
Eňek (mandibula).....	42
Bokurdak (pharynx).....	43
Burun-bokurdak (bokurdagyň burun bölegi).....	43
Ýüzüň gapdal töweregi	44
Gulagyň ýanyndaky máz (glandula parotis)	45
Ýaňy dogan çagalarda ýüz nerwi (n.facialis).....	46
Gulak töweregi.....	47
Dişler (dentes).....	48
Kelläniň ýüz bölüminiň (pars facialis crani) etleri	50
Ýüzüň süňk esasy.....	52
Ýüzüň gan üpjünçiligi.....	52
Ýüz arteriýasy (a.facialis)	53
Äň arteriýasy (a. maxillaris).....	53
Dil arteriýasy (a.lingualis)	55
Ýüzde damar ganynyň gaýtgyňa akması	56
Ýüzüň limfatik damarlary we limfatik düwünleri	57
Dişleriň gan bilen üpjünçiligi.....	58
Limfatik kapilýarlarynyň tory.....	59
Ýüzüň nerw bilen üpjünçiligi.....	59
Göz nerwi (n.opthalmicus).....	62
Äň nerwi (n.maxillaris).....	62

Eňek nerwi (n.mandibularis).....	64
Dil – bokurdak nerwi (n.glossopharyngeus).....	66
Dilasty nerwi (n.hypoglossus)	66
Hususy agyz boşlugynyň (cavitas oris propria) topografik anatomiýasy	68
Agyz boşlugynyň düýbi	71
Diliň topografik anatomiýasy.....	71
Diliň gan üpjünçiligi	73
Dilden limfanyň gaýtgyna syrykmasy	73
Diliň nerw üpjünçiligi	74
Eňek – dil ganawjyk.....	75

IV bölüm. Käbir agzalaryň we ulgamlaryň

gurluş aýratynlyklary	75
------------------------------------	-----------

Nerw ulgamy.....	75
Ýürek damar ulgamy.....	76
Dem alyş ulgamy	76
Limfatik düwünler	77
Iýmit siňdiriş ulgamy	77
Böwrekler.....	77
Endokrin ulgamy.....	77
Bedeniň ýylylygyny sazlaýjy ulgam.....	78

V bölüm. Agyrysyzlandyrma.

Agyrsyz bejerme we reanimasiýa	78
---	-----------

Stomatologiki operasiýany geçirmäge taýýarlyk.....	80
Ruhy taýýarlyk.....	80
Umumy somatiki taýýarlyk.....	80
Çagalary stomatologiki saglyk öýünde agyrysyzlandyrmagyň esasy meseleleri	81
Premedikasiýa	82

VI bölüm. Umumy agyrysyzlandyrma.....	82
--	-----------

Saglyk öýünde umumy agyrysyzlandyrma	83
Ýüz-äň-eňek hirurgiki bejergilerinde umumy agyrysyzlandyrma	84
Umumy agyrysyzlandyrma gözegçilik etmek	86

VII bölüm. Güýçli depginli hirurgiki bejergisi	86
Saglyk öýündäki reanimasiýa	88
Terminal ýagdaýynda reanimasiýanyň esasy tapgyrlary	90
VIII bölüm. Çagalarda ýerli agyrysyzlandyрма.....	91
Inýeksion anesteziýasyny geçirmek üçin ýerli agyrysyzlandyrmada peýdalanylýan häzirki zaman serişdeleri	93
Inýeksion anesteziýasyny geçirmek üçin ulanylýan gurallar.....	95
Ýerli agyrysyzlandyrmasynyň görnüşleri	96
Applikasion agyrysyzlandyrmasy	96
Infiltrasion agyrysyzlandyrmasy	97
Infiltrasion agyrysyzlandyrmasy geçirilende gaýraüzülmek (çylşyrymlaşma)	99
Umumy ýagdaýlar	99
Agyrysyzlandyryýan maddalara anafilaktiki reaksiýalar	100
Ýerli çylşyrymlaşma (gaýraüzülmek).....	103
Infiltrasion anesteziýasynyň artykmaçlyklary we ýetmezçilikleri	103
Geçiriji agyrysyzlandyрма.....	104
Çagalarda geçiriji agyrysyzlandyrmanyň ýörelgeleri (esaslary).....	105
Ände (maxilla) periferiki (çetki) geçiriji anesteziýa.....	107
Tuberal (tümme) anesteziýasy	107
Nyşanly punkt	108
Anesteziýa usuly	108
Agyz boşlugynyň içinden geçirilýän tuberal (tümme) anesteziýasy	109
Gaýraüzülmek we olaryň önüni almak	109
Gözhana asty (infraorbital) anesteziýa.....	110
Gözhana asty anesteziýanyň tehnikasy	111
Agyz boşlugynyň içinden gözhana asty anesteziýasy	112
Kentlewük anesteziýasy	112
Kentlewük anesteziýasynyň usuly	113
Alyn diş anesteziýasy (anesteziya incisiva).....	114
Intraoral (agyzy boşlugynyň içinden) usuly	114
Intranazal (burun boşlugynyň içinden) usuly	115

Eňekde (mandibula) periferiki (çetki) geçiriji anesteziýa.....	116
Mandibulýar (eňek) anesteziýasy	116
Intraoral (agyz boşlugynyň içinden) usullary	118
M.M.Weýsbremiň usuly.....	118
B.F.Kadoçnikowyň usuly.....	119
Agyz boşlugynyň daşyndan eňekde geçirilýän anesteziýa usullary	120
Mental (alkym) anesteziýasy	122
Anesteziýanyň tehnikasy. Agyz boşlugynyň daşyndan geçirilýän usul ..	123
Agyz boşlugynyň içinden geçirilýän usul.....	123
Merkezi geçiriji agyrysyzlandyрма	124
Äň nerwinin merkezi geçiriji anesteziýasy (ganat-kentlewük anesteziýasy)	125
Süýri deşigiň ýakynynda eňek nerwiniň anesteziýasy	127

IX bölüm. Çagalyk döwründe diş sogurmaga

bolan görkezmeler.....	129
-------------------------------	------------

Äň we eňek dişleriniň şikeslerinde dişleri sogurmaga bolan görkezmeler	130
Patologiki diş gatnaşyklarynda dişleri sogurmaga bolan görkezmeler	130
Dişi sogurmagyň hirurgiki aýratynlyklary	130

X bölüm. Ýüz-äň-eňek töwereginiň alawlama keselleri

Äň we eňek süňkleriniň periostiti	131
Serroz ýiti periostit.....	131
Iriňli ýiti periostit	133
Dowamly periostit.....	135
Äň we eňek süňkleriniň odontogen osteomieliti.....	137
Ýiti odontogen osteomielit.....	137
Dowamly odontogen osteomielit	144
Ýüz süňkleriniň gematogen osteomieliti	150
Ýüz-äň-eňek töwereginiň ýumşak dokumasyndaky alawlama keselleri.....	155
Etara we fassýara boşluklarynyň abssepleri.....	157

Ýumşak dokumalarda alawlama alamatlarynyň geçişi we onuň tapawutlandyryş anyklanylyşy	162
Aktinomikoz	163
Limfatiki düwünleriň aktinomikozy	165
Äňň we eňegiň periostynyň we äň-eňek süňkleriniň aktinomikozy	165
Sülekey mázleriň alawlama keselleri	168
XI bölüm. Zeper ýetmeler	168
Ýüzüň ýumşak dokumasyna zeper ýetmeler	169
XII bölüm. Ýüz we boýun ýanyklary	171
XIII bölüm. Dişleriň zeperlenmeleri	174
Dişň zeperi	175
Doly däl, doly we äň süňküne giren dişleriň çykygy	175
Diş täjiniň döwürmegi	177
Diş köküniň döwürmegi	178
Dişň ýiti zeperlenmesindäki gaýraüzülmeler	179
XIV bölüm. Äň we eňek süňklerine zeper ýetmeler we olaryň netijeleri	180
Ýüzüň süňklerine zeper ýetmeleriň kliniki häsiýetlendirilmesi. Doglan wagtyndaky zeper ýetmeleri	180
Süňkleriň we süňk üsti gabygyň zeperlenmegi	180
Şikeslenilme osteoliti	181
Eňegiň alweolýar bölümüniň we äňniň alweolýar ösüntgisiniň öňdäki bölümleriniň döwürleri	181
Äňniň döwürleri	182
Eňegiň döwürleri	182
Çekge süňküniň döwürleri	182
Keselden soňky (patologiki) döwürler	182
Çekge-eňek bognunyň çykmagy	182
Ýüz süňkleriniň döwürleriniň anyklanylyşy	183

Süňk zeperlenmeleriniň bejerilişi	183
Ýüz süňkleriniň şikesden soňky osteomieliti.....	185

XV bölüm. Ýüz süňklerindäki we ýumşak dokumalardaky täze döremeler. Çagalarda döreýän täze döremeleriň

áýratynlyklary	187
Täze döremeleriň toparlary	189
Howpsuz täze döreme	190
Agzyň, ýüzüň we boýnuň ýumşak dokumasynyň täze döremeleri.....	190
Agyz boşlugynyň ýumşak dokumalarynyň fibromalary	194
Miksomanemli dokumalardan durýan täze döreme.....	200
Dogabitdi mioblastoma.....	201
Täze döremä meňzeş emele gelmeler	201
Fibroz çişme giperplaziýasy	202
Sülekeý mázleriniň we olaryň akymynyň kistalary	204
Ýüzüň ýumşak dokumasynyň we deriniň täze döremeleri.	
Gemangioma.....	205
Neýrofibromatoz (Reklingauziň keseli).....	206
Ýüz süňkleriniň täze döremeleri we displaziýasy, bejermeginiň we anyklaýyşyň umumy usullary.....	208
Howpsuz täze döremeler.....	210
Desmoplastiki fibroma.....	213
Ýüz süňkleriniň täze döremesine meňzeş zeper ýetmeleri	215
Äň we eňek süňkleriniň eozinofil granulemasy (OHGK-nyň 6-njy maslahatynda seredilýär).....	217
Odontogen täze döremeler we äniň we eňeginiň zeper ýetmelerine meňzeş çişler	218
Odontoma.....	219
Äň we eňek süňkleriniň miksomasy	220
Äniň we eňeginiň kistalary	222
Burun-kentlewük we orta kentlewük kistasy	223
Howply täze döremeler. Äň we eňek süňkleriniň howply täze döremeleri.....	225
Täze döremesi áýrylan näsaglaryň rehabilitasiýasy.....	229

XVI bölüm. Ýüzüň dogabitdi ýetmezçilikleriniň kliniki anatomiýasy we hirurgiki bejergisi	230
1. Ýüzüň dogabitdi ýetmezçilikleriniň kliniki anatomiýasy	230
2. Ýokarky dodagyň dogabitdi ýarygy (labium fissum; cheiloschisis)...	233
3. Ýokarky dodagyň ýaryklarynyň hirurgiki bejergisi	237
4. Ýokarky dodagyň birtaraplaýyn бүтінлеýін ýarygynda operasiýа аркалы бејермек usullary	240
5. Kentlewügiň dogabitdi ýarygy (palatoschisis, palatum fissum, uranoschisis)	251
6. Kentlewügiň ýaryklarynda plastiki operasiýalar (uranoplastika)	256
Limbergiň radikal (üzül-kesil) uranoplastikasy	257
Kentlewügiň plastikasyndan soňky gaýraüzülmeler.....	261
Kentlewükde geçirilýän korrektirleýji operasiýalar.....	261
Uranoplastika operasiýasyndan soň çага seretmek	262
7. Makrostomiýа	263
Makrostomiýаda Drahteriň plastiki operasiýasy	263
8. Koloboma.....	265
Kolobomada Burianyň operasiýasy	265
9. Dodagyň goşаланмасында (Labium duplex) geçirilýän operasiýа.....	267
10. Diliň uýanynyň gysgalмасында geçirilýän operasiýа.....	268
11. Ýokarky dodagyň uýanynyň gysgalмасында geçirilýän operasiýа	269
12. Pýer-robiniň sindromy	270
Pýer-Robiniň sindromynda Dýuamel boýunça diliň berkidilmegi	271
13. Makroglossiýа (uly dil).....	272
XVII bölüm. Çekge –eňek bogun keselleri	274
Çekge-eňek bognunyň ilkinji-süňkli zeperlenmeleri we keselleri.	
Çekge-eňek bognunyň dogabitdi keselliligi.....	275
Süňkleriň bogunlyk uçlarynyň alawlama keselleri	276
Ikilenji deformirleýji osteoartroz	281
Süňk ankilozy.....	287

Çekge-eňek bognunyň ikilenji deformirleýji osteoartrozynyň we ankilozynyň bejerilişi	289
Ýetginjeklik döwründäki çekge-aşaky eňek bognunyň işjeňlilikli keselleri we olaryň netijeleri.....	294
Peýdanylan edebiýatlar	299

*Gurbanmagtym Annaberdiyewiç Gulgeldiyew,
Gulmet Amanowiç Amanow*

ÇAGA HIRURGIKI STOMATOLOGIÝASY

Lukmançylyk ýokary okuw mekdebi üçin okuw kitaby

Redaktor	<i>A. Akmämmedow</i>
Teh. redaktor	<i>O. Nurýagdyýewa</i>
Surat redaktory	<i>G. Orazmyradow</i>
Neşir üçin jogapkär	<i>G.A. Amanow</i>

Çap etməğe rugsat edildi 25.11.2013. Möçberi $60 \times 90^{1/16}$. Çap listi 19,5.
Şertli çap listi 19,5. Hasap-neşir listi 15,10. Şertli reŋkli ottiski 78,25.
Sargyt 1446. Sany 1600.

Türkmen döwlet neşirýat gullugy.
744000. Aşgabat, Garaşsyzlyk şaýoly, 100.

Türkmen döwlet neşirýat gullugynyň Metbugat merkezi.
744004, Aşgabat, 1995-nji köçe, 20.